日消外会誌　22（7）：1834～1838，1989年

経肛門的超音波断層法による早期直腸癌の壁深達度およびリンパ節転移診断

鹿児島大学第1外科
桂　禎紀　吉中　平次　石沢　隆　山田　一隆
春山　勝郎　鮫島　隆志　島津　久明
鹿児島大学第2内科
政　信　太　郎　大　井　秀　久

CLINICAL EVALUATION OF THE TRANSANAL ULTRASONOGRAPHIC EXAMINATION FOR MURAL INVASION AND METASTASIS OF LYMPHNODE FROM EARLY RECTAL CANCER

Yoshinori KATSURA, Heiji YOSHINAKA, Takashi ISHIZAWA, Kazutaka YAMADA, Katurou HARUYAMA, Takashi SAMESHIMA and Hisaaki SHIMAZU
The First Department of Surgery, Kagoshima University School of Medicine
Shintarou TUKASA and Hidehisa OOI
The Second Department of Medicine, Kagoshima University School of Medicine

経肛門的超音波断層法（trasanal ultrasonography 以下，TAUS と略す）による直腸の早期癌17例の壁深達度および旁直腸リンパ節転移診断について検討した．その結果，壁深達度の正診率はm癌で75%（6/8例），sm癌で89%（8/9例）であった．またsm癌9例中1例にみられた旁直腸リンパ節転移を指摘でき，早期癌のリンパ節転移診断にも有用であることが示唆された．このようにTAUSは早期直腸癌のより正確な壁深達度診断が可能であるばかりでなく，リンパ節転移診断についても有用と考えられ，その初回治療方針を決定する上で是非必要な検査法である．

索引用語：経肛門的超音波断層法，早期直腸癌の診断，直腸癌の壁深達度診断，直腸癌のリンパ節転移診断

I. はじめに

直腸に早期癌と思われる小さな腫瘍を認めた場合，その治療方針を選択する上で，正確な腫瘍の占拠部位の把握と早期癌であるか否かの壁深達度診断が是非必要である．またm癌ではリンパ節転移の報告はなく術式選択上ほとんど問題はないが，sm癌では4～8%にリンパ節転移もみられるので初回治療方針を決める際にポリペクトミーや局所切除とするのか，腸切除をすべきなのか論議の絶えないところである[1)2)]．したがって早期直腸癌の術式を決定する上で，腫瘍の存在部位や形態とともにm癌かsm癌かの正確な壁深達度診断およびリンパ節転移診断が重要なポイントとなってくる．しかし，従来の注腸X線検査や内視鏡検査では，直腸早期癌の詳細な壁深達度診断は困難であり，リンパ節転移の診断は不可能である[3)4)]．これに対し経肛門的超音波断層法（transanal ultrasonography 以下，TAUS と略す）では，早期直腸癌のより詳細な壁深達度およびリンパ節転移の診断が可能であり，その初回治療方針を決定する上で，非常に有用かつ不可欠な検査法であると考えられたのでここに報告する．

＜1989年3月8日受理＞別刷請求先：桂　禎紀
〒890　鹿児島市宇宿町1208－1　鹿児島大学医学部第1外科

II. 対象および方法

1986年4月より1988年6月までの約2年間にTAUSを施行した直腸癌79例のうち，最終病理診断で深達度smまでの早期癌と診断された17例【Rs－2例，Ra－9例，Rb－6例】を今回の検討対象とした（なお

腫瘍の壁深達度，占拠部位，形態分類は大腸癌取り扱い規約[7]にもとづいて行った）．検査法と使用した装置は以下のとおりである．検査当日の早期にグリセリン浣腸120mlを施行し，検査の直前に鎮痙剤として臭化ブドロピウム10mgを筋注した．次に患者を泌尿器科用の診察台上で砕石位とし直腸指診の後に超音波検査を行った．プローブ挿入後，先端の注水孔より150～200mlの脱気水を注入しながら腫瘍の有無を観察した．壁深達度診断は主として第3層（sm）の変化の有無に着目して行ない，旁直腸に腫大したリンパ節が指摘されない場合はリンパ節転移（－），腫大したリンパ節を認めた場合は，教室の従来の分類[6)7)]に従いType 2，3のものを転移（＋）とした．すなわち，Type 1は辺縁が不鮮明で内部は均一なびまん性低エコーのもの，Type 2は辺縁が解明で内部エコーの弱いもの，そしてType 3は辺縁が鮮明でしばしばnotchingを伴い，内部に粗大な高エコーが散在するものである（図1）．なおTAUSは，原則として注腸X線検査および内視鏡検査の実施後に行なった．使用装置は7.5MHz体腔用ラジアルスキャナ（Aloka ASU-59）を観測装置（Aloka USI-82）に接続して用いた．

図1　直腸進行癌にみられた旁直腸リンパ節転移．上段：Type 2のリンパ節，下段：Type 3のリンパ節

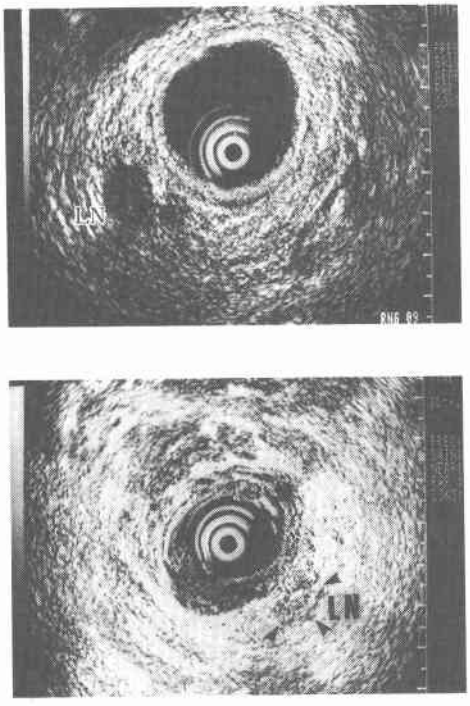

III．結　　果

1．TAUSによる診断成績

直腸早期癌の壁深達度診断の正診率はm癌で75%（6/8例），sm癌で89%（8/9例）であった．また17例全例で早期癌であることの診断が可能であった（表1）．旁直腸リンパ節の腫大を認めたのは，17症例のうちRaに存在した大きさ14×7mmのIps型sm癌の1例のみであった（症例11，表1）．この症例の腫大した旁直腸リンパ節は，いわゆるType 2のリンパ節であり

表1　直腸早期癌のTAUSによる壁深達度，リンパ節転移診断とその初回治療術式ほか．

No	部位	組織 深達度	組織 LN転移	エコー 深達度	エコー LN転移	腫瘍型	(mm) 大きさ	術式
1	Ra	m	?	M	－	Ips	20×15	ポリペクトミー
2	Ra	m	－	M	－	IIa	33×30	腸切除
3	Ra	m	?	M	－	Ips	12×10	ポリペクトミー
4	Ra	m	?	M	－	Ips	10×8	ポリペクトミー
5	Ra	m	－	SM浅内	－	Ip	35×20	腸切除
6	Rb	m	?	M	－	IIa+IIc	15×15	局所切除
7	Rb	m	?	SM	－	Ips	6×6	ポリペクトミー
8	Rb	m	－	M	－	Ips	15×17	他の理由にて、腸切除
9	Rs	sm	－	SM	－	Ips	23×21	腸切除
10	Rs	sm	－	SM	－	IIa+IIc	15×19	腸切除
11	Ra	sm	＋	M	＋	Ips	14×7	腸切除
12	Ra	sm	－	SM	－	Is	7×6	腸切除
13	Ra	sm	－	SM	－	Is	22×25	腸切除
14	Ra	sm	－	SM	－	Is	13×12	腸切除
15	Rb	sm	?	SM	－	Ips	27×15	局所切除
16	Rb	sm	?	SM	－	Is	21×16	局所切除
17	Rbp	sm	?	SM	－	Ips	35×25	局所切除

図2　Ra上部のsm癌にみられたType 2の旁直腸リンパ節（転移＋）．

図3　RbのIps型早期癌，壁深達度m.

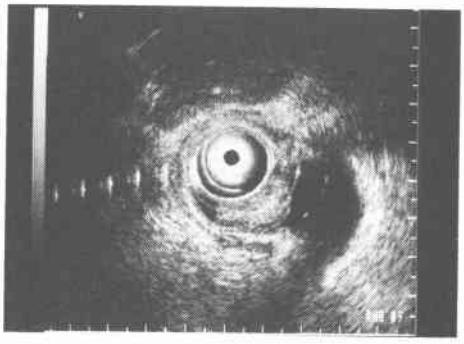

図4　Raにみられた Is型早期癌．上段は術前のTAUS像，第3層の著しい肥厚がみられる．下段は同症例の病理組織像，癌は矢印の部分のみであった．

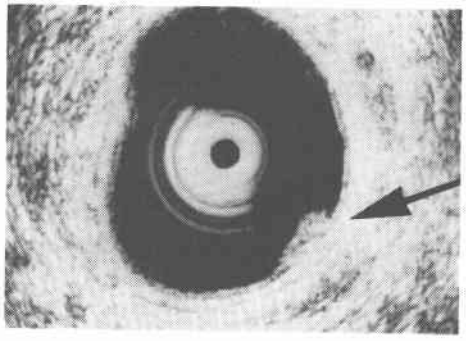

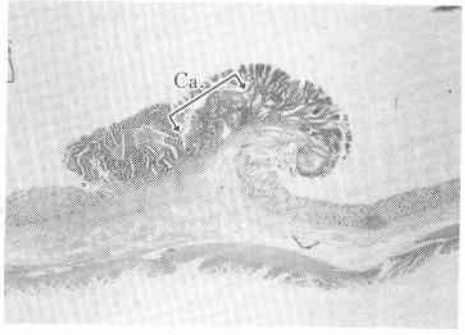

（図2）転移の可能性が高いと考え腸切除を施行し，摘出標本の病理検査でも転移が確認された．その他の症例ではTAUS上旁直腸リンパ節の腫大は認められず，実際に腸切除を施行した8症例でも病理学的に転移は証明されなかった．

2．代表症例のTAUS所見

図3は症例8（Rb，Ips型，径15×17mm大，m癌）のTAUS像で，上段は通常の水浸法によるエコー像である．ポリープの形態がよくわかり，また直腸壁の第3層（sm）が保たれているので壁深達度はMと診断できる．下段はバルーン法を併用した混合法によるエコー像であるが，層の描出はさらに良く第2層も保たれているのがわかる．

図4は症例12（Ra，Is型，径7×6mm大，sm癌）のTAUS像である．エコー上第3層はほぼ健常に保たれているが，腫瘍部に一致して限局性の著明な肥厚がみられ第2層も消失している．下段に，その病理組織像を示す．腺腫の一部に高分化腺癌がみられ，著明に肥厚した粘膜下層に接しているが，塊状浸潤は認められない．この症例の術前内視鏡診断はIIa型de nobo癌で，TAUS上の壁深達度診断も一部smであり，存在部位もRaと高位であったため低位前方切除術を施行した．

図5は症例5（Ra上部，Ip型，径35×20大，m癌）のTAUS像である．この症例は直腸癌が3層にしか描出できず，茎部においてはさらに層構造の描出が不良である．このようにエコーの特性上Ip型ポリープは茎部の層構造の描出が不良であり，TAUSによる壁深達度診断は困難と考えられた．

図6は症例11（Ra上部，Ips型，径14×7mm大，sm

図5　Ra上部にみられたIp型早期癌．茎部分の層構造が特に不明瞭である．

図6　Ra上部のIps早期癌．TAUS像ではIp型ポリープにみえる．

癌）のTAUS像である．RaRs屈曲部のハウストラ上にあった為このように一見Ip型ポリープに見え，腫瘍茎部の層構造も不明瞭である．

IV．考　察

直腸早期癌の壁深達度診断では，陥凹の存在がsm癌の肉眼的指標とされてきた[8)9)]．しかしIIa＋IIc型の頻度は少なく，陥凹の存在で診断できるsm癌はごく一部にすぎない[10)]．また内視鏡所見からIs型早期癌と小さなBorrmann 1型様進行癌の鑑別や，粘膜下層に塊状に浸潤しているIIa＋IIc型sm癌と小さなBorrmann 2型様進行癌の鑑別も不可能である[11)]．注腸X線検査による大腸癌の壁深達度診断については，丸山が腸管全体の変形と狭小化に着目して変形5段階論を発表し，進行大腸癌の診断について述べている[12)]．また佐々木らは，X線所見の側面像による変形の程度により進行癌と早期癌の鑑別診断を試みているが，早期癌で粘膜下層に塊状に浸潤している病変と，変形が軽度なpm癌との鑑別は不可能であったと述べている[13)]．このように注腸X線写真による壁深達度診断は，現在の段階では早期癌と進行癌の鑑別診断ができる程度であり，ポリペクトミーや局所切除などの縮小手術が可能か，あるいは腸切除を行なうべきかの治療方針を立てるうえで問題となるような早期癌でのm癌かsm癌かの鑑別診断が可能なレベルにあるとはいいがたい．また早期癌でもsm癌になると4～8％のリンパ節転移と2～8％の局所再発がみられ[2)]，正確な壁深達度診断だけでなくリンパ節転移診断も望まれるが，この点についても注腸X線検査や内視鏡検査はほとんど無力であり，computed tomography（以下CTと略記）や最近注目されているmagnetic resonance computed tomography（以下MR-CTと略記）も旁直腸の1cm以下のリンパ節の転移診断は困難と考えられる[13)]．

これに対して直腸癌では近年，経肛門的手技による直腸内超音波断層法が考案され，壁深達度およびリンパ節転移診断が試みられている[14)]．著者らも1986年4月より直腸癌79例にTAUSを施行し，壁深達度診断に関して84％（66/79例）という高い正診率を得ている．今回検討した早期癌症例についても，m癌で75％（1/8例），sm癌で89％（8/9例）と良好な結果であり，壁深達度診断に関しては，他の検査法の追従を許さない．しかしTAUSにおける壁深達度診断には，次のような問題点があるので注意を要する．まず病変の高さに関連した問題がある．すなわち，肛門縁より2～3cm以内の部位では，解剖学的理由により腫瘍とプローブとの間に一定の距離が得られないため，またRa上部より口側では下部直腸に比べ直腸壁が薄いために明瞭な層構造が得られにくい．このため，これらの部位における壁深達度診断はやや困難である．また，それぞれのHouston弁上あるいは直腸の屈曲部のハウストラ上にIsもしくはIIa型早期癌がある場合には，症例11（図6）にみられるようにIp型と判断することも予想され注意を要する．また，ポリープの形態ではIp型のものは，長い茎部分に超音波ビームが垂直にあたらず明瞭な層構造が得られにくいので，壁深達度診断の対象からは除外したほうがよいと考えている．しかし，この型のものが壁深達度pm以上の進行癌であることはまずないが，リンパ節転移を伴うsm癌の頻度は決して低くないので，やはりTAUSは行うべきと考えている．

次にリンパ節転移診断の問題点を考えてみる．これまでの当教室におけるTAUSによる旁直腸リンパ節転移の診断成績は，直腸癌全体では正診率78％（42/54例），sensitivity 82％（18/22例），specificity 75％（24/32例）である．今回対象とした早期癌17例では，sm癌9例中1例（12％）にみられたリンパ節転移を指摘し得た．これはsm癌のリンパ節転移率が一般に4～8％であることを考慮してもsm早期癌におけるリンパ節転移診断が可能なことを示唆している．一方false positiveが28.5％（8/28）とやや多く，今後腫大リンパ節の質的診断に関してその転移の診断基準を一部修正する必要があるかもしれない．しかしTAUS以外例えば，CT，MR-CTでも10mm内外の腫大した旁直腸リンパ節の描出は可能であるが，この場合も転

移の有無に関する質的診断は困難であり現状ではTAUSより優れているとはいいがたいようである[13]．このような事実より早期直腸癌の術式に関して，TAUSによりsmへの浸潤が疑われ，かつ旁直腸にType 2，3のリンパ節の腫大を認める症例ではリンパ節転移の可能性が高く，このような場合は腸切除を第一に選択すべきと考えている．

以上このように，現時点では直腸早期癌の壁深達度および旁直腸リンパ節の転移診断においてTAUSは最も優れた検査法であり，その初回治療方針を決定する上で不可欠である．

V．結　語

1）経肛門的超音波断層法による早期直腸癌の壁深達度診断の正診率は，m癌75%（6/8例），sm癌89%（8/9例）と良好であった．

2）sm癌の9例中1例（12%）にみられた旁直腸リンパ節転移の術前診断が可能であった．TAUSによりsmへの浸潤が疑われ，旁直腸にType 2，3のリンパ節の腫大を認める症例には，初回治療方針として腸切除を選択すべきである．

3）経肛門的超音波断層法は早期直腸癌の初回治療方針を決める上で，是非必要な検査法である．

文　献

1）生沢啓芳：早期大腸癌の治療方針．臨消内　3：1593—1598，1988

2）石沢　隆，島津久明，山田一隆ほか：早期大腸癌の初回治療方針と術後再発．臨外　42：1187—1194，1987

3）佐々木喬敏，丸山雅一，大橋径計彦ほか：2cm以下の大腸進行癌症例の検討．胃と腸　22：373—386，1987

4）牛尾恭輔，水口安則，石津谷義昭ほか：10mm台の進行大腸癌X線内視鏡的特徴．胃と腸　22：387—396，1987

5）大腸癌研究会編：大腸癌取り扱い規約．改訂第3版，金原出版，東京，1983

6）吉中平次：食道癌，胃癌患者における腹部超音波検査の意義に関する研究．医研究　53：247—265，1983

7）吉中平次，加治佐隆，西　満正ほか：食道癌の頸部リンパ節転移超音波診断．日消外会誌　18：1801—1809，1985

8）丸山雅一，佐々木喬敏，横山養文ほか：大腸早期癌の診断に関する知見補遺．胃と腸　15：375—390，1986

9）Thompson JJ, Enterline HT: The macroscopic appearence of colorectal polyps. Cancer 48：151—163，1981

10）味岡洋一，渡辺英伸，若林秦文ほか：10mm未満の大腸癌—その肉眼的な特徴と深達度判定法．胃と腸　22：421—430，1987

11）佐々木喬敏，丸山雅一，大橋計彦ほか：2cm以下の大腸進行癌症例の検討．胃と腸　22：373—386，1987

12）丸山雅一：大腸疾患の診断，X線診断：ポリープ，癌の存在診断と質的診断．臨放　25：709—716，1980

13）井原真都，斉藤典男，更科広実ほか：直腸癌のmagnetic resonance-computed tomography診断．日消外会誌　20：2178—2185，1987

14）山下祐一，白水和男，磯本浩晴ほか：直腸内超音波断層法による直腸癌壁深達度診断の臨床的研究．日消病会誌　84：868—877，1987