日消外会誌　22（7）：1847～1850，1989年

症例報告

食道血管腫―症例報告と本邦報告例の検討

福岡大学筑紫病院外科
立石　訓己　有馬　純孝　二見喜太郎　立石　修三
篠原　貫之　境田　隆二　曽根陽一郎　吉村　茂昭
重田　正義　土器　潔　山崎　宏一
福岡市医師会成人病センター内科
田　中　啓　二

A CASE REPORT OF ESOPHAGEAL HEMANGIOMA AND REVIEW OF LITERATURE

Satoshi TATEISHI*, Sumitaka ARIMA, Kitaro FUTAMI, Shuzo TATEISHI, Tsurayuki SHINOHARA, Ryuji SAKAIDA, Yoichiro SONE, Shigeaki YOSHIMURA, Masayoshi SIGETA, Kiyoshi DOKI, Koichi YAMASAKI and Keiji TANAKA**
*Department of Surgery, Fukuoka University Chikushi Hospital
**Fukuoka Ishikai Seijinbyo Center Hospital

索引用語：食道血管腫による吐血

I. 緒　言

近年，X線，内視鏡診断技術の進歩により食道の微細な病変も発見出来るようになり，食道良性腫瘍の報告例も増えているが，食道血管腫の報告は極めてまれである．われわれは頸部食道に発生した血管腫の手術例を経験したので，文献的考察を加えて報告する．

II. 症　例

患者：52歳，女性．

主訴：吐血．

家族歴：特記すべきことなし．

既往歴：特記すべきことなし．

現病歴：昭和60年10月3日，朝食後，腹痛とともに約200mlの吐血をきたし，10月4日近医へ入院．食道造影，内視鏡検査で頸部食道に小隆起病変が認められた．同年12月4日，精査治療目的にて当科入院となった．

入院時所見：体格中等度，栄養良好，脈拍66/分，血圧140/74mmHg，貧血，黄疸なし．皮膚，粘膜の血管腫は認めず，腹部は平坦で，肝，脾は触知しなかった．

検査所見：RBC；$425\times10^4/mm^3$，Hb；12.2g/dl Ht；36.7%，WBC；$6,200/mm^3$，Platlet；$23.9\times10^4/mm^3$．肝機能，電解質および腎機能異常なし．

胸部X線所見：異常所見なし．

食道造影所見：頸部食道前壁側に，径5×5mmの辺縁平滑な円形透亮像を認めた（図1）．

食道内視鏡所見：門歯列より約20cm，前壁やや左側に径5mmの立ち上がり急峻な隆起性病変をみとめた．その色調は発赤調で，表面は正常の粘膜に覆われ，潰瘍性病変，出血などはみられなかった．生検ではvascular-rich granulation tissueの診断であった（図2）．

手術所見：食道血管腫の診断にて昭和60年12月12日，全麻下に手術を施行した．皮膚切開は，胸鎖乳突筋の内側より鎖骨上縁までの斜切開．頸部食道にテーピング，牽引し，同時に経口時に内視鏡を挿入して病変を確認，食道壁に約2cmの縦切開を加え，腫瘍を粘膜下層，粘膜とともに切除した（図3）．

摘出標本：5×4×2mm，立ち上がり急峻，境界鮮明な隆起病変であり色調は発赤調，表面平滑であった．割面では表面を正常粘膜に覆われた淡褐色調の充実性腫瘍であった（図4）．

組織学的所見：病変は粘膜下層に存在し，一層の内

＜1989年3月8日受理＞別刷請求先：二見喜太郎
〒818　筑紫野市大字俗明院377―1　福岡大学筑紫病院外科

図1　食道造影，頸部食道に円形陰影欠損

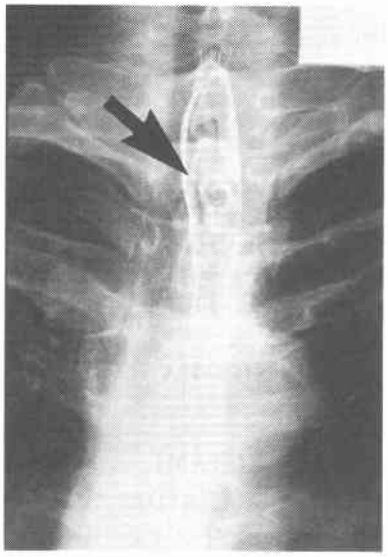

図2　食道内視鏡，立ち上がり急峻な隆起性病変

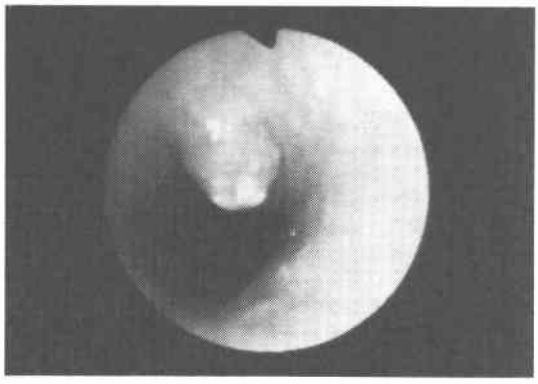

図3　手術所見，頸部食道（門歯より20cm）に径5mmの隆起病変

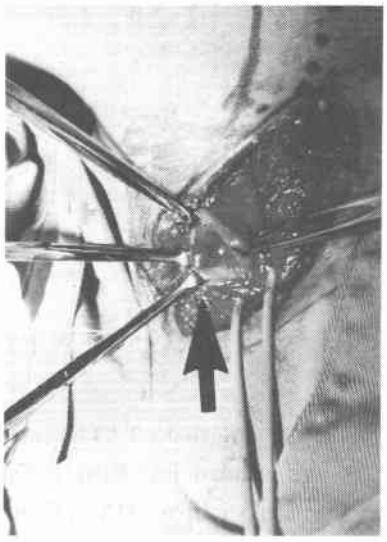

図4　切除標本，5×4×2mmに境界明瞭な隆起病変

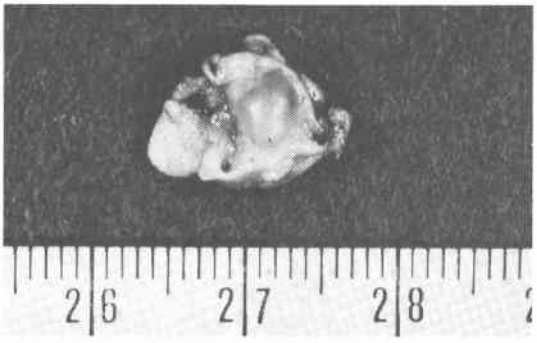

皮細胞よりなる小血管の増生がみられ毛細血管腫と診断した（図5）．

III. 考　　察

血管腫は一般に全身臓器に広く起こるものであるが，とくに体表面に多く発生し，消化管に発生するものは少なく，頻度としては小腸，大腸，胃の順で，食道は極めてまれである．

食道に発生する良性腫瘍の頻度はMoershら[1]の剖検資料によると，7,549例中44例(0.6%)，Plachta[2]のそれは19,982例中90例（0.5%）であった．いずれの報告においても平滑筋腫が最も多く，Plachtaら[3]の報告によると，食道良性腫瘍522例中，平滑筋腫283例（54.2%），血管腫10例（1.9%）である．

食道血管腫について最初の切除は，1927年Vinson[4]によって施行されている．本邦では1951年中村ら[8]の報告以来，著者らが集計しえたところでは自験例もふくめ42例[8)~28)]である．本邦報告例によると年齢分布は0歳～82歳までと幅広いが，50歳台が12人と最も多く，次いで40歳台7人，60歳台6人であり，好発年齢はとくに認められなかった．性別は不明の3例を除き，男性24例，女性15例で，性差を認めていない．発生部位はRiemenschneider[5]によると頸部3，胸部食道上部1，中部1，下部2と部位による差はないといわれている．本邦報告例では食道入口部3例，頸部4例，胸部食道上部6例，中部10例，下部14例，胸部食道1例，不明4例であり，中下部に存在する症例が約65%と多い傾向がみられた．

図5　上段；組織所見（ルーペ像）．下段；組織所見，（強拡）一層の内皮細胞よりなる血管の増生

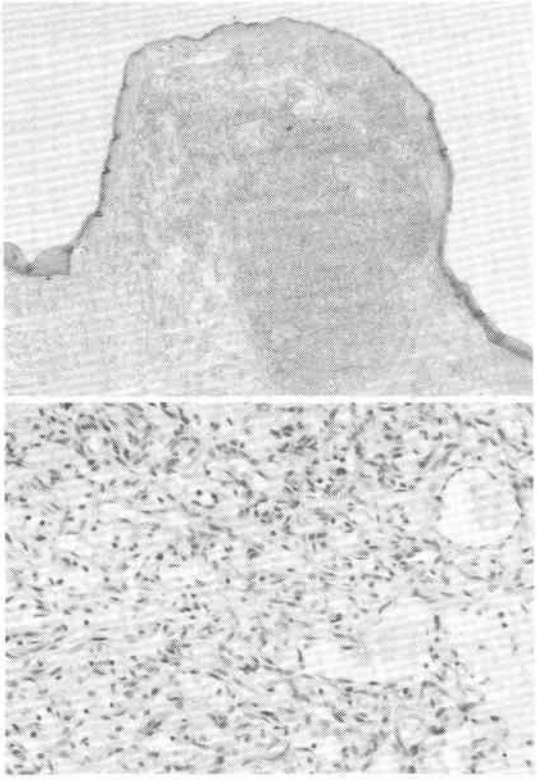

腫瘍の大きさは最大径でみると5mmから170mmまで，平均36mmであった．

主訴は，嚥下困難が34％と多く，無症状26％，吐下血をきたした症例は11％であった．Hanelら[6]の報告によると消化管出血41％，嚥下障害33％，Govoni[7]は消化管出血28％，嚥下障害33％を認めており，この2つが食道血管腫の2大症状と考えられる．

検査としては，食道造影，内視鏡が重要である．食道造影の所見では，腫瘤の形状は円形または卵円形の陰影欠損を特徴とし，一般に潰瘍性病変は伴わず，造影剤の病変部の通過は良好で，口側の拡張もみられないとされている．内視鏡所見は血管腫の診断には特に重要である．腫瘤の表面は正常食道粘膜で覆われており，色調は青白調，赤紫色調，黄白色調を示すが色調変化のないものもある．小口ら[28]は，肉眼的所見と臨床所見を比較の上，次の3群に分類している．

1群；腫瘤表面は青白色調から赤紫色調を呈し，その形態が山田のIまたはII型．

2群；腫瘤表面は青白色調から赤紫色調を呈し，その形態が山田のIII型．

3群；腫瘤表面は黄白色調または色調変化がないもので，形態が山田のII型またはIII型のもの．

術前に診断のついた19例（59％）を調べてみるとそのほとんどが肉眼的所見によって診断がおこなわれている．また，同時にスコープの先端あるいは生検鉗子による圧迫で腫瘤が容易に陥凹することが重要な所見となっており試みるべきである[15]．

生検に関しては，従来は大出血の危険性があるため禁忌とされていた．しかし，Palchickら[29]は，51例の血管腫のうち16例の生検を行い，またHanelら[6]は，24例の血管腫集計で9例の生検を行い，いずれも全く出血を認めなかったと報告し，診断の困難な症例については，積極的に施行されるべきであると述べている．自験例でも，生検にて食道血管腫疑いの診断を得ているが，前述したように術前診断のついた19例は，そのほとんどが肉眼的所見によるものであり，特に生検の必要はないと思われる．

本症は，嚥下困難や吐下血を認める症例はもとより，大量出血をおこす可能性があるので，たとえ無症状でも治療の対象となる．治療としては一般に，1．放射線療法，2．経鏡的摘出および焼灼，3．外科的摘出術が行われている．皮膚などに発生した血管腫に対しては放射線療法は有効であるが，食道などの場合，出血，穿孔を起こす可能性があるため，最近では行われていない．2，3に関しては自験例のように頸部食道にある場合はそうでもないが，頻度としては中下部に多いため，当然，腫瘤核出，摘出術を行うにも，開胸が必要となり，侵襲は大きくなる．小口ら[28]は，ポリペクトミーの適応を，スネアのかかる前述の分類の2群，3群に限定し，出血，穿孔の危険性が高いので慎重に行う必要があると述べているが，新井ら[27]が述べるごとくパンエンドスコピーの普及により，表在型の小さい血管腫の症例も増えており，今後本症における内視鏡的ポリペクトミーの適応は増えることが予想される．

IV．結　語

頸部食道にみられた血管腫の1治験例を報告するとともに，本邦報告例39例を集計し，若干の文献的考察を行った．

なお，本論文の要旨は第28回消化器外科学会総会において発表した．

文　献

1）Moersh HJ, Harrington SW：Benign tumor of

the esophagus. Ann Otal Rhnol Laryngol 53：800—817, 1944
2) Plachta A：Benign tumors of the wsophagus; review of literature and report of 99 cases. Am J Gastroenterol 38：639—652, 1962
3) Plachta A, Schmidt HW：Benign tumors and cysts of esophagus. J Thorac Cardiovasc Surg 41：717—732, 1961
4) Vinson PP, Moore AB, Bowing HH：Hemangioma of the esophagus. Report of a case. Am J Med Sci 172：416—418, 1926.
5) Riemenschneider HW, Klassen KP：Cavenous esophageal hemangioma. Ann Thorac Surg 6：552—556, 1968
6) Hanel K, Fracs, Talley NA et al：Hemangioma of the esophagus; An unusual case of upper gastrointestinal bleeding. Dig Dis Sci 26：257—263, 1981
7) Govoni AF：Hemangiomas of the esophagus. Gastrointest Radiol 7：113—117, 1982
8) 中村四郎, 飯田信長：食道重複腫瘍の1例. 日気管食道会報　2：35—36, 1951
9) 曽我基行, 大沢幹夫, 牛田　昇ほか：食道血管腫の一治験例. 臨外　29：419—422, 1974
10) 山戸庸光, 浜中良郎, 橋本寿雄ほか：食道血管腫の1例. 外科診療　17：635—638, 1975
11) 川上寛子, 岡本昭二, 田辺義次ほか：Rubber Bled Nevus Syndrome. 臨外　29：1043—1048, 1975
12) 進藤勝久, 松尾康生, 桐林憲治ほか：食道蔓状血管腫手術の1例. 外科治療　36：621—624, 1977
13) 金　正出, 鈴木元久, 城島標雄ほか：食道粘膜下腫瘍に対する診断法一食道壁層造影法の試み一. 胃と腸　12：663—668, 1977
14) 北村道彦, 森　昌造, 渡辺登志男ほか：食道血管腫の1治験例. 臨外　33：1755—1759, 1978
15) 綾部公懿, 中村　譲, 南　寛行ほか：食道血管腫の1例. 日胸外会誌　28：1882—1887, 1980
16) 藤原史郎, 岡本栄三, 桑田圭司ほか：食道血管腫の1治験例. 臨外　35：1613—1616, 1980
17) 水田静雄, 正宗　研, 山本克夫ほか：食道血管腫の1症例. 南大坂病医誌　29：28—32, 1981
18) 高柳直己, 中田文輝, 千葉靖男ほか：Kasabach-Merrit 症候群の2例. 臨小医　29：339—344, 1981
19) 星加和徳, 宮島宣夫, 藤村宣憲ほか：Blue rubber bleb nevus syndrome の1例. Gastroenterol Endosc 25：453—457, 1983
20) 正木久男, 藤原　巍, 土光荘六ほか：食道に発生した Blue rubber-bleb nevus synd rome の1例. 外科　45：1473—1476, 1983
21) 奥村輝久, 田上昭観, 千葉周伸ほか：Lobular capillary hemangioma of the esophagus. A case report and review of the literature. Acta Pathol Jpn 33：1303—1308, 1983
22) 長崎雄二, 小林輝久, 藤井康広ほか：食道血管腫と思われる病変に対する Aethoxysklerol 注入の1治験例. Prog Dig Endosc 24：206—208, 1984
23) 倉下　隆, 林　隆一, 越川裕二ほか：内鏡的ポリペクトミーを施行し得た食道血管腫の1例. Gastroenterol Endosc 27：1882—1883, 1985
24) 吉岡幸男, 酒井克治, 浜中良郎ほか：食道血管腫の3例. 消外　8：370—376, 1985
25) 工藤正俊, 平佐昌弘, 高鍬　博ほか：内視鏡的ポリペクトミーにて切除し得た食道血管腫の1例. Gastroenterol Endosc 28：318—334, 1986
26) 佐藤勝久, 浅木　茂, 小関弥平：内視鏡ポリペクトミーしえた食道血管腫の1例. Prog Dig Endosc 28：215—218, 1986
27) 新井一成, 鈴木恵史, 谷尾　昇ほか：食道血管腫の1例. Prog Dig Endosc 29：190—193, 1986
28) 小口晋平, 鍋谷欣市, 小野沢君夫ほか：内視鏡的ポリペクトミーを施行した食道血管腫の1例一新しい臨床分類の試み一. Gastroenterol Endosc 29：96—100, 1987
29) Palchick BA, Alport MA, Holmes RA et al：Esophageal Hemangioma; Diagnosis with computed Tomography and Radionuclide Angiography. South Med J 76：1582—1584, 1983