日消外会誌　22（7）：1851～1854，1989年

食道偽肉腫癌の1例

国立福岡中央病院外科
小野原俊博　前川宗一郎　朔　元則
中橋　恒　手島　康一　牛島　賢一

A CASE REPORT OF PSEUDOSARCOMATOUS CARCINOMA OF THE ESOPHAGUS

Toshihiro ONOHARA, Soichiro MAEKAWA, Motonori SAKU, Hisashi NAKAHASHI, Koichi TESHIMA and Kenichi USIJIMA
Department of Surgery, National Fukuoka Central Hospital

索引用語：食道偽肉腫癌，癌肉腫，偽肉腫

1. はじめに

食道偽肉腫癌は食道に原発する悪性腫瘍のなかでポリープ状の外観を呈し，癌と肉腫様成分との両者の所見を伴う比較的まれな腫瘍である[1]．今回われわれは49歳の男性で，食道に急速に増大するポリープ状の腫瘍を認め，食道切除術を施行し，病理学的診断にて食道偽肉腫癌との診断を得た．ここにその臨床像ならびに病理学的所見の詳細を報告し，さらにその肉腫様成分について若干の文献的考察を加え報告する．

2. 症　例

患者：49歳，男性，運転手．

主訴：嚥下困難．

既往歴：21歳時，十二指腸潰瘍にて胃切除術（Billroth II 法）をうけた．また，40歳時，慢性肝炎にて入院治療を受けた．

家族歴：母親は胃癌で死亡している．

現病歴：昭和62年3月末より嚥下困難および胸背部痛が出現してきた．嚥下困難が急速に増強するため4月10日近医を受診し，X線検査および内視鏡検査にて食道腫瘍を指摘され，5月1日手術目的にて当院に入院した．

入院時現症：身長158cm，体重46kg．上復部に胃切除術のための手術瘢痕を認めるが，その他に胸腹部に異常は認めなかった．

一般臨床検査：胸部X線検査で両側上肺野に多発性のブラを認めた．血液生化学的所見では，GOT，

図1　食道X線像．a：4月10日，b：5月15日．約1か月の間に腫瘍の急速な発育を認めた．

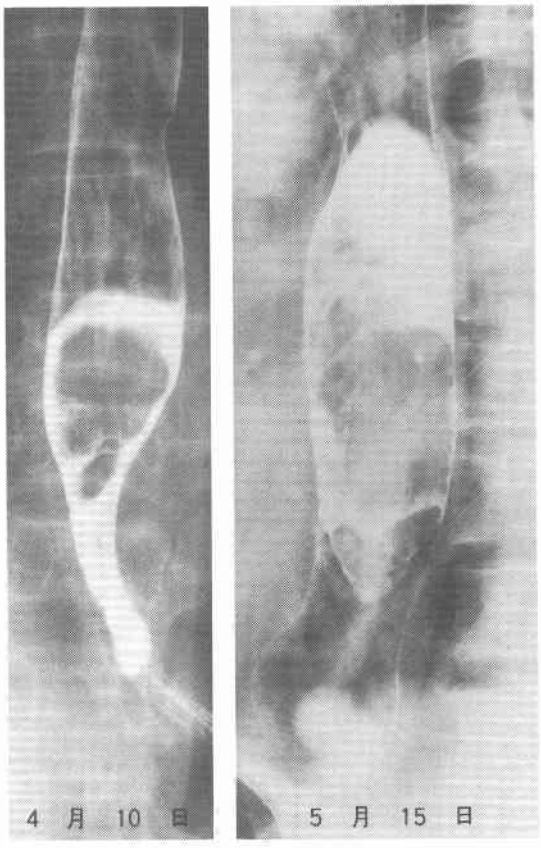

＜1989年2月15日受理＞別刷請求先：朔　元則
〒810　福岡市中央区城内2－2　国立福岡中央病院外科

GPT値の軽度上昇を認めたが，他は特に異常所見は認めなかった．

食道胃X線検査：本症例の病変部位を食道癌取扱い規約[2]に準じて表現すると，食道Im～Eiに隆起性の腫瘤を認めた．大きさは，4月10日には4.5×2.5cm，5月15日には11.0×4.0cmと，約1か月の間に急速な腫瘍の発育が認められた（図1）．

内視鏡所見：門歯列より30cm肛側の食道において，内腔に突出した灰白色の腫瘤を認めた．境界は明瞭で，周辺の食道粘膜に異常はみられなかった（図2）．生検所見では悪性所見を呈した異常細胞を認めたが，上皮性か非上皮性かの確診は得られなかった．

胸腹部computed tomography（CT）検査：下部食道の内腔に突出する腫瘍を認めた．食道壁と周囲組織との境界は明瞭であり，肝臓およびリンパ節転移の所見は認められなかった．

図2　内視鏡所見．灰白色，境界明瞭な腫瘤が食道内腔に突出している．

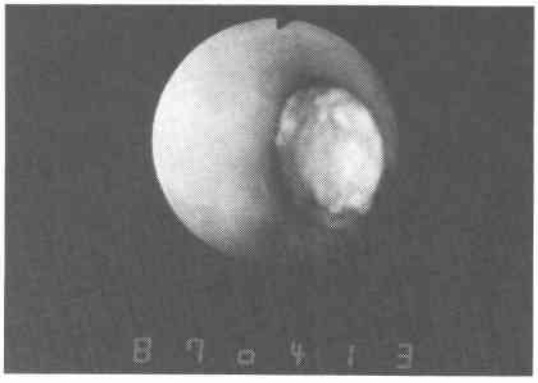

図3　食道切除標本．11×4×2cmの亜有茎性の腫瘤を認めた．

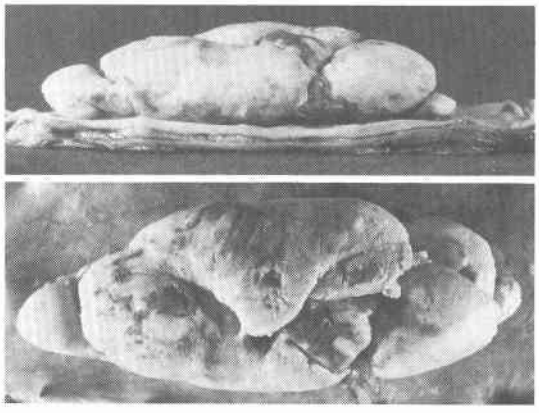

手術所見：昭和62年6月8日手術を行った．全身麻酔下，右第6助骨床にて開胸した腫瘍は下部食道に位置し，外膜への浸潤は認められず，胸膜への播性転移も認めなかった．肉眼的には転移を思わせるようなリンパ節腫大も認めなかった．まず，右肺上葉の巨大ブラを切除したのち，食道亜全摘ならびに残胃の全摘出術を行った．$A_0N_0M_0Pl_0$ Stage I[2]で，絶対的治癒切除が可能であった．再建は上行結腸を胸骨後ルートで挙上し，一期的に行った．

病理学的所見

a．肉眼所見：中下部食道右壁に11×4×2cmの亜有茎性の腫瘍を認めた．その表面は比較的平滑で分葉状，一部結節状を呈し，色調は灰白色で一部黒褐色の斑点を認めた．割面は充実性で灰白色の部分と黒褐色の部分が混在しており，外膜浸潤は認められなかった（図3）．

b．組織学的所見：腫瘍の主体をなすのは奇異な紡錘形細胞でしばしば多核の巨細胞もみられ，豊富な線

図4　組織所見．a：肉腫様成分の主体をなす紡錘形細胞（×100，HE染色）．b：ポリープの基部にみられた上皮内癌（×100，HE染色）

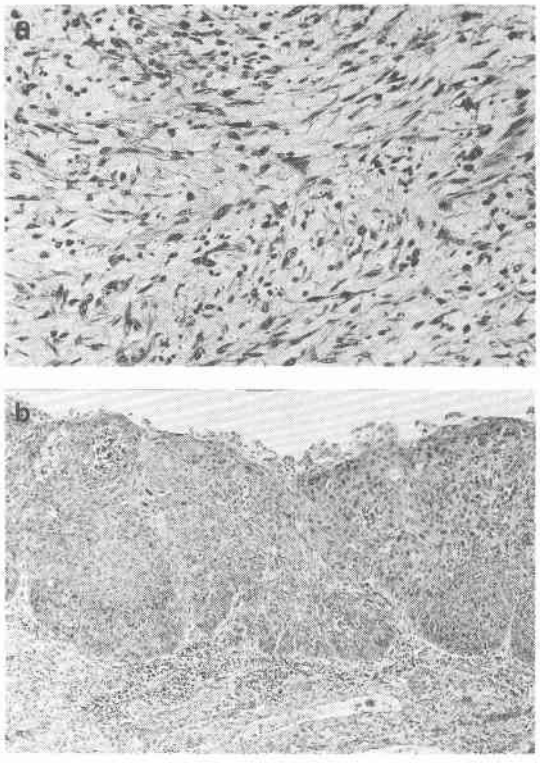

維増殖を伴っていた．また，一部では不規則に配列する円形または楕円形の細胞もみられたが，円形および楕円形細胞と紡錘形細胞が混在する所見はみられなかった．紡錘形細胞の増殖は粘膜下層までに限局していた（図4a）．

腫瘤表面の大半は上皮が剝脱していたが，一部は重層扁平上皮に覆われており，ポリープの基部周辺の食道粘膜の一部に上皮内癌を認めた（図4b）．なお，リンパ節への転移は組織学的にも認めなかった．

c．免疫組織化学的反応：肉腫様成分の主体をなす紡錘形細胞について，cytokeratin（EAB902）およびvimentinについて染色を行った．cytokeratinとvimentinのそれぞれについて紡錘形細胞の一部が陽性所見を呈した．

以上の所見から，この腫瘍を食道偽肉腫癌と診断した．

術後経過：術後経過は良好で縫合不全などの合併症もなく，患者は術後40日目に退院した．当科外来にて経過観察中であるが，術後10か月を経過した現在も健在であり，再発の徴候もない．

3．考　察

食道腫瘍のなかで，ポリープ状の外観を呈し，癌と肉腫様成分の両者が混在する所見を持つ比較的まれな腫瘍として，食道偽肉腫癌がある[1]．従来，このような特殊な食道腫瘍は，“いわゆる癌肉腫”（so-called carcinosarcoma），“偽肉腫”（psuedosarcoma）などいくつもの異なった名称で呼ばれてきた．

癌肉腫とは病理学的に1つの腫瘍で，上皮成分と間質成分のそれぞれが悪性化したものであるという概念であり，食道癌肉腫については，1904年Hansenmann[3]によって初めて報告された．Saphirら[4]は組織発生の立場から癌肉腫を分類し過去の症例を検討しており，真の癌肉腫と考えられるのは少数で，大部分の症例の肉腫様病変は癌細胞が異型化して肉腫様化したものとしている．Pearlmanら[5]もこの主張を支持し，癌肉腫を“true carcinosarcoma”（真の癌肉腫）と“so-called carcinosarcoma”（いわゆる癌肉腫）とに区別している．

一方，1957年Stout[6]とLane[7]は，上皮性の悪性腫瘍に炎症などの非腫瘍性増殖反応による肉腫様の間質部分を伴うものを偽肉腫とするという説を主張し，肉腫様部分には組織学的に悪性腫瘍の所見と非腫瘍性所見の両者を兼ね備えているがその本質は良性であるとしている．しかしながら，Stout, Laneらによって良性とされた偽肉腫の肉腫様成分について，Hughesら[8]は肉腫様成分の局所再発を報告しており，また，Martinら[9]はリンパ節への，村尾ら[10]は胃・肝・肺への肉腫様成分の転移を報告している．

このように癌肉腫と偽肉腫とは別の概念としてとらえてきたが，報告例が増加するにつれて両者の相違点が問題になってきた．Matsusakaら[1]は“いわゆる癌肉腫”と“偽肉腫”とを臨床病理学的に比較しているが，両者のあいだに明確な差異を見いだすことはできず，これを同一の概念として“偽肉腫癌”（psuedosarcomatous carcinoma）という名称を提唱している．Osamuraら[11]も同様の結果を報告しており，現在，いわゆる癌肉腫と偽肉腫とを特別に区別する必要はないようである．

食道偽肉腫癌をめぐるもうひとつの問題点は，肉腫様部分の由来についてあろう．癌肉腫との異同が問題となったのも，その肉腫様成分の由来からであった．肉腫様成分を構成する紡錘形細胞の由来については，①癌に対する間質反応，②肉腫に癌を合併しているもの，③癌細胞の形態変化による肉腫様変化，の3つの報告がある．従来は，癌細胞の肉腫化であるとするとする説が有力で，その根拠として，光顕レベルで癌から肉腫様部分への移行像，および，いわゆるintermingling の所見があげられてきた．

その後，電顕レベルでの検討が加えられてきており，紡錘形細胞にdesmosomeやtonofilamentを認めるとして上皮性の起源を唱えるものが多いようであるが[12][13]，しかし，一方では，fibroblastにその起源を求める報告も散見される[14][15]．

最近では，keratin染色やvimentin染色による免疫生化学的な検討が加えられるようになってきている．Ooi[15]らは，keratinは癌細胞のみにvimentinは紡錘形細胞のみに認められたとして，電顕の結果もあわせ紡錘形細胞の由来はfibroblastではないかと結論している．それにたいし，Gal[16]らは，keratinを紡錘形細胞にも認められたと報告しており，vimentinが上皮性の腫瘍からも認められたという最近の報告例をあげ，vimentin陽性だから非上皮性だと結論できないとして，肉腫様成分を上皮性起源であるとしている．われわれの症例でも免疫生化学的な検討を行ったが，vimentinおよびcytokeratinのそれぞれに対して紡錘形細胞の一部に陽性例がみられた．上皮性腫瘍が肉腫様に変化した場合，vimentin陽性になることもある[17][18]ということと，cytokeratinが陽性であることか

らわれわれは紡錘形細胞の起源については少なくとも上皮性由来の部分があると考えている.

4. おわりに

食道偽肉腫癌の1例を経験し，その肉腫様成分の由来について文献的考察を加え報告した.

九州大学第2外科杉町圭蔵教授の御校閲に深謝致します.

文　献

1) Matsusaka T, Watanabe H, Enjoji M: Pseudosarcoma and carcinosarcoma of the esophagus. Cancer 37 : 1546—1555, 1976
2) 食道疾患研究会編：食道癌取扱い規約. 改定6版. 金原出版，東京，1984
3) Von Hansenmann D: Das gleichzetige Vorkammen Verscheidenartiger Geschwürste bei derselben Person. Z Krebsforsch 1 : 183—198, 1904
4) Saphir O, Vass A: Carcinosarcoma. Am J Cancer 33 : 331—361, 1977
5) Pearlman SJ: So-called carcinosarcoma of the esophagus. Ann Otol Rhino Laryngol 49 : 805—820, 1940
6) Stout AP, Lattes R: Tumors of the esophagus. Atlas of Tumor Pathology, sec. 5, fa-scile 20. Armed Forces Institute of Pathology, Washington, DC, 1975, p95—103
7) Lane N: Pseudosarcoma associated with squamous cell carcinoma of the mouth, faces, and larynx-Report of ten cases. Cancer 10 : 19—41, 1957
8) Hughes JH, Cruickshank AH: Pseudosarcoma of the esophagus. Br J Surg 56 : 72—76, 1969
9) Martin MR, Kahn LB: So-called pseudosarcoma of the esophagus. Arch Pathol Lab Med 101 : 604—609, 1977
10) 村尾真一：Pseudosarcomaの所見を呈したのちに転移を来した食道癌の1例. 日病理会誌 68 : 220, 1979
11) Osamura RY, Shimamura K, Hata J et al: Polypid carcinoma of the esophagus. A unifying term for "carcinosarcoma" and "pseudosarcoma". Am J Surg Pathol 2 : 201—208, 1978
12) Lichtiger B, Mackay B, Tessmer C: Spindle-cell variant of squamous carcinoma. Cancer 27 : 1311—1320, 1970
13) Battifora H: Spindle cell carcinoma: ultrastructural evidence of squamous origin and collagen production by the tumor cells. Cancer 37 : 2275—2282, 1976
14) Goellner JR, Devine KD, Weiland LH: Pseudosarcoma of the larynx. Am J Clin Pathol 59 : 312—326, 1973
15) Ooi A, Kawahara E, Okada Y et al: Carcinosarcoma of the esophagus: An immunohistochmical and electron microscopic study. Acta Pathol Jpn 36 : 151—159, 1986
16) Gal AA, Martin SE, Kernen JA et al: Esophageal carcinoma with prominent spindlecells. Cancer 60 : 2244—2250, 1987
17) Erlandson RA: Diagnostic immunohistochemistry of human tumors: An interim evaluation. Am J Surg Pathol 8 : 615—624, 1984
18) Gould VE: The coexpression of distinct classes of intermediate filaments in human neoplasms. Arch Pathol Lab Med 109 : 984—985, 1985