日消外会誌　22（7）：1855～1858，1989年

温熱化学放射線療法が著効を示した進行頸部食道癌の1例

富山医科薬科大学第2外科
山下　巌　加藤　博　田沢　賢次　坂本　隆
黒木　嘉人　穂苅　市郎　吉田真佐人　島崎　邦彦
山田　明　笠木　徳三　小田切治世　唐木　芳昭
藤巻　雅夫

A CASE REPORT OF CERVICAL ESOPHAGEAL CARCINOMA CONTROLED BY HYPERTHERMO-CHEMORADIOTHERAPY

Iwao YAMASHITA, Hiroshi KATOH, Kenji TAZAWA, Takashi SAKAMOTO, Toshito KUROKI, Ichiro HOKARI, Masato YOSHIDA, Kunihiko SHIMAZAKI, Akira YAMADA, Tokuzo KASAGI, Haruyo OTAGIRI, Yoshiaki KARAKI and Masao FUGIMAKI

The 2nd Department of Surgery, Toyama Medical and Phermaceutical University

索引用語：温熱化学放射線療法，頸部食道癌，食道癌集学的治療

はじめに

近年，多くの基礎研究により温熱療法の抗腫瘍効果が明らかになり，化学療法および放射線療法に温熱療法を併用することにより，その抗腫瘍効果がさらに増強することが報告されている[1)2)]．食道癌は放射線，化学療法剤（特にbleomycin）に対して高感受性であり，それに加えて杉町ら[3)]が開発した腔内加温装置により良好な食道内の加温が可能となり，温熱化学放射線療法を行うのに最も適応のある癌の一つであると考えられる．そして臨床の上でも，良好な結果が報告[4)~6)]されるようになったが，加温法に困難が予想される頸部食道癌では，温熱化学放射線療法が著効を示したという報告はわれわれの調べえた範囲では認められなかった．今回，われわれは進行頸部食道癌に温熱化学放射線療法を行い，術後の切除標本の検索で癌病巣を認めなかった1例を経験したので報告する．

症　例

患者：55歳，女性．

主訴：嚥下困難．

家族歴：特記すべきことなし．

＜1989年3月8日受理＞別刷請求先：山下　巌
〒930-01　富山市杉谷2630　富山医科薬科大学第2外科

既往歴：20歳時に虫垂切除術を受けた．50歳時に気管支拡張症で20日間入院しその後通院加療を受けていた．

現病歴：昭和61年2月ごろより咽頭痛が出現，近医を受診し食道造影および食道内視鏡を受けたが，異常所見は認められなかった．その後，症状は改善せず，嚥下困難も出現したため，昭和62年9月に他院を受診し，食道造影にて頸部食道に異常陰影を指摘されたため昭和62年11月24日当科を紹介され入院となった．

入院時現症：身長154cm，体重49kgで体格中等度，貧血黄疸認めず，表在リンパ節も触知しない．心，肺に異常を認めず，腹部は平坦，軟で肝臓を1横指，腹部正中で触知した．直腸診では異常所見を認めなかった．

入院時検査所見：carbohydrate antigen 19-9が54 U/mlと軽度高値を認めた以外，異常値は認められなかった．

食道造影所見：頸部食道（Ce）において長径約5cmの狭窄の強い螺旋型の陰影欠損が認められた（図1）．

内視鏡所見：病変部は上門歯列より18cmから23cmにかけて全周性の狭窄しており，一部陥凹した部位も認められた（図2）．

生検組織像：軽度の角化傾向を有する中分化型扁平

図1　食道造影所見：局在はCe，長径約5cmの狭窄の強い螺旋型の陰影欠損が認められた．

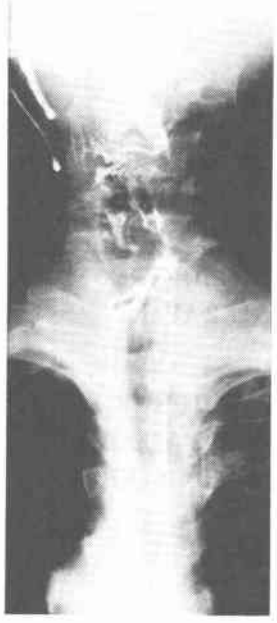

図2　内視鏡所見：病変部は上門歯列より18cmから23cmにかけて全周性に狭窄しており，一部陥凹した部位も認められた．

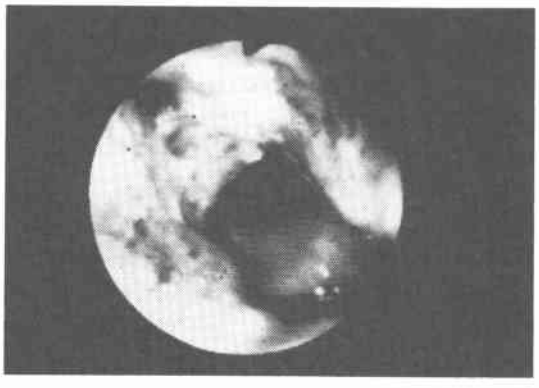

図3　生検組織像：軽度の角化傾向を有する中分化型扁平上皮癌の診断を受けた（HE×400）．

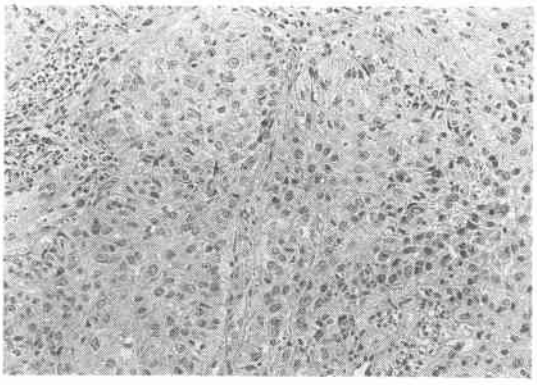

図4　CT所見：癌腫の気管支膜部への浸潤が疑われた（➞印）．

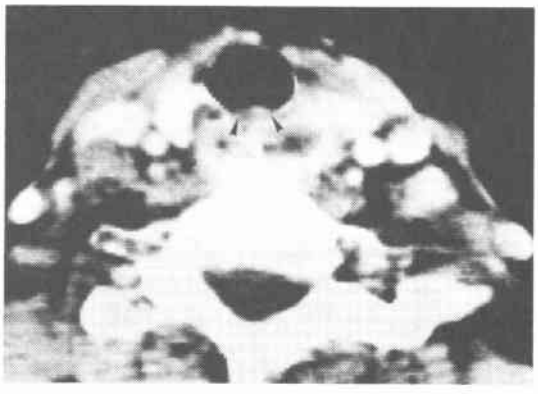

図5　当教室の温熱化学放射線療法のスケジュール

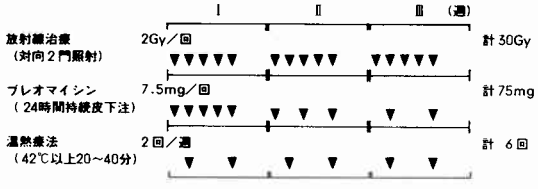

上皮癌の診断を受けた（図3）．

その他気管支鏡，computed tomography（CT），超音波検査の所見において気管膜様部の外側よりの圧排所見（図4）を認めたが，はっきりした遠隔転移は認められなかった．

以上の所見より遠隔転移は伴わないが一部気管膜様部に直接浸潤またはリンパ節転移を介しての浸潤が疑われる頸部食道癌と診断し，術前療法として温熱化学放射線療法を開始した．

術前治療方針は当教室の温熱化学放射線療法のスケジュールに従った（図5）．放射線療法は1回照射量2Gyを週5回，3週連続で計30Gy，温熱療法は加温装置としてIH500-T 13.56MHz.（インターノバ社）を用い，加温方法は杉町らの方法[3]に準じ，capacitive radioflequency（RF）による腔内加温とした．有効温度は腫瘍表面温度として42～45℃で30分とし，週2回，3週連続で計6回を目標とした．化学療法はbleomycinの1回投与量を7.5mgとし，プロトコール

図6　切除標本の肉眼的所見：軽度の狭窄と治癒傾向にある2本の浅い潰瘍（➜印）を認めたが，明らかな腫瘍塊は認められなかった．

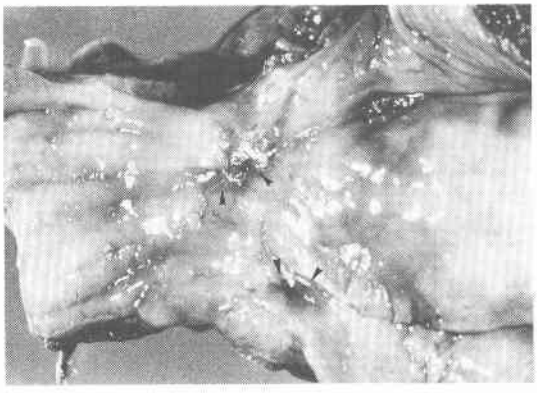

に示すように，24時間持続皮下注で計10回，総量75mgとした．しかし，本症例においては，3週間目に放射線宿酔が発生したため，温熱療法は計5回で終了した．治療終了後，18日目に，喉頭全摘術，頸部食道切除術，左甲状腺切除術，終末回腸右結腸置換術（胸骨後経路），下咽頭回腸吻合術，結腸胃吻合術，回腸横行結腸吻合術を施行した．手術所見は食道癌取扱い規約[7]により，Ce，A_1，$N_{1(+)}$，M_0，Pl_0であり，根治度CIIIの手術が施行された．

切除標本の肉眼的所見：幅約2.5cmにかけて軽度の狭窄と治癒傾向にある2本の浅い潰瘍を認めたが，明かな腫瘍塊は認められなかった（図6）．

切除標本の組織学的所見：切除標本より約2mmおきの組織切片を作製し，組織学的所見を検索した．標本の特に潰瘍部には，粘膜下層から粘膜固有層にかけてびまん性の線維化が認められ，一部筋層まで達する異物肉芽組織およびその中に存在する多数の異物巨細胞が認められた．しかしすべての切片のいかなる部位にも癌組織は認められなかった．また，肉眼的に$N_{1(+)}$と診断したリンパ節を含めてすべての摘出したリンパ節には癌転移は認められなかった（図7）．

術後経過は良好で当科初診時以来11か月の現在，外来でOK-432，PSKによる免疫療法で経過観察中であり現時点で再発は認められていない．

考　察

進行食道癌は消化器癌の中でも非常に予後の悪い疾患のひとつで，外科的に原発巣切除を前提としても強力な術前合併療法を行う必要が高い疾患である．従来より，食道癌の術前の合併療法は放射線化学療法が主

図7　切除標本の組織学的所見：潰瘍部には，粘膜下層から粘膜固有層にかけてのびまん性の線維化が認められ，一部筋層まで達する異物肉芽組織およびその中に存在する多数の異物巨細胞が認められた（HE×40）．

体であり，臨床の上でも，良好な治療結果を得たという報告[8)9)]も多く認められるが，まだまだ満足できる成績ではない．一方，近年，多くの基礎研究により放射線療法および化学療法に温熱療法を併用することが抗腫瘍効果を増強することが明らかになりつつあり[10)~15)]，癌の集学的治療のひとつとして温熱療法を取り入れる施設が増加してきた[16)~19)]．食道癌においては杉町らが開発した腔内加温装置[3)]により，安全でかつ良好な誘電加温が可能であり，温熱療法の併用が食道癌集学的治療の一つの手段として有用であるとする報告[4)~6)]も多く認められている．しかし，頸部食道癌に対して温熱化学放射線療法が著効を示した報告はわれわれが調べえた範囲では認められなかった．

今回の症例では，困難が予想された加温装置の頸部食道の留置による嚥下反射の出現は，前処置として局所麻酔剤による喉頭咽頭麻酔を行うだけで予防することが可能であった．また前後一対の外部アプリケーターと前頸部および項部の間のhot spotも両者間を密着することにより認められなかった．一方，われわれの装置では食道癌表面の温度モニターにおいて温熱療法開始後約1分で有効温度に達し，比較的低出力で極めて有効な加温が可能であった（図8）．今回の症例において本治療法が著効した理由の1つとして高温持

図8　温熱療法中の癌腫表面の温度モニターと出力の関係

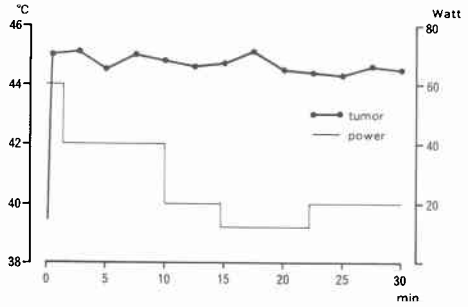

続による温熱療法の抗腫瘍効果が十分に発揮されたと考えられた．食道癌は今回の症例のように原発巣の制御のみで予後を語れないのは通説であるが，温熱化学放射線療法により腫瘍細胞の消失を認めた点で，本療法が進行頸部食道癌の術前の有効な治療方法であると考えられた．また，本治療法は高齢者およびriskの高い切除不能頸部食道癌症例に対する姑息的手段としても従来の放射線化学療法以上に良好な結果を得る可能性が高いことが示唆された．

まとめ

進行頸部食道癌に温熱化学放射線療法を施行し著効を示した1例を経験したので報告した．

文献

1) Suit HD, Geweck LE: Potential for hyperthermia and radiation therapy. Cancer Res 39: 2290—2298, 1979
2) Hahn GM: Potential for therapy of drugs and hyperthermia. Cancer Res 39: 2264—2268, 1979
3) Sugimachi K, Inokuchi K, Kai H et al: Endotract antenna for application of hyperthermia to malignant lesions. Gann 74: 622—624, 1983
4) Sugimachi K, Inokuchi K: Hyperthermochemoradiotherapy and esophageal carcinoma. Seminars Surg Oncol 2: 38—44, 1986
5) Sugimachi K, Inokuchi K, Kai H et al: Preoperative hyperthermochemoradiotherapy effective for carcinoma of the esophagus. J Surg Oncol 27: 199—204, 1984
6) 杉町圭蔵，甲斐秀信，松藤英正ほか：食道癌に対する高温療法に関する研究．日癌治療会誌　21：1413—1422，1986
7) 食道疾患研究会：食道癌取扱い規約，第6版．金原出版，東京，1984
8) 藤巻雅夫，伊藤　博，田沢賢次ほか：放射線とブレオマイシンによる食道癌術前治療．癌の臨　27：1537—1542，1981
9) Iizuka T: Co-operative clinical study group for esophageal carcinoma: Preliminary report on multidisciplinary treatment for esophageal carcinoma. Jpn J Clin Oncol 10: 215—220, 1980
10) Magin RL, Sikic BI, Cysyk RL: Enhancement of bleomycin activity against Lewis lung tumors in mice by local hyperthermia. Cancer Res 39: 3792—3795, 1979
11) Shiu MH, Anthony C, Fogh J et al: Sensitivity of xerografts human pancreatic adenocarcinoma in nude mice to heat and combined with chemotherapy. Cancer Res 43: 4014—4018, 1983
12) Braun J, Hahn GM: Enhanced cell killing by bleomycin and 43℃ hyperthermia and the inhibition of recovery from potentially lethal damage. Cancer Res 35: 2921—2927, 1975
13) Gerweck LE, Gillette ED, Dewey WC: Effects of heat and radiation on synchronous chinese hamster cells-killing and repair. Radiat Res 64: 611—623, 1975
14) Ben-Hur E, Elkind MM Bronk BV: Thermally enhanced radioresponse of cultured chinese hamster cells-Inhibition of sublethal damage and enhancement of lethal damage. Radiat Res 58: 38—51, 1974
15) 甲斐秀信：悪性腫瘍に対する高温・化学・照射療法に関する基礎研究．日外会誌　86：901—911，1985
16) Kim JH, Hann EW, Ahmed SA: Combination hyperthermia and radiation therapy for malignant melanoma. Cancer 50: 478—482, 1982
17) Arcangeli G: Tumor control and therapeutic gain with different schedules of combined radiotherapy and local exteral hyperthermia in human cancer. Int J Radiat Oncol Biol Phys 9: 1125—1134, 1983
18) Hiraoka M, Jo S, Akuta K et al: Radiofrequency capacitive hyperthermia for deepseated tumors. II., Effects of thermoradiotherapy. Cancer 60: 128—135, 1987
19) 松田忠義：局所温熱療法の治療体型の確立に関する研究．日ハイパーサーミア会誌　1：5—17，1985