日消外会誌　22（7）：1863～1866，1989年

サルコイドーシスと肝硬変を併存した胸部食道癌の1切除例

国立がんセンター外科，同　病理
小野田　忠　　加藤　抱一　　日月　裕司
福積　　聡　　渡辺　　寛　　板橋　正幸

A CASE OF ESOPHAGEAL CARCINOMA COMPLICATED WITH SARCOIDOSIS AND LIVER CIRRHOSIS

Tadashi ONODA, Hoichi KATOU, Yuji TACHIMORI, Satoshi FUKUZUMI, Hiroshi WATANABE and Masayuki ITABASHI
Department of Surgery and Pathology, National Cancer Hospital

索引用語：サルコイドーシス併存食道癌，肝硬変，肺線維症

はじめに

サルコイドーシスと悪性腫瘍の合併はまれで，特に食道癌との併存例の報告はわれわれの調べたかぎり本邦では見あたらない．われわれは肺野病変を持つサルコイドーシスおよび肝硬変を併存した胸部食道癌の症例を経験し，これに対して2期分割手術を施行した．肺野病変の存在および縦隔，肺門リンパ節の病理組織学的所見よりサルコイドーシスの診断を得た．症例の報告をするとともに若干の文献的考察を行った．

症　例

患者：N.M., 55歳，男性．

職業：歯科技工士．

主訴：嚥下困難．

現病歴：昭和60年ごろより冷たい物や熱いものを食べた際に食道のあたりにしみる感じを自覚したが放置していた．昭和62年6月食物のつかえる感じが出現した．同年7月13日国立がんセンターを初診した．

家族歴：父，肺癌にて死亡．

既往歴：5年前より肝障害，糖尿病を指摘されている．

飲酒歴：ウイスキー2/3本/日．

喫煙歴：40本/日，37年間．

入院時現症：身長158cm，体重61kg，血圧130/85 mmHg，脈拍70/min，栄養状態良好．表在リンパ節は触知せず．胸部は異常なし．腹部で剣状突起下にて腫大した弾性硬の肝を4横指触知した．入院時固形物の摂取は不能状態であった．皮膚，体表に結節などは認めなかったが，両側に女性化乳房を認めた．神経学的，眼科的検索では異常所見はなかった．

入院時検査所見：血算，腎機能は異常なし．GOT 69 I.U，GPT 24I.U，γ-GTP 394I.U，LAP 118I.U，ICG (15min) 26.5%と肝機能に異常を認めるほか，肺機能検査では，DLCO (pred) 40%と著明な拡散障害のパターンを認め，動脈血液ガス分析で PaO_2 61.0mmHgと度の低酸素血症を認めた．HBs抗原は陰性で，腫瘍マーカーは，carcinoembryonic antigen 6.4ng/ml，α-fetoprotein 9.2ng/ml といずれと軽度ながら上昇していた．心電図は正常であった．

胸部X線所見：両肺野全肺野にびまん性小粒状陰影を認め，honey comb lung の所見を呈し，間質性肺炎，肺線維症と診断された（図1）．

食道造影所見：胸部上部から胸部中部食道（Iu-Im）の境界部にかけて食道疾患研究会X線分類[1]の漏斗型，全周性狭窄を呈する長径3.0cmの腫瘍陰影を認めた．Borrmann 4型様浸潤を呈する食道癌の所見であった（図2）．なお胃，十二指腸には異常を認めなかった．

食道内視鏡所見：門歯より25cmの胸部食道に食道疾患研究会内視鏡分類[1]の全周狭窄型の腫瘍病変を認めたが，粘膜表面への腫瘍露出は少なかった．直視下生検の病理の結果，低分化型扁平上皮癌の診断が得られた．また胃噴門部に軽度ながら静脈瘤の所見を認めた．

胸部 computed tomography（CT）所見：胸部食道に腫瘤によると考えられる壁の肥厚を認めた他に，右縦隔最上部，気管分岐部下，肺門に最大径1cmの腫大した数個のリンパ節の存在が認められた．主腫瘍の他臓器への浸潤所見は認めなかった（図3A）．

腹部CT所見：肝右葉は著明に萎縮しており，右門

＜1989年2月15日受理＞別刷請求先：小野田　忠
〒115　北区赤羽台4―17―56　国立王子病院外科

図1　胸部X線写真．両側全肺野にびまん性小粒状陰影を認め，honey comb lungの所見を呈し，間質性肺炎，肺線維症と診断された．

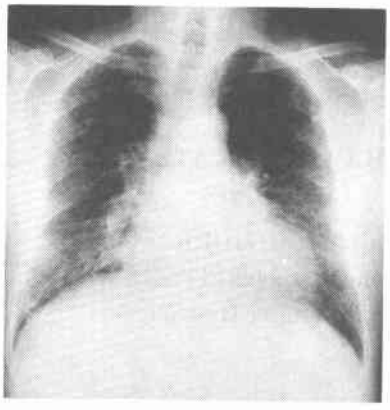

図2　食道造影所見．胸部上部から胸部中部食道（Iu-Im）の境界部にかけて漏斗型，全周性狭窄を呈する長径3.0cmの腫瘍陰影を認める．Borrman 4型様の浸潤を呈する食道癌の所見とした．

脈枝は肝門部より末梢で途絶しており，一方肝左葉は代償性に肥大していた（図3B）．脾腫大，傍大動脈リンパ節の腫大は認められなかった．

以上の諸検査の結果から，本症例の診断は肝障害（肝硬変）と肺線維症を合併した，胸部食道進行癌とし，2期分割手術を選択した．

手術所見：昭和62年9月21日右第5肋間にて開胸．胸部食道切除，頸部食道瘻造設．（A_2，Pl_0，N_0，M_0）上縦隔，気管分岐下，左右肺門部の腫大したリンパ節を含めたR_2の郭清を施行した．右肺の表面には肉眼的

図3A　胸部CT所見．気管分岐部下，肺門に最大1cmの腫大したリンパ節の存在が認められ，他のスライスでは右縦隔最上部にも同様の腫大したリンパ節の所見が得られた．

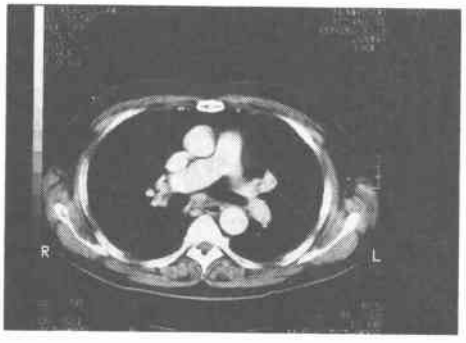

図3B　腹部CT所見．肝右葉は，著明に萎縮しており，右門脈枝は肝門部より末梢で途絶の所見を呈する．

に小結節様の変化を多数認め，触診では肺全体が硬く，肺コンプライアンスの低下が想像された．なお術後肺合併症の危険を考え，開胸下肺生検は行わなかった．

再建手術を昭和62年10月30日施行．

開腹時所見：腹水なし，肝および腹腔内リンパ節に転移の所見を認めなかった．CTの所見どおり肝右葉は成人手拳大に萎縮し，肝左葉は著明に肥大し，その表面は大結節状で肝硬変の所見を呈していた．胸骨前（皮下）経路にて全胃を挙上し，頸部にて食道一胃の端側吻合を施行した．同時に肝左葉から楔状生検を施行した．

切除標本病理所見：腫瘍は胸部上部食道に位置し，大きさ2.5×1cm，潰瘍型で粘膜面に露出する腫瘍成分はごくわずかであるが，粘膜下に浸潤する傾向の強い腫瘍であった（図4）．組織学的に腫瘍は外膜に達し（a_2），粘膜下を浸潤性に広がる，中分化型扁平上皮癌であった（図5）．郭清したリンパ節21個中，中部傍食道

図4　切除標本肉眼所見．腫瘍は胸部上部食道に位置し，大きさ2.5×1cm，粘膜面に露出する腫瘍成分は，ごくわずかであるが粘膜下に浸潤する傾向の強い腫瘍であった．

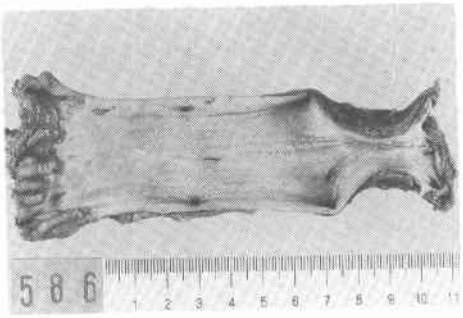

図5　食道の病理組織学的所見．組織学的に腫瘍は外膜に達し(a_2)，粘膜下を浸潤性に広がる，中分化型扁平上皮癌であった（H.E染色×50）

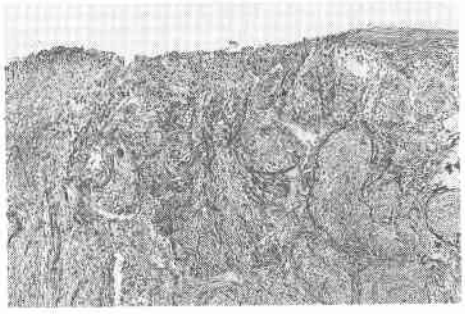

リンパ節の1個に転移を認めた（n+）．また縦隔の腫大したリンパ節の大多数には乾酪壊死の認められない類上皮細胞肉芽腫の存在が証明され，病理学的にサルコイドーシスの特徴的所見が得られた(図6)．また同様の所見は開腹時に得られた，腹腔内のリンパ節にも見いだされた．肝生検の結果からは小葉構造の改築を伴う（複小葉性）肝硬変の組織所見が得られたが，これにはサルコイドーシスに見られるような肉芽腫性変化は見いだされなかった（図7A）．

手術後経過

開胸手術後，連日強い咳そうに見舞われ，サルコイドーシスの急性増悪を考え一時的にステロイド剤の投与（水溶性プレドニン10mg，3日間）を行ったが，症状の寛解には有効でなかった．再建手術の際，再建に用いた胃は，大きく腫大した肝臓左葉の前方を乗り越えるため，距離を稼ぐ目的で全胃が使用された．術後吻合部ならびに胃小弯側の血行不全を来し，第10病日

図6　摘出リンパ節の病理組織学的所見．腫大した大多数のリンパ節に乾酪壊死巣を伴わない，好酸性に染まる広範な類上皮細胞肉芽腫の存在が認められる．病理学的にサルコイドーシスの診断とした．(H.E染色×50)

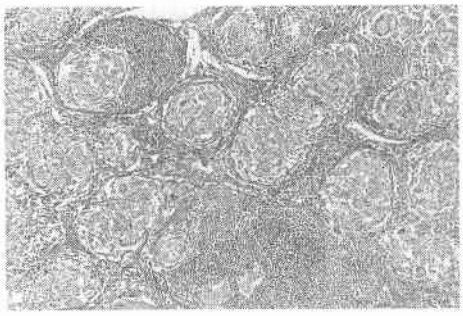

図7A　肝生検病理組織学的所見．小葉構造の改築を伴う（複小葉性）肝硬変の組織所見が得られたが，これにはサルコイドーシスに見られるような肉芽腫性変化は見いだされなかった．(H.E染色×50)

図7B　肺生検病理組織学的所見．(TBLB) 肺胞隔壁の肥厚とリンパ球，組織球の浸潤を伴う炎症の所見のみでサルコイドーシスの所見は得られなかった．(H.E染色×50)

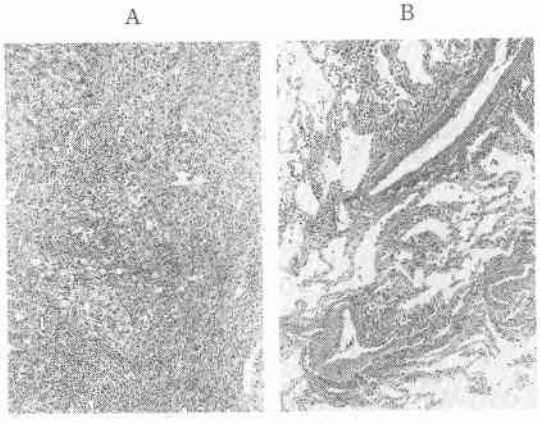

再吻合を必要としたが，重大な合併症にいたらず，以降順調に回復した．手術後に得られた血中アンギオテンシン変換酵素の値は，16.9U/ml (15～50) と正常範囲内であった．再建手術後，肺病変に対する組織学的診断を得る目的で，右肺S8より経気管支鏡的肺生検(TBLB)を施行したがその所見は，肺胞隔壁の肥厚とリンパ球，組織球の浸潤を伴う炎症の所見のみでサルコイドーシスの所見は得られなかった（図7B）．現在切除手術後，9か月経過したが再発の兆なく元気に生活している．胸部X線写真上，肺野病変には新たな変化は認めず，血液ガスの所見もほぼ術前と同様である．

考　察

サルコイドーシスは原因不明の全身肉芽腫形成疾患で青年期に多く認められる．通常，両側肺門リンパ節腫腫(BHL)，肺野病変，皮膚病変，あるいは眼病変をもって発症することが知られている．その確定診断には臨床所見，X線所見に加えて2か所以上の臓器に乾酪壊死の認められない広範な類上皮細胞肉芽腫の証明が必要とされる[2]．本症例では術前の検査では，サルコイドーシスの診断は得られていなかったが，手術で得られた上縦隔，肺門さらに腹腔内リンパ節より組織学的にサルコイドーシスに特徴的な所見が得られた．類上皮細胞肉芽腫を形成する疾患としては，サルコイドーシス以外にも結核，真菌，寄生虫症，ベリリウム肺などいくつかのものが挙げられるが，これらは臨床所見，職業歴から否定的と考えられた．リンパ節以外の組織学的診断を得る目的で，肝生検，TBLBが施行されたが，これらには類上皮細胞肉芽腫は証明されなかった．しかしわれわれは，肺野病変に関しては組織学的に確証が得られなかったものの，臨床的には一元的にサルコイドーシスによるものと考えている．

悪性腫瘍とサルコイドーシスの関係については，1973年 Brinker[3]による2,544例のサルコイドーシス患者の検討で，高率に悪性腫瘍を併存するという報告がなされたが，1982年 Romer[4]らは，同一症例でのデーターの修正を行った結果，その併存率に有意差はないと報告している．因果関係についても同様，現在のところ両者を結びつける明らかな報告は見いだせられない．

サルコイドーシス症と悪性腫瘍の併存例の報告では，特に肺癌が多く知られている[3)5)~8)]．本邦では，工藤らが自験例を報告するとともに17例の肺癌とサルコイドーシスの併存例を集めて報告しているが食道癌との併存例は報告されていない．

悪性腫瘍組織ならびにその所属するリンパ節にサルコイドーシスの組織像に類似の類上皮細胞肉芽腫の所見を認めることがあり，これらはサルコイド様反応といわれる[9)~12)]．Gorton ら[9]や Anderson ら[12]は，サルコイド様反応の組織学的特徴としては，本来のサルコイドーシス症と比較して肉芽腫を形成する類上皮細胞の数が少なく，それらの間にリンパ球浸潤があり，結節はより散在性で周囲リンパ組織との境界が明瞭でない点を挙げた．本来のサルコイドーシスとサルコイド様反応とは，臨床的，組織学的に鑑別されるべきであろう．本例ではリンパ節のほぼ全体が境界明瞭な肉芽腫により占められており，その分布も腫瘍近傍にとどまらず縦隔，肺門さらに腹部と広範である点から，これらはサルコイド様反応とするには無理がある．

本症例の胸部X線写真の所見は，わが国のサルコイドーシス研究協議会の臨床病型分類によると，肺野病変が進行し肺線維症型への移行を示すIII型に分類される[2]．実際に肺機能検査上も拡散能の低下が著明で肝障害とともにその手術適応と管理には慎重を要求した．

現在，サルコイドーシスに基づく自覚症状がないこと，眼病変，心電図上の異常もなく，さらに他臓器に明かな所見を認めないためステロイド剤投与の適応ではないと判断されるが，今後長期の経過観察を行い，新たな変化の出現に注意が必要と考えられる．

おわりに

食道癌とサルコイドーシスとの併存例の報告は，われわれの調べた限りで，本邦では見当たらない．今回われわれは，肺線維症および肝硬変といった重篤な合併症をもった食道癌症例に対し，根治手術を行いえたまれな症例を経験したので報告した．

文　献

1) 食道疾患研究会編：臨床・病理食道癌取扱い規約．第6版．金原出版，東京，1984
2) 三上理一郎，細田　裕，小高　稔：サイコイドーシス．日臨　41：1443—1471，1983
3) Brincker H, Wilbeck E: The incidence of malignant tumors in patients with respiratory sarcoidosis. Br J Cancer 29：247—251，1974
4) Romer FK: Srcoidosis and cancer. N Engl J Med 306：1490，1982
5) Goodbody RA, Taylor AJ: Sarcoidosis and bronchial carcinoma. Descript ion of a case. Tubercle 38：419—421，1957
6) 林田正文，松尾　武，前田　公ほか：原発性肺癌にサルコイドーシスを合併した1症例．長崎医会誌 59：222，1984
7) 工藤新三，福岡正博：サルコイドーシスを合併した肺癌の1切除例．日胸疾患会誌　24：1039—1043，1086
8) 中山幸子，古賀健治，梅原敏幸ほか：診断困難であったサルコイドーシスと未分化肺癌の合併例．癌の臨　30：378—382，1984
9) Gorton G, Linell F: Malignant tumors and sarcoid reactions in resional lymphnodes. Acta Radiol 47：381—392，1957
10) 奥村典仁ほか：腫瘍内および局所リンパ節にサルコイド様反応を認めた肺癌の1症例．日胸疾患会誌　25：360—364，1987
11) 直江史郎，跡部俊彦：サルコイド反応．臨医　7：1898—1902，1981
12) Anderson R, James DG, Peters PM et al: Local sarcoid-tissue reaction. Lancet 1：1211—1213，1962