日消外会誌　22（7）：1875～1878，1989年

十二指腸悪性リンパ腫の1例

清水厚生病院外科
貝沼　修　原　壮　谷口　徹志
高橋　敏信　中市　人史

A CASE REPORT OF THE MALIGNANT LYMPHOMA OF THE DUODENUM

Osamu KAINUMA, Tsuyoshi HARA, Tetsushi TANIGUCHI, Toshinobu TAKAHASHI and Hitoshi NAKAICHI
Department of Surgery, Shimizu Kosei Hospital

索引用語：十二指腸悪性リンパ腫

はじめに

十二指腸原発の悪性腫瘍はまれであり，なかでも悪性リンパ腫はきわめて少なく，本邦報告例は1957年の朝倉の報告以来[1]，自験例を含め41例にすぎない[2)~7)]．今回，われわれは十二指腸原発悪性リンパ腫の1例を経験したので，本邦報告例の集計とあわせて報告する．

症　例

症例：23歳，男性．

主訴：上腹部痛，黒色便．

家族歴：特になし．

既往歴：8歳，髄膜炎．

現病歴：昭和62年6月10日上腹部痛にて近医受診し，十二指腸潰瘍の疑いにて精査のため6月15日当院内科へ紹介入院した．

入院時現症：体格中等度，栄養良，眼球結膜黄染なし，表在リンパ節触知せず，胸部所見異常なし，右季肋部に圧痛および手拳大の腫瘤を触知した．

入院時一般検査成績：便潜血陽性のほかは末血像，血液生化学に異常値を認めなかった．

上部消化管造影：十二指腸窓は著明に開大し球部から下行脚は変形しニッシェが認められた（図1）．

上部消化管内視鏡：十二指腸球部は広範な出血性潰瘍と不整隆起を認め，その肛門側は全周性狭窄があり，下行脚には内視鏡は挿入不能であった．なお生検は施行されなかった．

超音波検査：十二指腸および膵頭部に，hypoechoicな巨大massを認め膵管も4mmに拡張していた．

＜1989年3月8日受理＞別刷請求先：貝沼　修
〒280　千葉市亥鼻1－8－1　千葉大学医学部第2外科

図1　腹臥位充盈像．十二指腸窓の開大，ニッシェを認める．

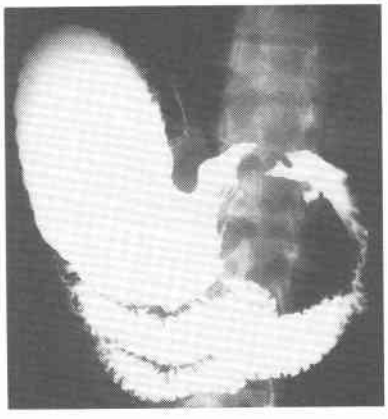

Computed tomography（CT）：十二指腸を全周性に取り囲むisodensityなmassを認め，造影CTでは均一なenhancementがみられた（図2）．

血管造影：膵頭部アーケードに軽度の血管増生が認められ，門脈には圧排像が認められた．

消化管出血が続いたため，外科転科後，昭和63年7月7日に十二指腸悪性腫瘍の診断で手術を施行した．

手術所見：手拳大の腫瘍が十二指腸球部から下行脚にかけて存在し，横行結腸・胆管・門脈に浸潤して膵頭部と一塊になっていたため，膵頭十二指腸切除兼右半結腸切除兼門脈合併切除術を施行した．

腫瘍は8×6cmで十二指腸粘膜にcraterを形成していた．割面は灰白色でやや混濁を呈し，腫瘍は粘膜下層を中心に増殖し，固有筋層，漿膜下組織および一部膵実質へ浸潤していた．腫瘍組織は弾性軟で，数個

図2　十二指腸に均一にenhanceされる全周性のmassを認める．

図3　摘出標本（上）とそのシェーマ（下）．十二指腸球部～下行脚に8×6cmの粘膜下腫瘍を認める．

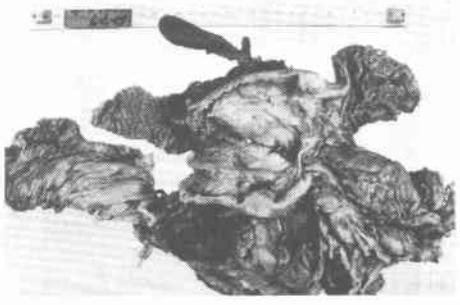

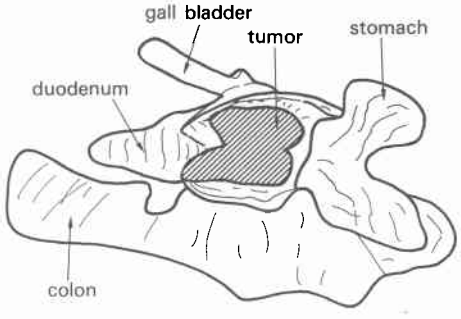

の結節が癒合しているように見える部分があり，中心部では小壊死巣が散見され十二指腸原発と診断した（図3，4）．組織型はdiffuse lymphoma，mixed cell typeであり，酵素抗体法による染色では，B cell lymphomaであった（図5）．リンパ節はNo.8，12，13，14のすべてに転移が見られた．

術後経過：術直後より肝機能異常および38℃台の熱発が続き，CTにて肝膿瘍を認めドレナージを施行した．術後1か月よりCHOP療法（Cyclophosphamide 1,000mg，Adriacin 60mg，Oncovin 2mg，Predonine 80mg）を3クール開始したが，このころより左半身のしびれ，傾眠，けいれん発作を繰り返し，また抗生剤に抵抗性の熱発も続いたため，連日ステロイドを投与せざるをえなかった．頭部CTを数回施行するも転移とは断定できず，一方，意識障害は進行し，102日目に消化管出血にて不幸な転帰をとった（図6）．

剖検所見では大脳側頭葉，橋，延髄に転移がみられたが，胸腔内，腹腔内に再発は認められなかった．また，消化管粘膜には，高度の出血性病変が認められた．

図4　腫瘍の割面（上）とそのシェーマ（下）．粘膜下層を中心に増殖し，固有筋層，漿膜下組織および膵の一部へ浸潤．

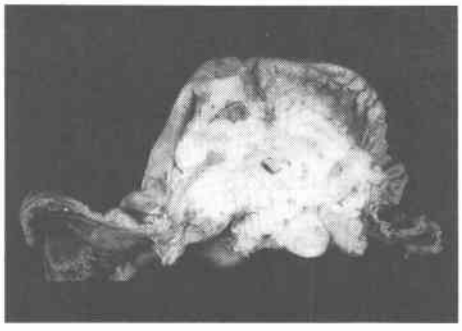

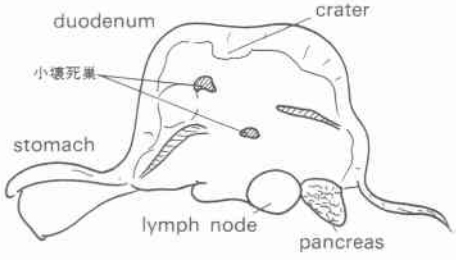

図5　組織学的所見．大細胞と中細胞が混在しdiffuse lymphoma，mixed cell typeの所見である．（H.E.染色×400）

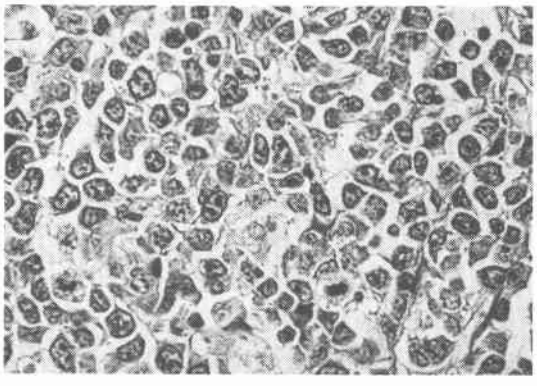

図6　術後経過表

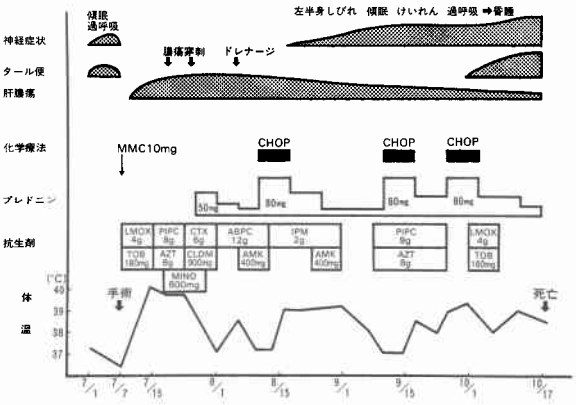

考　察

消化管原発の悪性リンパ腫は，悪性リンパ腫全体の中で4.5%を占め[8]，発生部位では胃・小腸・大腸の順になっており，それぞれ6：3：1の割合であることが報告されている[9)10)]．

十二指腸の悪性リンパ腫の本邦報告例は1957年の朝倉の報告以来[1]，自験例を含めて41例を数えるにすぎず[2)~7)]，まれな疾患である．

これらの本邦報告例41例を集計してみると，年齢は23～82歳に分布し，平均年齢は52歳であった．自験例は23歳で本邦最年少であった．年代別では30歳台と60歳台にpeakがみられたが，欧米では40歳台がpeakであり[11]，本邦とは異なっていた．性差は男女比が2.4：1で男性にやや多く見られた．

症状は上腹部痛が54%と最も多く，以下嘔気・嘔吐，腹部膨満感，腫瘤触知などがみられた．下血および便潜血陽性は44%にみられた．

術前診断では，十二指腸悪性リンパ腫の確診をえた症例は記載明確な34例中わずか7例（20.6%）にすぎず，疑診例5例（14.7%）を含めても35%しかなく術前診断が難しいことを表わしている．これは悪性リンパ腫が粘膜下腫瘍であるため，生検にて組織をえにくいことに加えて，檜山らは癌の場合ほど細胞および構造異型を著明に示さないことをその理由に挙げている[12]．

占拠部位では記載明確な35例中，球部に限局するものは14例(40%)，下行脚に限局するものは8例(23%)であり，両領域に存在するものは5例（14%）であった．すなわち，球部から下行脚までの病変が全体の87%を占めている（図7）．

図7　占拠部位

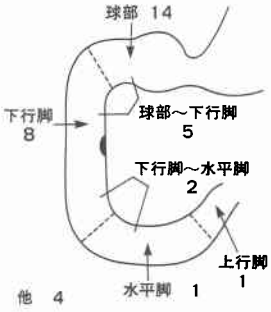

図8　手術術式

術　式	例数（%）
胃・十二指腸切除術	15（40.6）
膵頭十二指腸切除術	14（37.8）
バイパス術	3（8.1）
十二指腸部分切除術	1（2.7）
試験開腹	1（2.7）
手術非施行（剖検）	3（8.1）
計	37(100.0)

手術術式は，球部に限局するものでは胃・十二指腸切除術が15例，下行脚に存在するものでは膵頭十二指腸切除術が14例に施行されている(図8)．本症例のように右半結腸と門脈を合併切除した例は報告例の中でほかになく，剖検にて局所再発は認められなかったことから，拡大手術にて原発巣は十分切除されていたと考えられる．

予後については，検索しえた31例について調べてみると，1年未満の死亡率は35%であり，また，当然のことながらstageの進んだものほど予後が悪い．

治療は出血，穿孔例に対しては手術が有効であり，Hermansenは大量出血のため緊急手術を施行した例を報告している．しかし悪性リンパ腫は癌と異なり放射線や化学療法に感受性が高くその併用は極めて重要である．欧米では特に放射線療法を重視しておりNajemは十二指腸悪性リンパ腫27例のうち2年生存は11例（41%）であり，うち10例は放射線治療を受けていると報告している．また，HerrmannもAnn Arbor分類のstage I・IIの症例には放射線療法を勧めている．さらに大東らは，初回はバイパス術のみに終わったが，化学療法施行後に再手術を行い，切除して

13年生存している例を報告している[6]．

本症例は若年者であり，しかも出血が続いたため悪性リンパ腫の確診がつかないままにやむを得ず手術に踏み切ったが，結果的に脳転移があり根治性の得られない症例であった．しかし拡大手術により原発巣は切除されており，また脳の転移巣にも，CHOP療法が有効であったことを示唆するグリアの増生を，一部に認める所見もあった．

十二指腸の悪性リンパ腫は確定診断をすることが難しい面もあるが，進行した症例に対しては，可及的早期より，放射線および化学療法を合併した治療を行うべきものと思われた．

結　語

確定診断が困難であった十二指腸原発悪性リンパ腫を経験し，41例の本邦報告例の文献的考察を行って報告した．

文　献

1) 朝倉善男：十二指腸空腸細網肉腫の1例．臨消病学　5：51—54，1957
2) 遠藤義彦，森井　健，奥田　茂ほか：十二指腸細網肉腫の1例．Gastroenterol Endosc 17：443—449，1975
3) 東野義信，広野禎介，石黒信彦ほか：十二指腸悪性リンパ腫の1治験例と本邦報告例22例の臨床的検討．消外　5：357—361，1982
4) 伊藤弥生，平田文子，足立ヒトミほか：十二指腸原発悪性リンパ腫の1例．Prog Dig Endosc 25：274—277，1984
5) 山田拓司，小尾純一，美濃良夫ほか：十二指腸悪性リンパ腫の1例．日消病会誌　83：683—687，1986
6) 大東弘明，石川　治，佐々木洋ほか：化学療法後に根治切除可能となった十二指腸悪性リンパ腫の1例．日消外会誌　20：1964—1967，1987
7) 長谷部哲理，牧野孝史，青木　純ほか：十二指腸原発悪性リンパ腫の1例．Prog Dig Endosc 26：290—294，1985
8) Rosenberg SA, Diamond HD, Jaslowitz B et al: Lymphosarcoma ; a review of 1269 cases. Medicine 40：31—84，1961
9) Contreary K, Nance FC, Becker WF: Primary lymphoma of the gastrointestinal tract. Ann Surg 191：593—598，1980
10) 森　茂郎：消化管悪性リンパ腫の病理．外科　48：997—1001，1986
11) Najem A, Porcaro J, Rush B: Primary non-Hodgkin's lymphoma of the duodenum. Cancer 54：895—898，1984
12) 檜山　譲，福地創太郎，望月孝規：胃悪性リンパ腫の内視鏡診断と生検．胃と腸　8：165—176，1973
13) Hermansen C, Nielsen HK: Primary malignant lymphoma of the duodenum. Acta Chir Scand 147：303—304，1981
14) Payson B, Weingarten L, Pollack J: Lymphosarcoma of the duodenum associated with carcinoma of the lung. Am J Gastroenterol 71：295—300，1979
15) Mondal A, Sen PK, Das RL: Primary non-Hodgkin's lymphoma of duodenym. J indian Med Assoc 84：249—250，1986
16) Herrmann R, Panahon A, Barcos M et al: Gastrointestinal involvement in non-Hodgkin's lymphoma. Cancer 46：215—222，1980