日消外会誌　22（7）：1879～1882，1989年

経皮的純エタノール注入による巨大肝嚢胞の1治験例

愛媛医療生協新居浜協立病院外科
竹内　護　鈴木　豊　和泉　明宏　衣川　義隆

A CASE REPORT OF GIANT HEPATIC CYST TREATED BY PERCUTANEOUS INJECTION OF ABSOLUTE ETHANOL

Mamoru TAKEUCHI, Yutaka SUZUKI, Akihiro IZUMI and Yoshitaka KINUKAWA
Department of Surgery, Niihama Kyoritsu Hospital

索引用語：巨大肝嚢胞，肝嚢胞の経皮的エタノール注入療法

I. はじめに

非寄生虫性の肝嚢胞は有症状例，巨大例，破裂例および茎捻転例では治療対象となり，従来開腹治療が主体に行われてきた．近年，非手術的治療法として経皮的にエタノールを嚢胞内に注入する方法が試みられている[1)~4)]．今回われわれは巨大肝嚢胞に対し経皮的ドレナージ後純エタノールを注入し著効をみた1例を経験し，非寄生虫性肝嚢胞に対する本法の有用性を確認したので報告する．

II. 症　例

患者：52歳，女性．

主訴：腹部膨満感．

家族歴：特記すべきことなし．

既往歴：32歳時胆嚢結石症にて胆嚢摘除術，33，34歳時腸閉塞にて手術，50歳時内痔核手術を受けている．

現病歴：十数年前より食事摂取後に腹部膨満感を自覚していた．昭和61年12月に頑固な頭痛があるため近医にて入院精査中，腹部超音波検査にて肝右葉の巨大肝嚢胞を指摘され精査治療目的にて当院に入院した．

入院時現症：身長158cm，体重48kg，血圧120/80 mmHg，脈拍72/分整，体温35.6℃，眼瞼結膜貧血なし，眼球強膜黄疸なし，腹部正中に手術創瘢痕あるも腫瘤

表1　入院時検査成績

RBC	416×10⁴/mm³	T. Bil	0.8mg/dl
Hb	12.6g/dl	GOT	17 IU/l
Ht	37.2%	GPT	12 IU/l
WBC	4,200/mm³	LDH	172 IU/l
Plt	22.1×10⁴/mm³	γ-GTP	14 IU/l
		AlP	58 IU/l
CRP	(−)	LAP	38 IU/l
Hbs-Ag	(−)	ChE	403 IU/l
ESR	7mm/1hr	T. Chol.	207mg/dl
Urinary examination		BUN	17mg/dl
suger	(−)	Cr	1.1mg/dl
protein	(−)	Na	147mEq/l
urobillinogen	(±)	K	4.1mEq/l
sedimentation	n.p	Cl	109mEq/l
Fecal examination	occult blood(−)		

＜1989年2月15日受理＞別刷請求先：竹内　護
〒792　新居浜市若水町1－7－45　新居浜協立病院外科

触知せず，表在リンパ節も触知しなかった．

入院時検査成績：血液検査に異常は認めなかった（**表1**）．

腹部超音波検査所見：肝右葉背側に隔壁を有する巨大な嚢胞を認めた．

腹部 conputed tomography（以下 CT）検査所見：肝右後区域に巨大嚢胞があり，右腎を後方に圧排している．辺縁は明瞭で，壁は平滑であった（**図1**）．

腹部血管造影検査所見：固有肝動脈は上方に，胃十二指腸動脈，上腸間膜動脈は左方に圧排されている．血管増生や腫瘍濃染像はみられない（**図2**）．

経皮的肝嚢胞造影所見：超音波ガイド下に経皮経肝

図1　腹部 CT 検査．肝右葉後区域に巨大嚢胞があり，右腎を圧排している．

図2　腹部血管造影所見．固有肝動脈は上方に，胃十二指腸動脈，上腸間膜動静脈は左方に圧排されている．

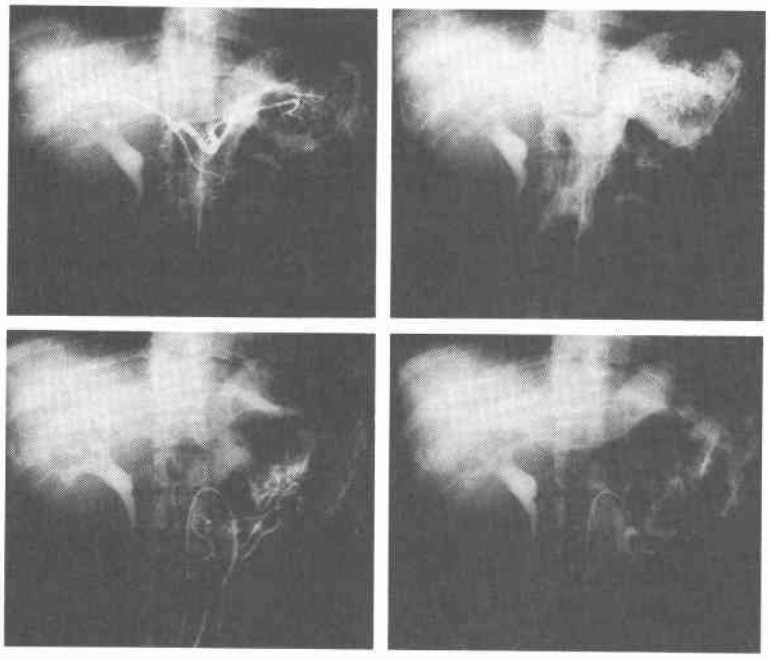

的に嚢胞を穿刺し，KIFA社製7.5Frの血管造影用カテーテルを挿入し，嚢胞液を排液後60%ウログラフィン100mlおよび酸素1,000mlを注入し造影した．嚢胞は大きさ20×10cmで隔壁により3つにわかれているが互いに交通していた．胆道系との交通はみられなかった（図3）．

嚢胞液検査所見：淡黄色透明で，800ml排液された．Carcinoembryonic antigen（CEA）は1.5ng/ml，tissuepolypeptide antigen（TPA）は>3,000ng/mlで，細胞診はClass Iであった．

経過：嚢胞液を排液後純エタノール50mlを嚢胞内に注入し，充分な体位変換の後ドレナージチューブを開放のまま経過観察した．術後37℃台の発熱が5日間続いたこととドレナージチューブ挿入部の痛み，当日の軽い酒酔感がみられたこと以外大きな合併症はみられなかった．嚢胞内ドレナージチューブからの排液は3日目までは20～40ml程度で4日目以後10ml以下となり10日目にドレナージチューブを抜去した．CTによる経過は，術後8日目（図4）には嚢胞はほとんど消失し，3か月後には肝後下区域に接した右腎腹側にわずかに残存していた．7か月後（図5）やはり右腎腹側に嚢胞がわずかに残存しているが増大傾向はみら

図3　経皮的肝嚢胞造影所見．嚢胞は大きさ20×10cmで，隔壁により3つに別れている．胆道系との交通はない．

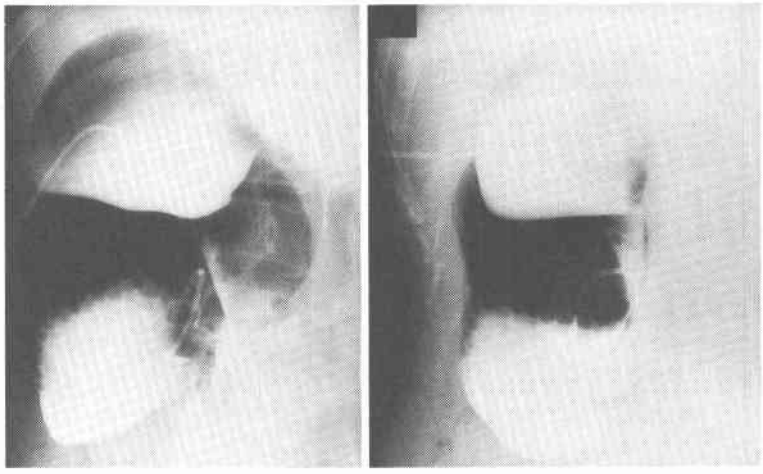

図4　腹部CT検査（8日目）．嚢胞はほとんど消失している．

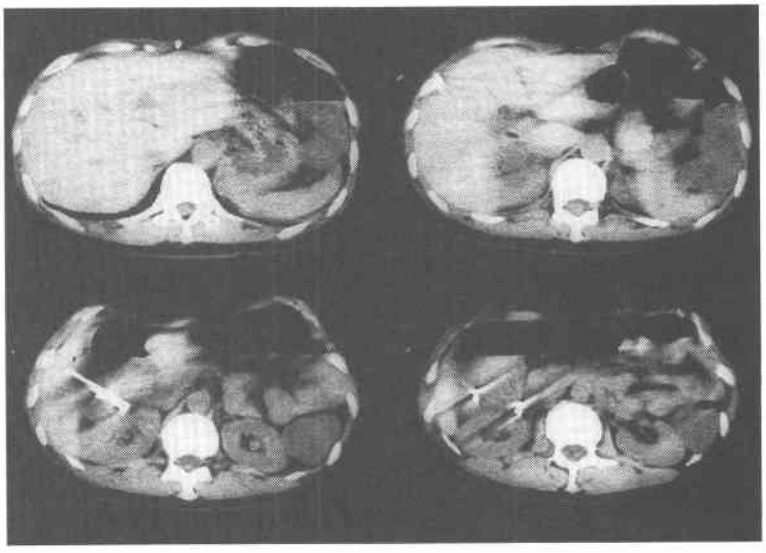

図5　腹部CT検査（7か月目）．嚢胞はわずかに残存しているが，増大傾向はみられない．

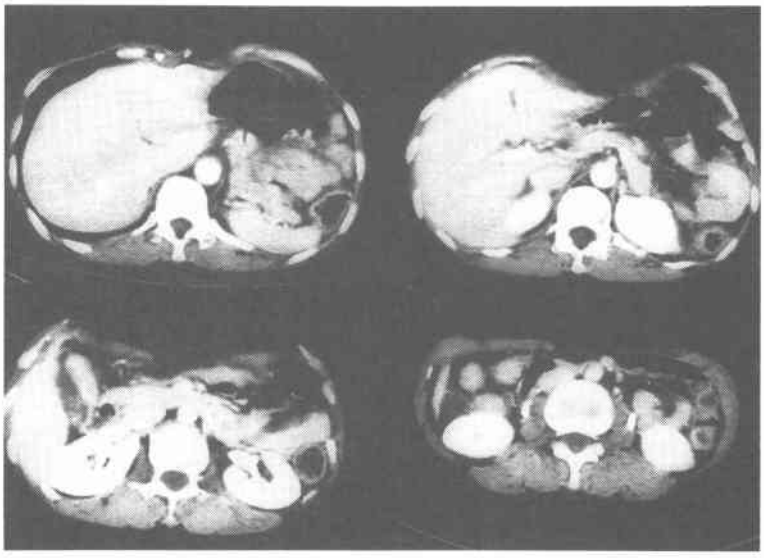

れなかった．なお自覚症状は消失している．

III. 考　　察

近年，超音波検査，CT検査の普及により肝嚢胞が数多く発見されるようになった．このうちの多くは肝機能に異常なく無症状のもので治療の対象にはならないが，有症状例，巨大例，破裂，茎捻転などが治療の対象となる．このうち破裂，茎捻転は手術の絶対適応であるが，有症状例や巨大例に対しても従来手術治療が主体に行われてきた．しかし近年，経皮的嚢胞内エタノール注入療法が有用であるという報告が散見されるようになった[1)~4)]．

純エタノール注入量については少量（3ml～100ml）を行っている報告[1)3)]と比較的大量（嚢胞排液量の20～50%）を行っている報告[4)]があるが，山口ら[4)]によると排液量の20～40%の純エタノール注入法では施行後の血中アルコール濃度が100mg/ml～200mg/mlと上昇し，一過性意識混濁や2週間続く発熱などの副作用があり，より少量で試みる方が安全であると報告している．また，巨大肝嚢胞に対しては，本例のごとく少量のエタノールで嚢胞壁全体にゆきわたるようドレナージにより嚢胞を十分縮小させた後にエタノール注入をするのが効果的であろう．稲吉ら[5)]も同様に述べており，特に巨大嚢胞例では繰り返しのエタノール注入が必要であったと報告している．本症例では純エタノール50ml（嚢胞排液量の6.3%）と少量注入し，重篤な副作用は認めず，1回の注入のみで巨大肝嚢胞はほとんど消失しており効果も良好であった．

IV. ま と め

1）経皮的純エタノール注入による巨大肝嚢胞の1治験例を報告した．

2）非寄生虫性肝嚢胞に対する治療は，本法が第1選択として位置づけられるであろう．

3）肝嚢胞の癌化の問題，悪性疾患との鑑別の点では，本法施行後の厳重な経過観察が必要であろう．

なお本論文の要旨は第42回中国四国外科学会総会（1987年9月，岡山）にて発表した．

文　　献

1）小林　進，大西盛光，関　幸雄ほか：経皮的ドレナージ後純エタノール注入法による肝嚢胞の1治験例．日消外会誌　20：90—93，1987
2）柴田信博，松岡哲也，野口貞夫ほか：純エタノール注入による非寄生虫性肝嚢胞の治療—症例報告および治療方針に対する文献的考察—．外科治療　57：472—474，1987
3）高山哲夫，吉江研一，曽我洋一ほか：肝嚢胞の治療としての嚢胞内純エタノール注入療法の臨床的意義．肝胆膵　10：969—973，1985
4）山口嘉和，宇都宮潔，吉元勝彦ほか：エタノール注入療法が有効であった巨大肝嚢胞の2症例．臨成人病　16：1245—1248，1986
5）稲吉　厚，岡本　実，林田信夫ほか：肝嚢胞性疾患に対する超音波ガイド下穿刺術による治療．日臨外医会誌　49：988—995，1988