日消外会誌　22（7）：1883～1886，1989年

術中エタノール注入療法併用肝切除術を施行した進行肝細胞癌の6例

金沢大学第2外科
泉　良平　谷　卓　清水　康一
藪下　和久　渡辺　俊雄　北林　一男
堀地　肇　伊井　徹　宮崎　逸夫

6 CASES OF ADVANCED HEPATOCELLULAR CANCER UNDERWENT HEPATECTOMY COMBINED WITH OPERATIVE ETHANOL INJECTION THERAPY

Ryohei IZUMI, Takashi TANI, Kohichi SHIMIZU, Kazuhisa YABUSHITA, Toshio WATANABE, Kazuo KITABAYASHI, Hajime HORICHI, Touru II and Itsuo MIYAZAKI
Department of Surgery 2, School of Medicine, Kanazawa University

索引用語：肝細胞癌，腫瘍内エタノール注入療法，reduction surgery

はじめに

肝内転移を有する進行した肝細胞癌例は，肝切除術の適応となることは少なくtranscatheter arterial embolization（TAE）や化学療法などの内科的治療が行われているのが現状である．しかし，これらの内科的治療のみでは進行した肝細胞癌の治療効果は決して良好とはいえない．

一方，超音波を利用した経皮的なエタノール注入療法[1)2)]が行われるようになり，小腫瘍に対する治療効果が認められている．エタノール注入療法はエタノールの持つ組織固定作用によって腫瘍を壊死に陥らせる治療法であり，また副作用が少ないことより注目されている．

今回，われわれは根治的な肝切除術が不可能な肝内転移巣を有する肝細胞癌例に対して，主腫瘍の姑息的切除術と，肝内転移巣に対する術中の超音波誘導下エタノール注入療法を行ったので，その治療成績について述べる．

対象と方法

金沢大学第2外科において昭和51年より昭和63年5月までに肝切除術を行った肝細胞癌は81例である．うち，肝内転移を有する肝細胞癌6例に対して，主腫瘍の切除術と術中の肝内転移巣に対するエタノール注入療法を行った．6例はいずれも肝硬変を併存し，うち5例ではindocyanine green（ICG）0.5mg/kg負荷試験での15分停滞率が20%をこえる高度の肝硬変を伴存していた．ICG最大除去能（ICGRmax）は6例中5例で1以下であり，また1例では手術時に腹水を認めChild分類Cであった（表1）．

6例中4例では主腫瘍は肝左葉外側区域にあり，うち3例では肝内転移巣は右葉にあった．また2例では主腫瘍は右葉にあり，1例では肝内転移巣は右葉後区域に，また1例では右葉および尾状葉にあり，全例で2区域以上の肝内転移を認めた．症例4以外の症例では肝予備能の低下のために肝葉切除術の適応より除外

表1　術前肝機能検査

症例	年齢	性	ICG			Child分類
			R15(%)	K0.5	Rmax (mg/kg/min.)	
1	54	男	23.5	0.08	0.294	A
2	73	男	39.5	0.05	0.361	C
3	62	男	43.0	0.05	0.913	A
4	60	男	20.5	0.12	3.119	A
5	51	男	34.5	0.07	0.425	A
6	64	男	19.5	0.12	0.701	A

＜1988年3月8日受理＞別刷請求先：泉　良平
〒920　金沢市宝町13－1　金沢大学医学部第2外科

表2　開腹所見および術式

症例	主腫瘍（径cm）	娘結節（径cm）	T因子	術　式
1	S3　(1.6)	S5　(1.0) S8　(1.0)	T4	
2	S3　(5.0)	S2　(1.2) S4　(1.5)	T3	
3	S2　(4.8)	S8　(4.0)	T4	
4	L　(10.5)	S6　(1.5) S7　(1.5)	T4	
5	S8　(2.5)	S6　(2.0)	T3	
6	S5　(2.2)	S1　(1.0) S8　(1.0)	T4	

し，また症例4では肝内転移巣が主腫瘍より遠隔部にあったために主腫瘍のみの切除の適応とした．症例6では主腫瘍の切除術の外に表在する肝内転移巣の切除術が行われた．主腫瘍の切除後に肝内転移巣に対するエタノール注入療法を超音波誘導下に行い，注入したエタノール量は15～20mlであった．大きな転移巣に対してはエタノールを注入針の刺入部を変えて数回に分けて注入した（**表2**）．

成　績

エタノール注入療法併用の肝切除術を施行した6例で手術前後のalpha-fetoprotein（AFP）値の変動を検討した．6例中4例では，本手術によって術後のAFP値はほぼ正常値となり，また2例では手術前値2,000 ng/mlから237ng/ml，216ng/mlから56ng/mlと著明なAFP値の低下がみられた（図1）．症例1では3.5か月後に細菌性心内膜炎にて死亡し，また手術時に腹水を認めた症例2では肝不全にて1.5か月後に死亡したが，いずれの症例でも術後のcomputed tomography（CT），腹部超音波検査では肝内転移巣の増大は認められなかった．症例3，4，5は耐術し，手術後1～2か月経過後に施行した血管造影法にて，症例3および症例5では，術前に指摘されたエタノール注入を行った病巣の他に肝内転移巣を認めず，エタノール注入を行った肝内転移巣は大部分が壊死となっていた．症例3では肝内再発の予防のため，また症例5では，一部に癌の遺残を認めたためにTAEを行った．しかし，症例4では右葉に術中の癌揉み出しによると考えられる多数の新たな転移巣を認めたためTAEを行った．しかし，術中にエタノールを注入した転移巣は血管造影法では描出されず壊死となっていた．症例6は術前のインターフェロン投与例であり，術後にさらにインターフェロンが投与された．6か月以上の経過をえた症例3，4，5では腫瘍の増大は認められず健在である（**表3**）．

図1　術前術後AFP値の変動

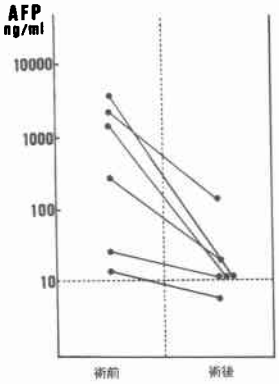

表3　術後成績と遠隔成績

症例	術後TAE	予　後
1	−	3.5月　死亡（細菌性心内膜炎）
2	−	1.5月　死亡（肝不全）
3	+	11　月　生存
4	+	8　月　生存
5	+	10　月　生存
6	−	3　月　生存

症例3を提示する．

62歳，男性．

アルコール性肝硬変にて内科的治療を行ってきたが，AFP値の上昇を認めたため精査を受け肝細胞癌と診断された．腫瘍はS2とS8にあり血管造影にてhypervascular tumorが描出された．ICG 15分停滞率が43%，ICG消失率（ICGK 0.5）が0.05であり著明な肝予備能の低下が認められたため肝区域切除術は不可能と診断し，左葉外側区域の主腫瘍切除術と右葉の肝内転移巣に対するエタノール注入術を行った．エタノール20mlを腫瘍内に3回に分けて注入した（**図2**）．手術後肝性脳症などを併発したが耐術したので，約2か月後に血管造影法にて精査したところ，エタノールを注入したS8の肝内転移巣はほとんど壊死に陥っていたが，一部に癌の遺残が疑われたのでリピオドールを併用したTAEを行った．リピオドール注入後のCTでは，ほとんど壊死となった肝内転移巣の周縁のviableな腫瘍部にリピオドールの集積を認めた．術後8か月のCTでは転移巣の増大や他の新しい転移巣は認められず，リピオドールの集積は良好であり（**図3**），

図2　術中超音波像（左：S8の腫瘍，右：エタノール注入後）

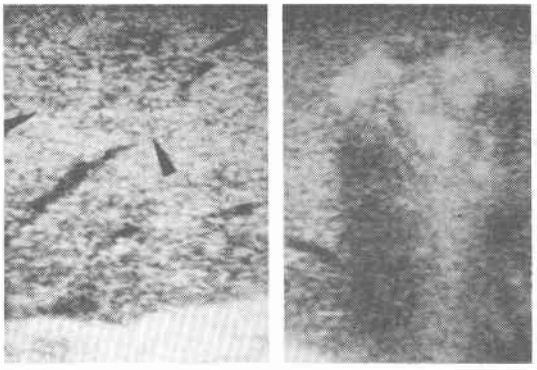

図3　術後8か月後のCT；壊死となった腫瘍とリピオドール集積像が認められる．

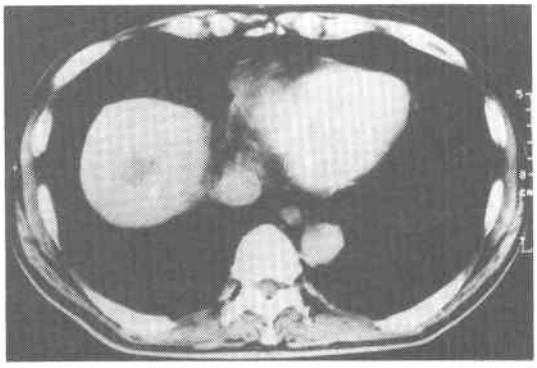

またAFP値は正常値であった．

考　察

肝内転移を有する肝細胞癌は，一般的には外科的切除術の適応とならないことが多く，内科的治療が行われる．しかし，肝硬変を併存する肝細胞癌では，多中心性発癌の可能性もあり，肝予備能さえ許されれば，肝内転移巣を含めた肝切除術の適応となると考えられる．肝内転移巣が主腫瘍の近傍にある症例では，転移巣を含めた積極的な外科切除術の適応となるが，転移巣が主腫瘍より離れた肝葉にある場合や，切除肝容量が制限される肝硬変併存例では，その適応より除外される．

切除不能肝細胞癌の治療法には，TAE[3]，動注化学療法[4]，温熱療法[5)6)]，腫瘍内へのOK432[7]やエタノール注入療法などがある．TAEでは，被膜外癌浸潤に対する効果は不良なことが多く，さらにTAE後に側副血行路が生じて再度のTAEが不可能となったり，塞栓不可能な寄生血管が存在することもみられる．また，動注化学療法や温熱療法では，単独ではその治療効果は決して良好とはいえない．

最近，内科的治療法としてエタノール注入療法が試みられているが，直径2～3cm以下の肝細胞癌に対する効果は良好であるとの報告[8]がみられる．また，エタノール注入療法後の切除標本の検討でも，腫瘍の広範な壊死とともに，被膜外癌組織の壊死も認められ，肝細胞癌の治療として有効であるとされる[9]．

高濃度のエタノールは組織の脱水固定作用を有し，組織に直接作用して壊死を形成する．エタノールの腫瘍内への直接注入による治療は，すでに副甲状腺腫[10]で行われており，また血管内注入による治療は食道静脈瘤[11]や血管腫[12]に行われ良好な治療成績が得られている．肝細胞癌に対しては，腫瘍内への直接注入のほかに塞栓術[13]にも用いられる．杉浦ら[14]は，エタノールを肝に注入することによって，エタノール注入部に注入量に応じた壊死部が形成され，さらには脈管内の線維性血栓が認められるとしている．エタノールは癌を壊死に陥らせるほかに腫瘍血管にも作用し支配門脈枝を消失させると報告されている[15]．

今回，肝内転移巣を有する進行肝細胞癌例に対して，主腫瘍の切除と転移巣に対する術中のエタノール注入療法を行ったが，本法によって全例で手術後に著明なAFPの低下が認められ，reduction surgeryとして有効であったと考えられる．使用したエタノール量は15～20mlであり，経皮的に行うエタノール注入療法に比べて多量のエタノール注入が可能であった．開腹下の注入では出血の制御が容易であり，さらに注入針の刺入部位が制御されることがないために肝内脈管を避けて注入でき，また刺入部位を変えて注入することにより，腫瘍内のほぼ全域への注入が可能である．さらに，経皮的注入療法では困難である横隔膜に接する部の腫瘍に対しても安全にかつ確実に行いうる利点をもつ．

エタノール注入量が少ない場合には，エタノールの腫瘍内への浸透が不十分であるために腫瘍の完全壊死は望めない．また，谷川ら[2]は直径が3cm以上の癌巣では癌が被膜外あるいは腫瘍の隔壁内に遺残すると述べ，さらにLivraghiら[16]も，直径3.2cm以上の症例では治療効果は不良であり，この理由として大きな腫瘍ではエタノールの浸透が不均一であることをあげている．今回エタノールを注入した肝内転移巣の直径は1.0～4.0cmであり，また10病変の内9病変は2.0cm以下の直径であった．一般的に，2cm以下の腫瘍では

10mlの注入量が必要であるといわれる[17]が，15～20mlのエタノールを注入した今回の治療では2.0cm以下の転移巣は術後の検索にてほとんど壊死となっていた．しかし，4.0cmの転移巣は20mlのエタノールを注入しても，術後の血管造影法にて一部に癌の遺残を認めた．しかし，本術式を行った全例で術後のAFP値は低下しており，今回われわれが用いたエタノール量は肝内転移巣に対して有効な注入量であったと考えられた．超音波誘導下のエタノール注入では，腫瘍はエタノール注入によって高エコー像を呈し，その高エコー域に妨害されて癌巣を観察することが困難となる．そのためエタノールを腫瘍の全域に浸透させることは技術上困難であり，術中の注入のみでは完全な癌の消失は期待できない．したがって，術後のTAEや化学療法の併用による集学的治療は不可欠と考えられる．今回の検討では，1例で明らかな癌の遺残を，また他の1例では主腫瘍切除の際の癌の揉み出しによると思われる新しい肝内転移巣の出現がみられたことより，術後の超音波検査，CT，血管造影法による精査とTAEの併用が治療効果を高める上で有用であると考えられる．

治療効果については，全例で術後のAFP値の明らかな減少をみたことよりほぼ満足できるものといえるが，延命効果についてはこれからの経過を注意深く見守る必要がある．しかし，11か月経過例で腫瘍の増大をみず，かつAFP値が正常である例を経験している．主腫瘍の切除とエタノール注入によって腫瘍量を減量させ，術後にTAEや化学療法を併用することによって延命効果が得られるものと期待される．

まとめ

1．肝内転移を有する進行肝細胞癌6例に，主腫瘍の切除術と肝内転移巣に対するエタノール注入療法を行い，術後のAFP値は全例で著明な低下をみた．

2．術後の画像診断検査では，1例で新たな肝内転移巣の出現をみたが，エタノール注入部位は広範な壊死に陥っていた．

3．術後にTAEの併用を3例で行い，その後の経過では腫瘍の増大は認められず，最長11か月生存中の1例を得た．

以上より，主腫瘍の切除術と肝内転移巣に対する術中のエタノール注入療法は，従来は外科的治療法の適応とならなかった進行肝細胞癌の治療法として有用であると考えられる．

文　献

1) 品川　孝，宇梶晴康，飯野康夫ほか：小肝細胞癌に対する超音波映像下腫瘍内エタノール注入療法の試み．肝臓　26：99—105，1985
2) 谷川久一，真島康雄：アルコール注入療法．肝胆膵　15：573—581，1987
3) 山田龍作，中塚春樹，中村健二ほか：肝細胞癌に対するTranscatheter arterial embolization therapy —15例の経験—．肝臓　20：595—603，1979
4) 宮崎逸夫，泉　良平：原発性肝癌に対する持続動注化学療法．田口鐵男，中村仁信 編．動注がん化学療法（第2版）．癌と化学療法社，東京，1988，p257—268
5) 永田　靖，平岡真寛，芥田敬三ほか：肝腫瘍に対する温熱療法—その温度測定を中心に—．日ハイパーサーミア会誌　3：183—191，1987
6) Hiraoka M, Jo S, Akuta K et al: Radiofrequency capative hyperthermia for deep-seated tumors. Cancer 60：128—135，1987
7) 今岡真義，佐々木洋，松井征雄ほか：肝細胞癌に対する免疫賦活剤（OK432）腫瘍内注入療法．日癌治療会誌　17：1957—1962，1982
8) 藤本隆史，真島康雄，田中正俊ほか：小肝細胞癌に対する経皮的超音波ガイド下エタノール局注療法の検討．肝臓　27：1559—1567，1986
9) 大藤正雄，杉浦信之，江原正明ほか：腫瘍内アルコール注入療法ならびに放射線療法による肝癌の治療．癌と化療　13：1625—1634，1986
10) Solbiati L, Giangrande A, Pra LD et al: Percutaneous ethanol injection of parathyroid tumors under US guidance: Treatment for secondary hyperparathyroidism. Radiology 155：607—610，1985
11) Yune HY, Klatte EC, Richmond BD et al: Absolute ethanol in thorombotherapy of bleeding esophageal varices. AJR 138：1137—1141，1982
12) Berthelsen B, Fodgestam, Svensen P: Venous malformations in the face and neck-Radiologic diagnosis and treatment with absolute ethanol. Acta Radiol Diag 27：149—155，1986
13) Matui O, Kawamura I, Kadoya M et al: Hepatic artery embolization of experimental hepatic tumors with absolute ethanol. Cardiovasc Intervent Radiol 9：146—151，1986
14) 杉浦信之，高良健司，大藤正雄ほか：超音波映像下経皮的腫瘍内エタノール注入による小肝細胞癌の治療．肝臓　25：920，1984
15) 谷川久一，真島康雄：腫瘍内エタノール注入療法．消病セミナー　26：99—113，1987
16) Livraghi T, Festi D, Monti F et al: US-guided percutaneous alcohol injection of small hepatic and abdominal tumors. Radiology 161：309—312，1986
17) 江原正明，大藤正雄，木村邦夫ほか：超音波映像下穿刺による消化管疾患の診断と治療．臨外　42：603—611，1987