日消外会誌　22（7）：1887～1890，1989年

胆嚢原発小細胞性未分化癌の1例

長崎大学第2外科
元島　幸一　前田　茂人　浦川　聡史　梶山　勇二
坂本　喜彦　西浦　清昭　藤井　政昭　冨岡　勉
小原　則博　角田　司　原田　昇　土屋　涼一

A CASE OF PRIMARY SMALL CELL CARCINOMA OF THE GALLBLADDER

Koichi MOTOSHIMA, Sigeto MAEDA, Takafumi URAKAWA, Yuji KAJIYAMA, Yoshihiko SAKAMOTO, Kioaki NISHIURA, Masaaki FUJII, Tutomu, TOMIOKA, Norihiro KOHARA, Tukasa TUNODA, Noboru HARADA and Ryoichi TSUCHIYA
The Second Department of Surgery, School of Medicine Nagasaki University

索引用語：胆嚢癌，未分化癌

1. はじめに

胆嚢癌の発生頻度は人口10万当たり2.5人，全剖検例中0.30～0.53％とされている[1]．胆嚢癌の病理組織型の大多数は腺癌であるが，まれに扁平上皮癌，腺扁平上皮癌，未分化癌などが認められる．胆嚢癌のなかで未分化癌の占める割合は数％とされ，未分化癌のなかの小細胞性未分化癌はさらにまれと考えられる．

今回，右第4指の骨転移で初発した胆嚢原発の小細胞性未分化癌を経験したので若干の文献的考察を加えて報告する．

2. 症　例

患者：58歳，女性．

主訴：右第4指の腫脹と疼痛．

現病歴：昭和62年3月ごろより右第4指の中節骨部に痛みを自覚．同年7月初め近医でのX線写真で同部の骨融解像を指摘され，7月18日腫瘤摘出術と右腸骨からの骨移植術を受けた．骨腫瘤部の病理組織学的所見ではmalignant lymphomaまたはanaplastic carcinomaの転移が最も考えられた（**写真1**）．8月3日右腋下リンパ節の生検を施行，その組織学的所見は骨腫瘤部と同様であった．肺小細胞癌を疑い，肺を中心としたcomputed tomography（CT）で胆嚢腫瘍が発見されたため，9月8日当科に入院した．

写真1　骨腫瘤部組織像（HE染色，×200）

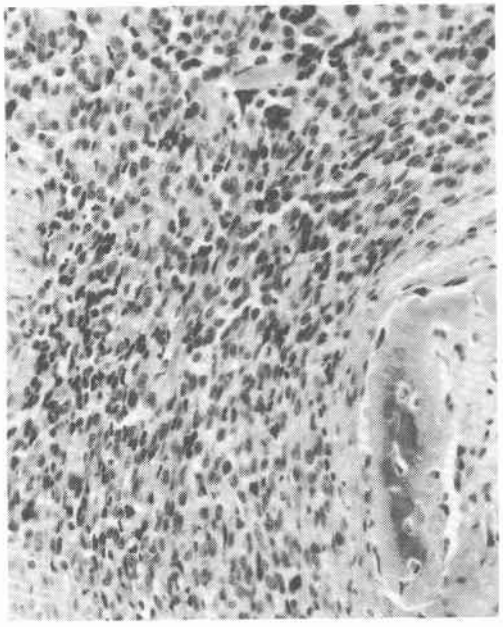

入院時現症：体格中等，栄養良，貧血黄疸を認めず，腹部に腫瘤や胆嚢を触知しない．

入院時検査所見：血液一般，肝腎機能は正常，腫瘍マーカーのcarcinoembryonic antigen（CEA），α-fetoprotein（AFP），carbohydrate antigen 19-9（CA19-9）はいずれも正常範囲内にあった．

＜1989年2月15日受理＞別刷請求先：元島　幸一
〒852　長崎市坂本町7-1　長崎大学医学部第2外科

画像診断：Ultrasonography（US）では胆嚢底部に3cm大の円形の腫瘤が肝と同程度の輝度で描出され，同時に数個の胆石も確認された（**写真2**）．肝床浸潤，肝転移はUS，CTいずれでも認められなかった．Endoscopic retrograde cholangiopancreatography（ERCP）で胆嚢底部に球形の陰影欠損を認めた．1cm大の胆石が数個胆嚢体部に認められた．また，膵管胆管の共通管が2cmあった（**写真3**）．

写真2　入院時超音波検査

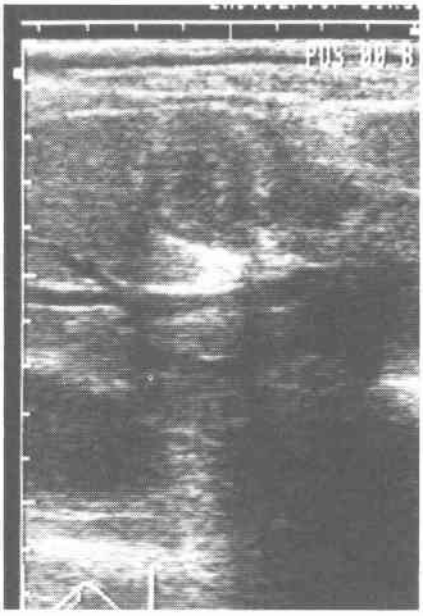

写真3　内視鏡的膵管胆管造影

手術所見：全麻下に開腹．胆嚢底部の遊離腹腔面に明らかな漿膜浸潤を認めた．術中エコーで肝床浸潤，肝転移はなかった．7，8，9，12番のリンパ節が多数腫大し，十二指腸を授動すると旁大動脈に腫大した多数のリンパ節を認めた．その16番のリンパ節と胆嚢腫瘍の一部を迅速標本に提出した．わずかの肝床切除を伴う拡大胆摘と7，8，9，12，16番のリンパ節郭清を可及的に施行した．迅速標本の組織学的所見で16番のリンパ節で非常にanaplasticなcarcinomaの存在を認め，胆嚢腫瘍部にも同様な組織所見が認められたことより，一元的に胆嚢原発の未分化癌とそのリンパ節転移と考えられると連絡があった．

病理所見：肉眼的に胆嚢底部に3cm大の半球形の赤味を帯びた腫瘤を認めた．ビ系石が9個摘出された（**写真4**）．組織学的所見はundifferentiated carcinoma with moderately differentiated adenocarcinoma, INFβ, ly_3, v_3, pn_1, ss, $hinf_0$, vs_0, bw_0, hw_0, ew_0, n7, 9, 12p, 16（＋）であった．腫瘍の茎部に壊死に陥っていない腫瘍があり，小型でhyperchromaticな核を有し，胞体の狭い細胞がび漫性に増

写真4　切除標本と胆嚢結石

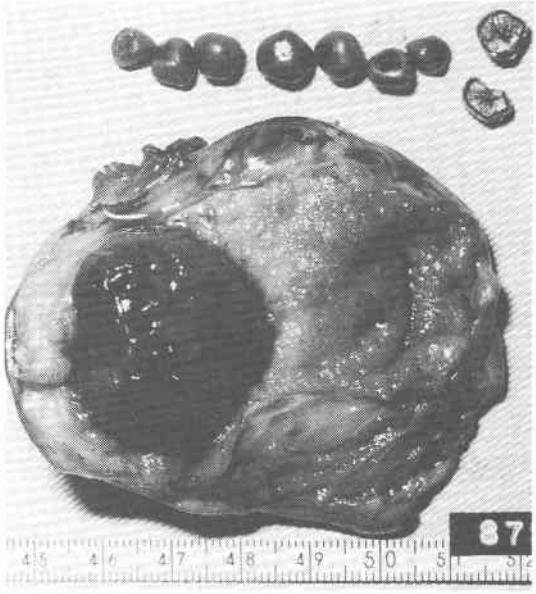

写真5　胆嚢腫瘍部の病理組織像（HE染色，A：×40，B：×400）

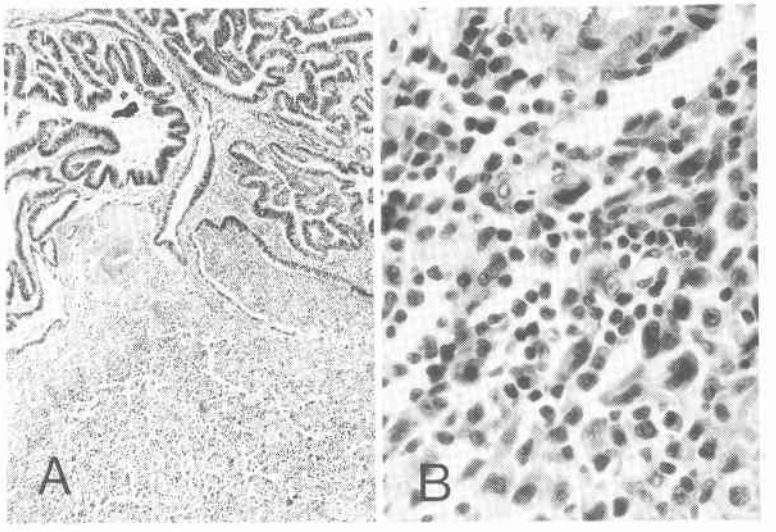

殖していた(**写真5**)．この細胞はムチカルミン染色に陰性であった．突出した腫瘍部のほとんどは壊死に陥り，エオジンにのみ染色される壊死部の組織所見はanaplasticな癌腫構造を示し，腫瘍の大部分がanaplastic carcinomaであると考えられた．腫瘍茎部の対側の一部には大型で異形性の強い細胞が腺管を形成しながら漿膜側に浸潤していた．7，9，12p番のリンパ節転移はadenocarcinoma，16番と腋下リンパ節はanaplastic carcinomaであった．Anaplasticな組織像を呈する部位が，malignant lymphomaではなく，上皮由来であることを確認する目的で，抗epithelial membrane antigen（EMA）モノクロナール抗体を用いて，ABC法で染色した．胆嚢原発部，骨転移部，16番リンパ節のanaplasticな組織像を示す部位に主に細胞膜が染色されたEMA陽性細胞が証明され（**写真6**），上皮由来であることが判明した．なお，本症例は術後2年になるが健在である．

写真6　EMA染色（ABC法，×300）

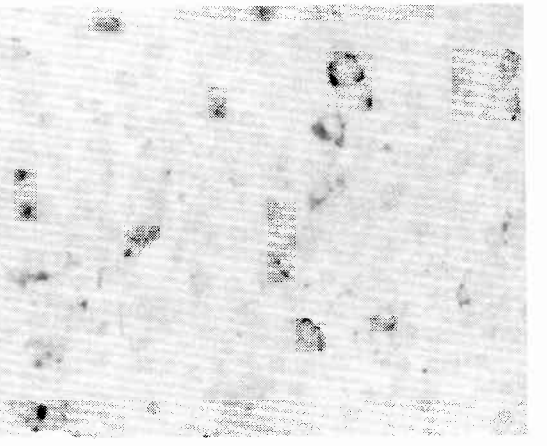

3. 考　　察

小細胞性未分化癌が高頻度に発生する代表的臓器は肺である．この小細胞性肺癌は早期からリンパ行性，血行性転移をきたしやすく，肺癌のなかで最も悪性度が高い．手術や放射線療法などの局所療法での予後が不良のため，多剤併用による化学療法が中心的治療法となっている．

胆嚢癌のなかにまれながら未分化癌が存在することは知られている．横山[2]は胆嚢癌40例中1例（2.5%）の未分化癌を，Laitio[3]は52例中2例（3.8%）のanaplastic carcinomaを報告している．当教室では胆嚢癌切除例58例中初めての未分化癌症例（1.7%）であった．一方，Strauchら[1]は胆嚢癌817例を集計してundifferentiated carcimoma 50例（6.1%），Roberts[4]は45例中undifferentiated carcinoma 5例（11.1%），Warrenら[5]は98例中anaplastic carcinoma 21例（21.4%），Piehlerら[6]は48例中anaplastic carcinoma 7例（16.6%）と高頻度のundifferentiated or anaplastic carcinomaを報告している．これらの報告ではundifferentiated or anaplastic carcinomaの定義が報

告者により異なり，また組織型分類にpoorly differentiated adenocarcinomaの項目がないためundifferentiated or anaplastic carcinomaに分類されてこのような高率になったと考えられた．

最近の8年間での胆嚢原発の未分化癌は3例報告され，そのうち小細胞性未分化癌は2つの症例報告[7)8)]がなされていた．これら2例と今回の症例に共通する肉眼所見は腫瘍部が半球形を呈し，通常の胆嚢癌と異なる所見である．この特異な形状はUS, ERCPで把握出来るので，術前診断の手掛かりになると考えられた．

Sakamotoら[9)]のanaplastic carcinoma of gallbladderの症例報告は興味深い．その症例では肉眼的に乳頭状の隆起を認め，組織学的にはpleomorphic anaplastic carcinomaであった．そして，57,900/mmという著しい好中球増加を有し，血中と尿中に多量のcolony stimulating factor（CSF）が証明されている．われわれの症例でもfunctioning tumorを疑い，グリメリウス染色を行ったが胞体内に顆粒は認められなかった．

4. おわりに

本邦での胆嚢原発の小細胞性未分化癌2例とCSF産生の多形細胞型未分化癌1例を加えて，今回，骨転移で初発した小細胞性未分化癌の1例を報告した．

文　献

1) Strauch GO: Primary carcinoma of the gall bladder. Surgery 47：368—383, 1960
2) 横山育三：肝嚢癌の臨床．肝胆膵　2：179, 1981
3) Laitio M: Histogenesis of epithelial neoplasma of human gallbladder. Path Res Pract 178：57—66, 1983
4) Roberts B: Primary carcinoma of the gallbladder. Surg Gynecol Obstet 98：530—534, 1954
5) Warren KW, Hardy KJ, Orourke MGE: Primary neoplasia of the gallbladder. Surg Gynecol Obstet 126：1036—1040, 1968
6) Piehler JM, Crichlow RW: Primary carcinoma of the gallbladder. Arch Surg 112：26—30, 1977
7) 大白沢英夫，内田安司，藤原　進：肝嚢原発小細胞性未分化癌の1剖検例．北関東医　34：304, 1984
8) 寺畑信太郎，水上勇治，松原藤継：胆嚢原発小細胞性未分化癌の1例．日消病会誌　83：1426, 1986
9) Sakamoto K, Egami H, Yoshimura R: Colony stimulating factor producing carcinoma of the gallbladder. Jpn J Clin Oncol 16：87, 1986