日消外会誌　22（7）：1895～1898，1989年

胆管上皮に扁平上皮化生を伴った中部胆管腺扁平上皮癌の1例

春日井市民病院外科
岸本　秀雄　大村　豊　大橋　大造
入谷　勇夫　小川　弘俊　大谷　享
織田　誠　加藤　雅通　坂本　英至

A CASE OF ADENOSQUAMOUS CARCINOMA OF THE MIDDLE PORTION OF THE EXTRAHEPATIC BILE DUCT WITH SQUAMOUS METAPLASIA IN BILE DUCT EPITHELIUM

Hideo KISHIMOTO, Yutaka OHMURA, Daizo OHASHI, Isao IRITANI, Hirotoshi OGAWA, Susumu OHTANI, Makoto ODA, Masamichi KATOH and Eiji SAKAMOTO
Department of Surgery, Kasugai Municipal Hospital

索引用語：腺扁平上皮癌，扁平上皮化生，経皮経肝胆道鏡検査

はじめに

腺扁平上皮癌は，腺癌部分と扁平上皮癌部分とが相接し，混在するものをいう，胃，膵臓，胆嚢などに比べ胆管原発の腺扁平上皮癌の報告はまれである．また，腺扁平上皮癌の報告はまれである．また，腺扁平上皮癌症例における扁平上皮化生の報告はさらにまれである．最近著者らは胆管上皮に扁平上皮化生を伴った中部胆管原発腺扁平上皮癌の1例を経験したので，若干の文献的考察を加えて報告する．

症　例

症例：74歳，男性．

主訴：全身倦怠感．

既往歴：22歳，虫垂炎，鼠径ヘルニア手術．

家族歴：特記すべきことなし．

現病歴：昭和62年4月より全身倦怠感出現．8月より腹部膨満感，食思不振，悪寒，発熱（39℃）出現．10月初旬，近医受診．閉塞性黄疸を指摘されたため，10月8日，当院内科へ入院した．

入院時現症：腹部平坦，軟で腫瘤は触知しない．心窩部に軽度圧痛あり．眼球鞏膜に黄疸あり，眼瞼結膜に貧血なし．

入院時血液生化学検査：GOT　198KU，GPT　184KU，alkaline phosphatase 99KAU，γ-GTP 462mU/ml, total bilirubin 6.2mg/dl, direct bilirubin 5mg/dl と閉塞性黄疸のパターンを呈していた．腫瘍マーカーは，carcinoembryonic antigen 2.3ng/ml, carbohydrate antigen 19-9 135U/ml であった．

経皮経肝胆道ドレナージ（percutaneous transhepatic biliary drainage 以下 PTBD）を施行し減黄を計りつつ諸検査を施行した．

PTBD 造影所見：三管合流部直下での造影剤の途絶と，総肝管の狭窄ならびに壁の不整硬化像を認めた．肝内胆管には異常所見を認めなかった（図1）．

腹部 computed tomography（以下 CT）所見：総胆管にやや density の高い領域を認め，総肝管に軽度拡張を認めた．造影 CT では総胆管および総肝管の壁に，density の軽度の増加がみられた．

腹腔動脈造影所見：胆管周囲の動脈に広狭不整像を認めたが，造影剤による腫瘤濃染像，貯留像などは認められなかった．

内視鏡的逆行性膵胆管造影（endoscopic retrograde cholangio-pancreaticography 以下 ERCP）所見：総胆管全体の狭窄，蛇行を認めた（図2，**矢印 a**）．主膵管，副膵管自体には異常を認めなかったが，主膵管の乳頭開口部付近に直径8mm の造影剤の貯留像を認めた（図2，**矢印 b**）．

PTBD 瘻孔を拡張し経皮経肝胆道鏡検査（per-

＜1989年2月15日受理＞別刷請求先：岸本　秀雄
〒486　春日井市上八田町6363　春日井市民病院外科

図1　PTBD造影像．三管合流部直下での造影剤の途絶と，総肝管の狭窄ならびに壁の不整硬化像を認める．

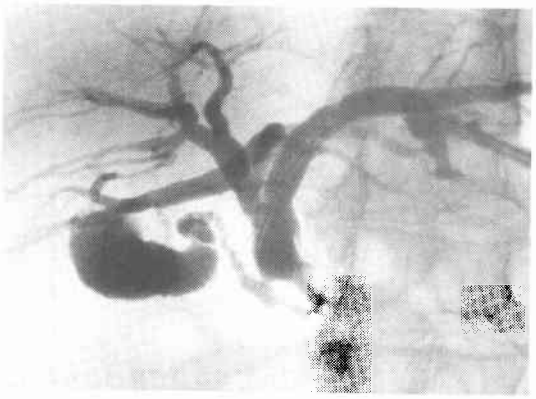

図2　ERCP像．総胆管全体の狭窄，蛇行(矢印a)を認める．主膵管の乳頭開口部付近に造影剤の貯留像(矢印b)を認める．

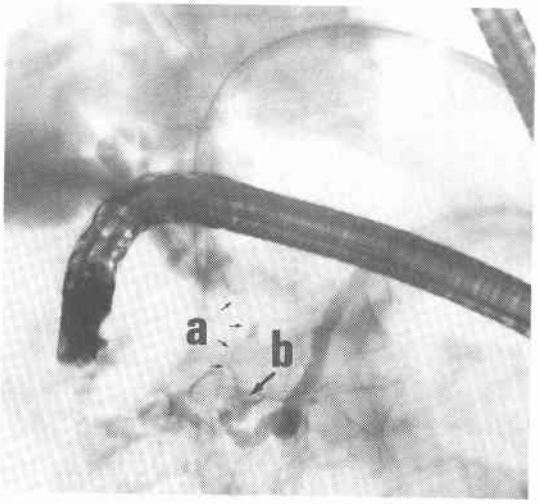

cutaneous transhepatic cholangioscopy 以下 PTCS)を施行した．

PTCS所見：三管合流部直下の固い結節様隆起と，総肝管の発赤，細血管怒張を認めた(図3a)．隆起の表面は黄色で粗糙であった(図3b)．隆起部からの直視下生検にて扁平上皮癌の診断を得た．また総肝管からの生検では癌陰性であった．

胆汁細胞診所見：化生性扁平上皮細胞と扁平上皮癌細胞を認めた．

以上より中部胆管原発の扁平上皮癌と診断し，12月11日，手術を施行した．

図3　PTCS内視鏡像．三管合流部直下の結節様隆起を認める(a)．隆起の表面は黄色で粗糙である(b)．

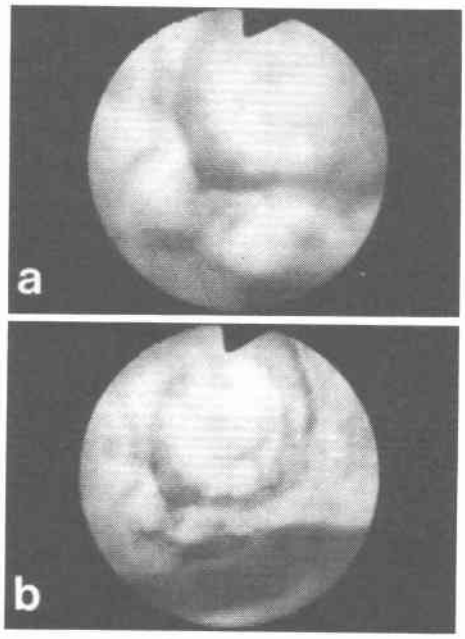

図4　切除標本肉眼像とそのシェーマ．三管合流部を中心に，全周性の結節浸潤型の腫瘍を認める．



D：十二指腸　CD：胆嚢管　ST：胆管断端
CBD：総胆管　CHD：総肝管
▨ 扁平上皮癌　▩ 扁平上皮化生　■ 腺癌
▒ 扁平上皮癌の粘膜下浸潤部

図5　切除標本組織像（強拡大）．扁平上皮癌の組織(a)，神経周囲に認められた腺癌の組織(b)，mucoepidermoid carcinoma（c）

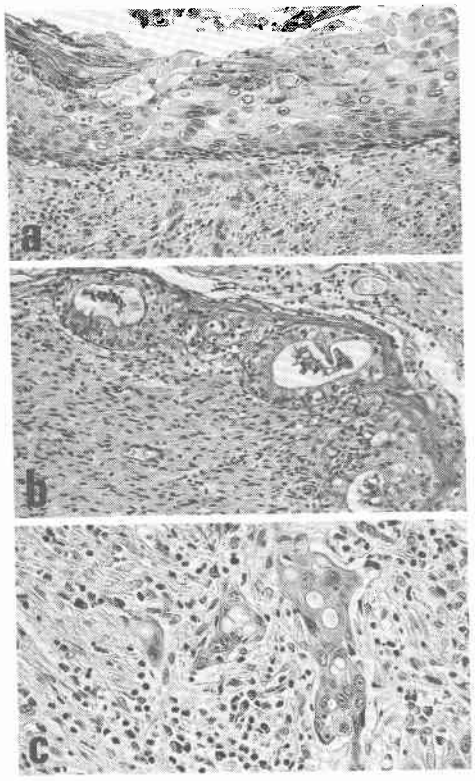

手術所見：肝転移，腹膜播種を認めず，膵頭十二指腸切除術を施行した．肝側胆管は左右肝管合流部まで切除した．門脈浸潤は認めなかった．

切除標本肉眼所見：中部胆管に結節浸潤型の腫瘍を認めた．三管合流部を中心に約2cm（胆管の長軸方向）の全周性の結節様腫瘤を認め，結節より肝側の胆管には，壁の肥厚がみられた（図4）．肝側・十二指腸側の境界は不明瞭であった．固定標本の割面では，腫瘍は灰白色で，断端に至るまで瀰漫性に壁の肥厚を認め，腫瘍の境界は不明瞭であった．また，膵実質内に長径8mmの嚢胞を認めた．ERCPで主膵管の開口部付近に認めた造影剤の貯留は，嚢胞によるものと思われた．

切除標本組織所見：腫瘍の大部分は扁平上皮癌の組織で，腺癌の組織は神経周囲にごく一部認めるのみであった（図5a，b）．扁平上皮癌細胞は総胆管にて腫瘤を形成し，総肝管上皮下を肝側へ瀰漫性に浸潤していたが，肝側断端5mm以内に，癌細胞を認めず，肝臓側胆管断端癌陰性（hw_0）であった．扁平上皮癌の組織は

図6　切除標本組織像（弱拡大）．化生性扁平上皮より扁平上皮癌への移行像．
met：扁平上皮化生，ca：扁平上皮癌

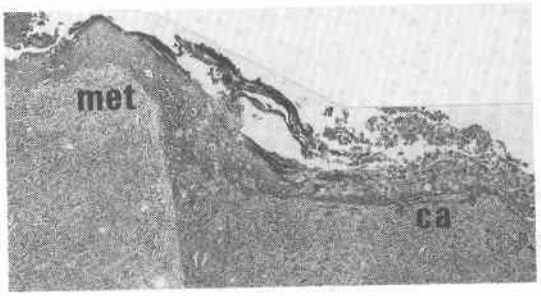

一部では粘液を分泌し腺腔様構造をとる部分を認めた（図5c）．また肝管上皮の一部に扁平上皮化生を認め，連続性に扁平上皮癌へ移行しているように思われる部位を認めた（図6）．扁平上皮癌の脈管侵襲を認めたが，腺癌の脈管侵襲は認めなかった．神経周囲侵襲は扁平上皮癌・腺癌の双方において認められた．胆嚢管の一部に扁平上皮癌の浸潤を認めたが，胆嚢には癌の浸潤を認めなかった（$ginf_0$）．膵臓，十二指腸への癌の浸潤も認めなかった（$panc_0$，d_0）．採取しえた3群までの合計39個のすべてのリンパ節において転移を認めなかった．膵実質内の嚢胞の内面は一層の円柱上皮で被覆されていた．

患者は術後9か月を経過した現在，再発の徴候なく，経過良好である．

考　案

胆管の腺扁平上皮癌は胃，胆嚢，膵臓などに比べてまれである．Sakoら[1]は胆管癌376例中7例（1.9%）と報告し，武藤ら[2]は胆管癌28例中3例（10.7%）と報告している．腺扁平上皮癌は腺癌の組織に比べ扁平上皮癌の組織の占める割合が大きいことが多く，扁平上皮癌として記載されている症例中には，詳細な検討を行えば腺癌の組織を見出す症例もあるものと予想される．本症例でも固定標本のブロックの再切り出しで初めて神経周囲に腺癌組織を認めており，扁平上皮癌の診断には慎重かつ詳細な検討が必要である．

本疾患の経皮経肝胆道内視鏡所見に関しての記載は少なく，二村ら[3]が胆嚢の扁平上皮癌における経皮経肝胆嚢内視鏡所見を記載しているのみである．本症例における経皮経肝胆道内視鏡所見は，

1）腫瘍は固く結節状に隆起している．

2）隆起の表面は黄色で粗糙である．

の2点において特徴的であると思われた．隆起部より

採取した切片からは，扁平上皮癌組織が採取されており，上記2点の特徴は扁平上皮癌自体の特徴であると思われた．総肝管の発赤，細血管怒張に関しては総肝管からの生検で癌陰性であり，また切除標本でも総肝管上皮および上皮直下に癌組織を認めないことより，癌自体の所見ではなく上皮下を浸潤した癌による2次性の変化であると思われた．

腺扁平上皮癌の組織発生説としては，

1）異所性扁平上皮由来

2）腺組織の化生性扁平上皮由来[5]

3）腺癌の扁平上皮癌化[2)6)]

4）未分化癌の扁平上皮癌への分化

などがあるが，腺癌と扁平上皮癌の間に移行像を認めるとする報告が多く，一般には3）の説が有力である[2)6)]．本症例でもいわゆるmucoepidermoid carcinomaの像を呈する部位が認められた．胆管の扁平上皮化生に関しては，湯浅ら[4]が，非癌部胆管上皮に扁平上皮化生を認めた下部胆管原発の腺扁平上皮癌の1例を報告しているが，本邦では他に報告例はない．本症例でも，胆管上皮の一部に扁平上皮化生を認め，また連続性に扁平上皮癌へ移行する部位を認めており，腺扁平上皮癌の組織発生を考える上で非常に示唆に富む所見と思われる．すなわち，本症例の場合，胆管上皮に生じた化生扁平上皮が徐々に異型性を増し，扁平上皮癌となり，その細胞の一部が粘液を分泌することによって，mucoepidermoid carcinomaの組織像を呈したと考えるのが自然のように思われるが，今後さらに症例をかさね検討を加えたい．

本症例では，扁平上皮癌細胞が総肝管の上皮下を肝臓側へ瀰漫性に浸潤しており経皮経肝胆道鏡直視下生検による詳細な検討にもかかわらず，術前に肝側の浸潤範囲を的確に判断することは非常に難しいものと思われる．今後このような症例に対しては，直視下生検所見に限らず，内視鏡所見，胆管造影所見を併せて慎重に検討することが必要不可欠[3]であると思われる．

結　語

1）中部胆管原発の腺扁平上皮癌の1例を報告した．

2）本症例では経皮経肝胆道鏡検査において，1）腫瘍は固く，結節状に隆起している．2）隆起の表面は黄色で粗糙である．という所見を有していた．

3）胆管上皮に認めた扁平上皮化生は，腺扁平上皮癌の組織発生を考える上で非常に示唆に富む所見であると思われた．

本論文の要旨は，第32回日本消化器外科学会総会（昭和63年7月，金沢市）において発表した．

文　献

1）Sako K, Seitzinger GL, Garside E: Carcinoma of the extrahepatic bile ducts. Surgery 41: 416—437, 1957

2）武藤良弘，内村正幸，脇　慎治ほか：胆道の腺扁平上皮癌症例の臨床病理学的検討．癌の臨　28: 440—444, 1982

3）二村雄次，早川直和，長谷川洋ほか：特集—がん・画像診断の死角，胆道．臨外　40: 107—126, 1985

4）湯浅典博，中井堯雄，大場　清ほか：扁平上皮化生をともなった下部胆管腺扁平上皮癌の1例．日消外会誌　20: 2782—2785, 1987

5）Burger RE, Meeker WR, Luckett PM: Squamous cell carcinoma of the common bile duct. South Med J 71: 216—219, 1978

6）尾関　豊，東健一郎，日野晃紹ほか：中部胆管に発生した比較的早期の腺扁平上皮癌の1例．胆と膵 7: 893—897, 1986