日消外会誌　22（7）：1899～1902，1989年

胆管癌9例の壁外浸潤に関する病理組織学的検討

香川医科大学第1外科
前場　隆志　田中　聰　脇　正志
平田　陽一　近石　恵三　岡田　節雄
大森　吾朗　浜本　勲　国土　泰孝

PATHOHISTOLOGICAL STUDY ON PERIDUCTAL INVASION OF 9 CASES OF THE BILE DUCT CARCINOMA

Takashi MAEBA, Satoshi TANAKA, Masashi WAKI, Yohichi HIRATA, Keizou CHIKAISHI, Setuo OKADA, Gorou OHMORI, Isao HAMAMOTO and Yasutaka KOKUDO
The First Department of Surgery, Kagawa Medical School

索引用語：胆管癌，胆管壁外浸潤，胆道癌術中照射療法

はじめに

胆道癌のうち，肝管（以下Br，B1）癌・上部胆管（Bs）癌・中部胆管（Bm）癌は，隣接する肝十二指腸間膜内主要血管（門脈，固有肝動脈，左右肝動脈）に癌浸潤を認めないような比較的初期の症例であっても，組織学的には剝離面癌浸潤（ew）や切除断端部癌浸潤（hw，dw）という二つの大きな因子により，その大部分が非治癒切除例となり，術後早期に局所再発を来たしてくるのが現状である[1)2)]．

そこで，当科で切除しえた主要血管非浸潤Br，Bl，Bs，Bm癌を対象として，その切除標本の病理組織像から胆管内外の浸潤様式を検討し，その治療成績向上のための問題点につき考察を加えた．

対象症例および方法

当科で1983年11月から1987年10月までの4年間に外科的治療を行った全胆道癌症例は43例であった．原発が左右肝管，上部・中部胆管であった症例は26例で，このうち術前・術中所見から門脈・肝動脈浸潤を認めなかった7例を対象とし（**表1**），その切除標本の連続切片により癌主占拠部位から肝側ならびに十二指腸側切除断端部までの癌深達度と胆管壁外癌浸潤様式について検討した．

なお癌深達度は1986年胆道癌取り扱い規約[3)]にもとづくm，fm，af，ss，siで，胆管壁外癌浸潤度は，リンパ管浸潤（$ly_{0-8}\beta$），静脈浸潤（$v_{0-3}\beta$），神経周囲浸潤（$pn_{0-3}\beta$）で記載した．

成　績

症例1．64歳，女性，B1癌，乳頭型

左肝管原発の2個の有茎性乳頭型形態を呈する胆管癌で，深達度はそれぞれm，fmで，ly，v，pnにはいずれの部位にも癌浸潤を認めない早期の胆管癌であったが，肝左葉切除兼胆管切除術後26か月目に残存肝内再発，癌性腹膜炎を来たし死亡した（図1）．

症例2．70歳，男性，Brl癌，結節浸潤型

左右肝管合流部原発の胆管癌で，主占拠部ではsi（$hinf_1$），$v_1\beta$，$ly_2\beta$，$pn_2\beta$あったが，右肝内胆管断端部がhw_2となり非治癒切除に終った．同断端部ではss，$v_1\beta$，$ly_2\beta$，pn_0と胆管壁外にも癌浸潤を伴なっていた．21か月後に断端部局所再発から閉塞性黄疸を来たし死亡した（図1）．

症例3．73歳，男性，Brl癌，浸潤型

左右肝管合流部原発の胆管癌で，主占拠部ではse（hinfo），$ly_1\beta$，$v_2\beta$，$pn_3\beta$で胆管壁外浸潤も高度であった．胆管内表層拡大型浸潤傾向が強く，左肝管断端部および総胆管断端部ともにhw_2，dw_2となり，非治癒切除となった．左肝管断端部ではss，$ly_1\beta$，v_0，pn_0と胆管壁外にもわずかながら癌浸潤を伴なっていた．術後2か月目に大量肝切除による肝不全で死亡した（図1）．

＜1989年3月8日受理＞別刷請求先：前場　隆志
〒761-07　香川県木田郡三木町池戸1750-1　香川医科大学第1外科

表1　対象症例：門脈・肝動脈浸潤を認めない Br, Bl, Bs, Bm 癌

症例	年齢・性	占拠部位	Stage	術　式	根治度	転　帰
1	64・F	Bl	I	肝左葉切除 兼　胆管切除術	ac*	26か月再発死
2	70・M	Brl	III	拡大肝左葉切除 兼　胆管切除術	nc** (hw_2)	21か月再発死
3	73・M	Brl	III	拡大肝右葉切除 兼　胆管切除術	nc (hw_2, dw_2)	2か月肝不全死
4	57・F	Brs	III	拡大肝右葉切除 兼　胆管切除術	ac	16か月生存
5	59・M	Brs	III	拡大肝右葉切除 兼　胆管切除術	nc (hw_1)	6か月生存
6	72・F	Bmsi	III	膵頭十二指腸 切除術	nc (hw_2)	12か月再発死
7	66・M	Bmi	IV	膵頭十二指腸 切除術	ac	12か月生存

* ac：組織学的治癒切除
** nc：組織学的非治癒切除

図　1

症例 1

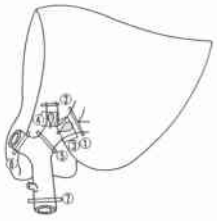

	胆管壁深達度	周囲間質内浸潤度 ly	v	pn
切片①	(−)	ly 0	v 0	pn 0
②	(−)	0	0	0
③	m	0	0	0
④	fm	0	0	0
⑤	(−)	0	0	0
⑥	(−)	0	0	0
⑦	(−)	0	0	0

症例 2

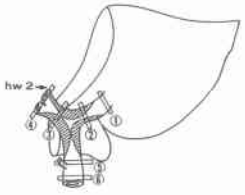

		ly	v	pn
①	(−)	0	0	0
②	si (hinf 1)	0	1	0
③	si (hinf 1)	2	1	2
④	ss	2	1	0
⑤	ss	1	1	0
⑥	(−)	0	0	0

症例 3

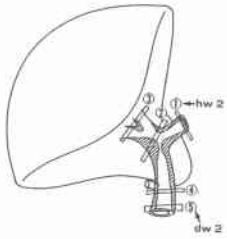

		ly	v	pn
①	ss	1	0	0
②	ss (hinf 0)	1	2	3
③	(−)	0	0	0
④	ss	1	1	1
⑤	ss	1	0	0

症例4．57歳，女性，Brs癌，結節浸潤型

主に右肝管原発の胆管癌で，主占拠部では，si ($hinf_2$)，$ly_{1\beta}$，v_0，$pn_{3\beta}$であったが，胆管長軸方向への進展像は比較的少範囲で，断端部はいずれもhw_0，dw_0でv，ly，pnとも浸潤は認められなかった．術後16か月の現在再発の徴候はみられない（図2）．

症例5．59歳，男性，Brs癌，結節浸潤型

主に右肝管原発の胆管癌で，主占拠部ではsi ($hinf_2$)，$ly_{2\beta}$，$v_{2\beta}$，$pn_{3\beta}$と胆管壁外および肝実質内にも著明な癌浸潤を認めた．両側切除断端方向への胆管内外浸潤度はしだいに軽度となったが，左肝管断端部でhw_1と相対的非治癒切除となった．同部での深達度はmで，ly_0，v_0，pn_0と胆管壁外浸潤は認められなかった．術後6か月の現在，再発の徴候は認められない(図2)．

症例6．72歳，女性，Bmsi癌，結節浸潤型

中部胆管を中心に広範囲に浸潤した胆管で，主占拠部ではsi ($panc_1$)，$ly_{2\beta}$，v_0，$pn_{3\beta}$であったが，総胆管断端部でhw_2となり非治癒切除となった．同部は深達度ssで，ly_0，$v_{1\beta}$，$pn_{3\beta}$と胆管壁外に高度の神経浸潤を認めた．12か月後に局所再発を来たし死亡した(図2)．

症例7．66歳，男性，Bmi癌，結節浸潤型

中部胆管を中心に一部下部胆管におよぶ結節浸潤型胆管癌で，主占拠部ではsi($panc_3$)，$ly_{2\beta}$，$v_{1\beta}$，$pn_{2\beta}$と高度の胆管壁外浸潤を認めた．しかし総胆管断端部ではhw_0で，ly，v，pnともに浸潤は認められなかった．術後12か月の現在，再発の徴候なく経過している（図3）．

図　2

症例 4

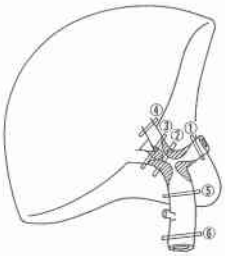

		ly	v	pn
①	(−)	0	0	0
②	si (hinf 2)	1	0	3
③	si (hinf 2)	1	0	2
④	(−)	0	0	0
⑤	(−)	0	0	0
⑥	(−)	0	0	0

症例 5

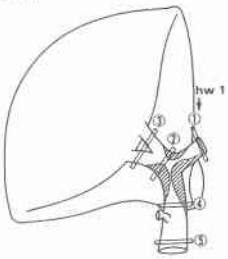

		ly	v	pn
①	m	0	0	0
②	si (hinf 2)	2	2	3
③	fm	1	0	1
④	se	1	1	2
⑤	(−)	0	0	0

症例 6

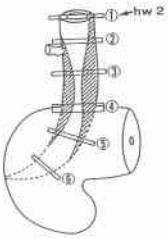

		ly	v	pn
①	ss	0	1	3
②	se	0	0	2
③	se	1	0	2
④	si (panc 1)	2	0	3
⑤	ss	2	0	0
⑥	(−)	0	0	0

図　3

症例 7

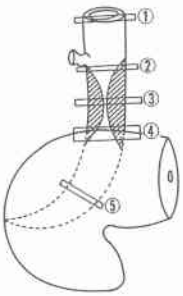

		ly	v	pn
①	(−)	0	0	0
②	ss	1	1	1
③	se	1	1	2
④	si (panc 3)	2	1	2
⑤	(−)	0	0	0

考　察

胆道癌のうち，とくにBr・Bl・Bs・Bm癌はその解剖学的位置関係から隣接する門脈・肝動脈などの主要大血管に容易に浸潤する傾向があり，その根治性はもちろんのこと切除性さえも制限される症例が多いのが現状である[1)2)4)5)]．また，たとえこれら主要血管に浸潤がみられない症例においても，胆管長軸方向に沿う表層拡大型浸潤や，肝十二指腸間膜，肝門部グリソン鞘などの間質組織内への浸潤が高頻度にみられる特徴があり，結果的にhw，dw，ewが陽性となり，組織学的非治癒手術に終る症例も少なくない．

近年，羽生ら[6)]，三村ら[7)]によって高度の主要血管浸潤を伴う胆道癌症例に対して，肝十二指腸間膜全切除に肝・膵切除を加えた超拡大手術により，さらに根治性を高めようとする努力がなされており，とくにew陽性例に対して有効な手技と思われ，今後の遠隔成績向上に期待されるが，一方のhw陽性因子については，この手術にも限界があると考えられる．

従来より，胆管癌の病理組織学的特徴の一つとしてpn, ly, vなど胆管壁外に存在する間質組織成分への浸潤様式の特異性について多くの報告がなされている．長与ら[8)]，Neiblingら[9)]，東野ら[10)]は，胆管癌では特に胆管壁周囲間質内に多数存在する神経束あるいは神経周囲腔への浸潤像が60～80%という高頻度に認められることを報告し，これが胆管癌の局所再発の大きな要因ではないかと指摘している．今回のわれわれの検討でも，症例1の早期の胆管癌の1例[11)]を除いた7例中6例の86%に$pn_{2-3}\beta$を認めており，lyやvの浸潤度に比し，神経浸潤が特に強い傾向がみられた．そしてこれら胆管壁外浸潤像は，主占拠部位から遠位になるにつれ軽度となる傾向を認め，切除断端部では，胆管粘膜面の癌先進部を越えて浸潤する像は認められなかった．しかし，岡村ら[12)]は治癒切除後の再発例の剖検所見で，吻合部からやや離れた肝内に再発巣をみており，血行性転移よりむしろ非連続的な神経浸潤の存在する可能性を示唆している．今回のわれわれの知見は，hw陰性であった3例についてのものであり，胆管壁癌先進部を越えた連続性あるいは非連続性間質内癌浸潤の存在する可能性は否定しえない．

今回の検討により，門脈・肝動脈浸潤を認めない胆管癌に対する外科治療に際し，肝十二指腸間膜や肝内グリソン鞘の胆管壁外間質郭清，とくに主要血管周囲に豊富に存在する神経束のさらに徹底した郭清を行わなければ，主要血管外膜側に組織学的癌遺残を来たす恐れのあることが確認された．胆管癌では，従来の肝十二指腸間膜内リンパ節郭清という考えよりも，主要血管外神経郭清まで徹底的に行うという方針で手術に臨むべきであろう．また，東野ら[11)]はBi，Bm癌で深達度が高度の症例では，高率に膵頭神経叢にまで癌浸潤を伴なっていることを報告しており，Bm, Bi癌に対

しては，膵頭神経叢郭清をも含めた拡大手術の選択に留意すべき必要があろう．また，胆管癌主占拠部では，たとえ肉眼的に門脈・肝動脈などの主要血管浸潤が認められなくても，組織学的には高度の胆管壁外浸潤が存在しており，結果的にew陽性となる可能性は大きく，治癒切除のためにはこれら主要血管を積極的に合併切除する必要性が痛感された．切除断端hw陽性に対する外科的対策については，いずれの報告[1)4)5)6)]をみても解剖学的限界に迫る胆管追求切除以外に方法はないようであるが，今回の検討では，主占拠部位から遠ざかるにつれ胆管壁外他臓器浸潤，すなわちhinfは陰性化しており，胆管壁周囲間質組織を含めた胆管単位のみの積極的な追求切除と，断端部局所に対する術中・術後の集学的治療法の併用が必要である．この一つとして，当科では現在術中照射療法を併用している．胆道癌に対する放射線療法の併用は多くの施設でなされており，最近では竜ら[13)]がその有用性について報告しているが，今回の組織学的検討から少なくとも門脈・肝動脈非浸潤例に対しては，間質組織郭清後の主要血管周囲への術中照射と，切除断端部に対する術後腔内照射療法の併用は，有効な方法の一つと考えられた．水本ら[14)]は，胆道癌非治癒切除症例に20Gyの術中照射と30～40Gyの術後体外照射療法の併用により，その累積2年生存率が切除単独症例に比べ有意に向上したと報告しており，局所再発が大半を占める胆管癌に対し，治療成績の向上が最も期待できる併用療法の一つと考えている．

結　語

門脈・肝動脈浸潤を伴なわないBr・Bl・Bs・Bm癌の切除標本組織所見から，その胆道壁外浸潤様式について検討した結果，

(1) 主占拠部では，7例中6例に高度の胆管壁外浸潤像を認めた．

(2) 癌深達度と胆管壁外浸潤度は，主占拠部から遠ざかるにつれしだいに軽度となった．

(3) hw_0，dw_0であった3例における胆管壁外浸潤の範囲は，胆管壁内癌先進部以上におよぶことはなかった．

(4) 7例中4例がhw陽性（dw陽性）非治癒切除症例であり，うち3例が断端部の胆管壁外にも癌浸潤を伴なっていた．しかし壁外間質を越え肝実質にまで癌浸潤がおよぶようなhinf症例はなかった．

この結果，治癒切除率の向上のためには，少なくとも従来以上の徹底した門脈・肝動脈周囲郭清に加え，術中照射療法を中心とした集学的治療法の併用が必要であろう．

文　献

1) 土屋涼一，角田　司：胆管癌をめぐる諸問題．臨外 39：1374—1376，1984
2) 竜　崇正，山本義一，小出義雄ほか：再発様式および非治癒切除の要因からみた胆管癌外科治療の問題点．日消外会誌　20：1894—1904，1987
3) 日本胆道外科研究会編：外科・病理胆道癌取り扱い規約．金原出版，東京，1986
4) 中山和道，福田義人，津留照雄ほか：肝門部胆管癌切除例の治療成績とその問題点．日消外会誌 17：1689—1693，1984
5) 原田　昇，土屋涼一，角田　司ほか：肝門部胆管癌の外科治療上の問題点．日消外会誌　17：1703—1707，1984
6) 羽生冨士夫，江口礼紀，中村光司ほか：胆管癌長期生存例の臨床病理学的検討．胆と膵　8：1197—1203，1987
7) 三村　久，金　仁朱，高倉範尚ほか：胆管癌に対する肝十二指腸間膜全切除術—大腿動脈・門脈臍部および上腸間膜静脈・大腿静脈の二重バイパス法による—．手術　41：161—165，1987
8) 長与健夫，村上信之，松岡幸彦：胆嚢癌・胆管癌および膵管癌の局所神経侵襲について．癌の臨 22：1406—1409，1976
9) Neibling HA, Dockerty MB, Waugh JM: Carcinoma of the extrahepatic bile duct. Surg Gynecol Obstet 89：429—432，1949
10) 東野義信，永川宅和，佐久間寛ほか：胆管癌の進展様式，特に神経周囲浸潤の臨床病理学的意義について．胆と膵　6：63—67，1985
11) 田中　聰，前場隆志，國方永治ほか：早期の左肝管多発癌の1手術例．日消外会誌　21：135—138，1988
12) 岡村隆夫，岩崎洋治，西村　明：肝門部胆管癌に対する外科的治療成績向上のための諸問題．日消外会誌　14：1368—1374，1981
13) 竜　崇正，佐藤滋宏，渡辺一男ほか：進行胆道癌に対するRemote After Loading Systemを用いた胆管腔内照射法の検討．胆道　2：127—137，1988
14) 水本龍二，小倉嘉文：癌の集学的治療—胆道・胆のう・胆管がんの治療成績向上をめざした集学的治療法の確立に関する研究班，昭和61年度研究報告書：237—250，1987