日消外会誌　22（7）：1903～1906，1989年

膵管系の複雑奇形を伴う膵・胆管合流異常に対する膵頭十二指腸切除の1治験例

東京女子医科大学消化器病センター外科

藤田　徹　羽生富士夫　中村　光司　今泉　俊秀
吉川　達也　三浦　修　中迫　利明　松山　秀樹
長谷川正治　吾妻　司　小川　佳子　小形　滋彦
吉井　克巳

A CASE OF PANCREATODUODENECTOMY FOR MALFUSION OF PANCREATICOBILIARY DUCTS ASSOCIATED WITH COMPLICATED ANOMALY OF THE PANCREATIC DUCT

Tohru FUJITA, Fujio HANYU, Mitsuji NAKAMURA, Toshihide IMAIZUMI, Tatsuya YOSHIKAWA, Osamu MIURA, Toshiaki NAKASAKO, Masaharu HASEGAWA, Tsukasa AZUMA, Yoshiko OGAWA, Shigehiko OGATA and Katsumi YOSHII

The Institute of Gastroenterology Tokyo Women's Medical College

索引用語：膵・胆管合流異常に対する膵頭十二指腸切除，先天性胆管拡張症，膵・胆管合流異常

はじめに

膵・胆管合流異常は，1969年 Babbitt[1]が先天性総胆管拡張症に膵・胆管合流異常が高率に合併することを発表して以来，諸家の関心を集めるようになった．外科治療においても，今日その基本術式は，胆汁と膵液の分流手術が推奨されている[2)3)]．最近われわれは，複雑な膵管系奇形を伴う膵・胆管合流異常の12歳女児に対し，胆摘，総胆管空腸吻合施行したが膵炎様症状軽快せず，初回手術後5年，全胃幽門輪温存膵頭十二指腸切除によって根治しえた1例を経験したので報告する．

症　例

患者：17歳，女性．

主訴：心窩部痛，悪心嘔吐．

既往歴：6歳時，虫垂切除．

現病歴：幼稚園のころより時々心窩部痛出現．12歳の時，心窩部痛増強し悪心嘔吐も出現．ultrasonography（以下 US と略す）にて総胆管の拡張を指摘され，endoscopic retrograde cholangiopancreatography（以下 ERCP と略す）にて先天性総胆管拡張症の診断で昭和58年2月7日当センター入院．円筒状拡張型の先天性胆管拡張症，膵・胆管合流異常の診断にて，胆摘術，総胆管空腸（側端）Roux-Y 吻合術施行，術後約1年間は経過良好であったが，その後月に1回心窩部痛，背部痛出現し，さらに症状が頻回に出現し就学も困難になったため，初回手術後5年経た昭和62年12月16日当センター再入院となった．

入院時血液生化学検査：胆道系酵素，膵酵素などの上昇もなくすべて正常であった（**表1**）．初回入院時の ERCP 像：膵・胆管合流異常を認め，合流部付近の膵管において複雑な膵管ループ状奇形を形成し，その中に円形の透亮像を認めた．副膵管や尾側膵管は拡張なく正常であるが，総胆管は円筒状の拡張を認めた（**図1a**）．

5年後の今回入院時の ERCP 像：膵管像は初回入院時と全く同様であった（**図1b**）．

percutaneous transhepatic cholangiography（以下 PTC）像：造影剤はほとんど総胆管空腸吻合部より空腸へ流出し，また十二指腸乳頭よりの流出はなく，膵管内への逆流もなかった（**図2a**）．

胆道シンチ：総胆管空腸吻合部より空腸への流出像を認め，下部胆管の描出はなかった（**図2b**）．

本症例の臨床経過は**表2**のごとくである．初回入院時，本症例に対し，肝外胆道を切除して胆汁と膵液の分流手術を行うことは，膵液の流出障害を増悪する可能性が強いと考え，一方当時12歳の成長期小児であることを考慮にいれると臓器大量切除の膵頭十二指腸切

＜1988年3月8日受理＞別刷請求先：藤田　徹
〒162　新宿区河田町8－1　東京女子医科大学消化器病センター外科

図1　ERCP 像
a：初回入院時，膵胆管合流異常，合流部付近の複雑な膵管ループ状奇形およびその中に円形の透亮像を認めた．b：5年後の今回入院時の膵管像は初回入院時と全く同様であった．

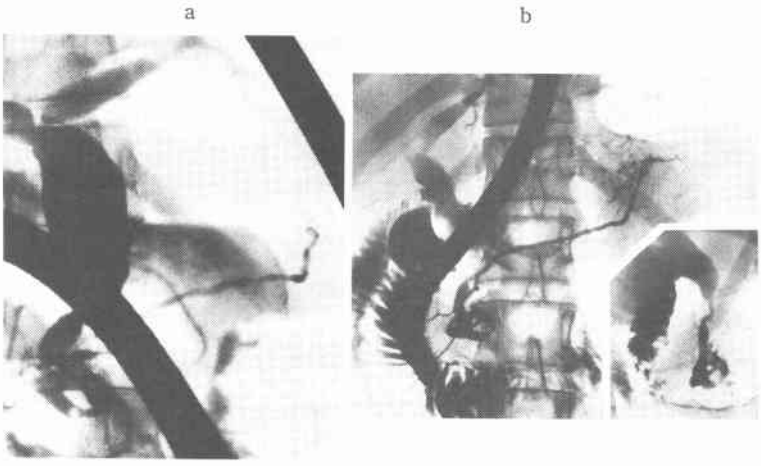

表1　入院時検査成績

TP	7.6 g/dl	WBC	5800 /mm³
Alb	4.4 g/dl	RBC	460万 /mm³
T-Bil	0.8 mg/dl	Hb	14.2 g/dl
D-Bil	0.5 mg/dl	Ht	41 %
GOT	13 KU	plat	29万 /mm³
GPT	8 KU		
ALP	112 IU	BT	2分30秒
LAP	112 GU	CT	9分
Ch-E	0.79 ΔPH	TT	82%
Amylase	283 U/l		
Lipase	55 U/l	PFD	73%
BUN	13.1 mg/dl		
Crea.	0.6 mg/dl	75 g OGTT	
Na	144 mEq/l	負荷前血糖	92 mg/dl
K	4.1 mEq/l	60分後血糖	115 mg/dl
Cl	103 mEq/l	120分後血糖	88 mg/dl

除(以下 PD と略す)は躊躇せざるを得なかった．よって胆汁の膵管内流入防止，膵液の流出経路確保の目的で，胆摘術，総胆管空腸側端吻合術施行し，厳重な長期経過観察とした．

今回の検査によれば，初回手術目的は達成されていたにもかかわらず，膵炎様症状は軽快しなかった．痛みの原因は，異常膵管ループにおいて一時的な膵液のうっ滞による膵液流出障害を起こし，膵管内圧の上昇を引き起こすことによるのではないかと推察した．この症例の根治的な治療は膵頭部の膵管系奇形部の除去以外にないと判断し，初回手術後5年，全胃幽門輪温存膵頭十二指腸切除を施行した．

標本造影：膵管の異常なループ状奇形と膵管ループ内透亮像を認める（図 3a）．

図2　a：PTC 像では造影剤はほとんど総胆管空腸吻合部より空腸へ流出した．b：胆道シンチでも総胆管空腸吻合部より空腸への流出像を認めた．

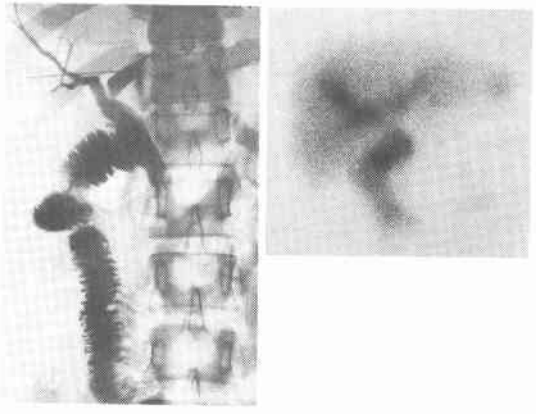

表2　臨床経過．17歳，女性．

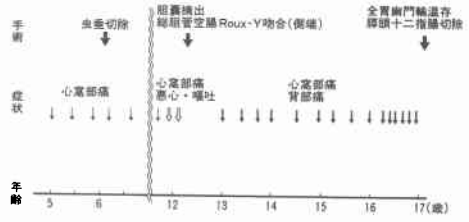

鋳型標本像：膵管の異常なループ状奇形が立体的に

観察される（図 3b）.

病理組織学的所見：膵小葉辺縁の focal な変性萎縮と脂肪壊死，膵管の壁肥厚がみられる（図 4）.

術後経過：良好で術後 8 か月現在，症状全く消失し元気で通学中である.

図 3　a：標本造影では膵管の異常なループ状奇形と膵管ループ内透亮像を認める．b：鋳型標本像では膵管の異常なループ状奇形が立体的に観察される.

a　　b

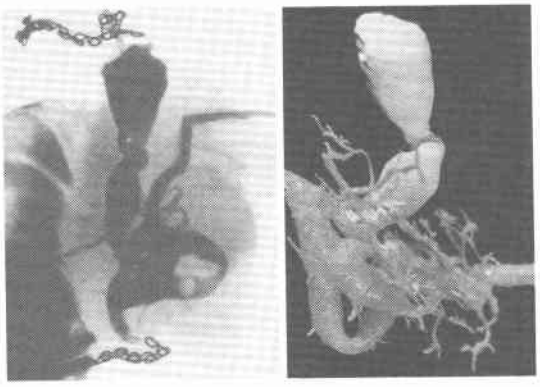

膵胆管合流異常（非癌例）に対する PD 症例自験例の概要：1968年 1 月から1987年12月までに東京女子医大消化器病センターで経験した膵・胆管合流異常症例は127例であり，このうち癌併存例は39例であった．非癌例88例中 PD は本症例を含め 7 例（8.0%）に施行された．その概要は表 3 のごとくである.

図 4　病理組織学的所見．膵小葉辺縁の focal な変性萎縮と脂肪壊死，膵管の壁肥厚がみられる.

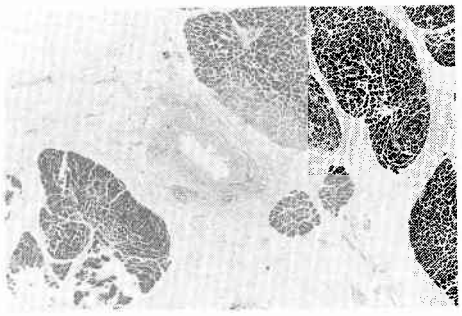

表 3　膵・胆管合流異常（非癌例）に対する PD 症例

年齢	性	症状（病悩期間）	既往歴	胆管膵管像	手術術式
15歳	男	腹痛 (10年)	(−)	胆管円筒状拡張 副膵管に透亮像 尾側膵管拡張	全胃幽門輪温存PD
50歳	女	背部痛 発熱 (10年)	(−)	胆管嚢腫状拡張 膵頭部主膵管内透亮像 複雑膵管系奇形	全胃幽門輪温存PD
45歳	女	腹痛 背部痛 (25年)	(−)	胆管嚢腫状拡張 膵頭部主膵管分枝内透亮像 複雑膵管奇形	全胃幽門輪温存PD
17歳	女	腹痛 背部痛 (11年)	12歳時　胆管空腸吻合	胆管円筒状拡張 膵頭部主膵管分枝内透亮像 複雑膵管系奇形	全胃幽門輪温存PD
17歳	女	腹痛 嘔吐 (16年)	1歳時　嚢腫十二指腸吻合（他医） 4歳時　嚢腫空腸吻合（他医）	胆管嚢腫状拡張 総胆管内透亮像 膵頭部主膵管内透亮像	全胃幽門輪温存PD
40歳	女	腹痛 背部痛 (22年)	32歳時　嚢腫空腸吻合（他医） 1ヶ月後　嚢腫切除 胆管空腸吻合（他医）	胆管嚢腫状拡張 肝側嚢腫遺残 膵側嚢腫遺残内透亮像	肝側遺残嚢腫切除 PD
55歳	女	背部痛 (36年)	30歳時　胆摘（他医） 35歳時　嚢腫切除 胆管空腸吻合（他医）	胆管嚢腫状拡張 肝側嚢腫遺残 膵頭部主膵管内透亮像 膵側嚢腫遺残内透亮像	肝側遺残嚢腫切除 全胃幽門輪温存PD

PD：膵頭十二指腸切除

考　察

先天性総胆管拡張症の外科治療として19世紀末頃は総胆管嚢腫の内容除去，または外瘻造設術，内瘻造設術などが行われていた[4]．同時期1894年 Swain[5]が胆嚢と空腸を吻合し内瘻造設術に初めて成功して以来，多く行われてきたが，術後胆管炎などの合併症頻発により再手術例が多かった．また，1944年 Irwin ら[6]嚢腫状に拡張した胆管壁の癌発生を報告して以来癌併存例の報告[7]が増加し，現在では発癌母地としての嚢腫を残す内瘻術は不適当との意見が一般的である．一方，今日では先天性総胆管拡張症に膵・胆管合流異常が高率に併存することは周知のごとくである．また膵・胆管合流異常の基本術式は，肝外胆道切除，胆管消化管吻合という胆汁と膵液の分流手術が推奨され異論のないところである．しかし肝内胆管拡張例や膵石あるいは膵管系奇形の併存例では，分流手術のみでは根治的でなく，今なおその手術術式について検討がなされている[2)3)]．

今回われわれが経験した症例は，複雑な膵管系奇形を伴う膵・胆管合流異常症例に対し，胆摘，総胆管空腸吻合施行し胆汁の膵管内流入防止，膵液の流出路確保したにもかかわらず，膵炎様症状軽快しなかった．先天性形成異常である膵・胆管合流異常には本症例に示すがごとく，膵頭部合流部近傍に膵液のうっ滞，流出障害をきたすような複雑な膵管系奇形を有する症例があり，その根治治療には奇形部摘除すなわち PD 以外にないことが示唆された．膵・胆管合流異常という本来良性胆道疾患に対し，PD という侵襲の大きい手術は避けるべきであるとする意見が多いが，良性疾患であるからこそ1回の手術で患者の苦痛を取り除くような根治的術式を選択すべきであろう．

膵・胆管合流異常（非癌例）に対する PD 症例の自験7例を検討すると，年齢は最年少15歳をはじめ17歳2例であり，10歳代が3例（43%）で，40歳代2例，50歳代2例であった．主症状は膵炎様症状を示唆する腹痛と背部痛が主であった．病悩期間は10年から36年で平均18.5年であった．既往手術は7例中4例にみられ，このうち本症例を除く3例は，他医にて嚢腫消化管吻合あるいは肝外胆道切除が施行されたものである．primary case は7例中3例であった．この7例の胆管形態は嚢腫状拡張5例，円筒状拡張2例であった．膵管像においては7例中3例に複雑な膵管系奇形がみられ，また7例中6例に膵頭部膵管（3例は主膵管内，2例は主膵管分枝内，1例は副膵管内）に透亮像を認めた．また，他医で肝外胆道切除された2例において膵側遺残嚢腫内透亮像を認めた．手術術式は7例中6例に全胃幽門輪温存 PD が施行された．以上により，膵内胆管ロート部あるいは十二指腸乳頭よりの切石不可能な膵石併存例に対する膵石完全切石，また膵頭部の複雑な膵管系奇形併存例に対する奇形部摘除は，膵液のうっ滞，流出障害の解除の意味においても PD が最も根治的であり好個の適応であると考える．一方，不適切な肝外胆道切除による膵側嚢腫遺残例に対しては，嚢腫内癌化の報告[8]もあり，遺残嚢腫完全摘除の目的から手術操作上の問題も含め PD もやむを得ないと思われる[9)10)]．その際，術後の消化吸収機能の欠落を少しでも回避する目的から，全胃幽門輪温存 PD[11]を推奨したい．

おわりに

今回われわれは膵頭部に複雑な膵管系奇形を伴う膵・胆管合流異常に対して，全胃幽門輪温存膵頭十二指腸切除施行し極めて良好な結果を得た．したがって，本症例のごとく膵頭部に病変（複雑な膵管系奇形）を伴う膵・胆管合流異常においては全胃幽門輪温存膵頭十二指腸切除が好個の適応であると考える．

なお本論文の要旨は，第11回膵管胆道合流異常研究会（大阪）にて発表した．

文　献

1) Babbitt DP: Congenital cho; edochal cysts: New etiological consept based on anomalous rerationships of the common bileduct and pancreatic bulb. 12: 231—240, 1969
2) 古味信彦：先天性胆道拡張症の手術．胆と膵　1: 643—651, 1980
3) 羽生富士夫，今泉俊秀：膵・胆管合流異常の外科，外科治療—成人—．臨外　37: 1795—1801, 1982
4) Judd ES, Greene EI: Choledochus cyst. Surg Gynecol Obstet 46: 317—324, 1928
5) Swain WP: A case of cholecystenterostomy with the use of Murphys button. Lancet 1: 743—744, 1985
6) Irwin ST, Morisson JE: Congenital cyst of common bile duct containing stones and undergoing cancerous change. Br J Surg 32: 319—321, 1944
7) 羽生富士夫，大橋正樹，大井　至：胆道奇形と胆道癌—膵・胆管合流異常—．胆と膵　2: 1637—1644, 1981
8) Yoshikawa K, Yoshida K, Shirai Y et al: A case of carcinoma arising in the intrapancreatic terminal choledochus 12 years after primary excision of a giant choledochal cyst. Am J Gastroentel 81: 378—384, 1986
9) 古味信彦，木下真人，森本博文：膵頭十二指腸切除を余儀なくされた先天性胆道拡張症の症例．外科症例　2: 347—350, 1978
10) 巾　尊宣，渡部洋三，林田康男ほか：膵頭十二指腸切除を行った先天性胆道拡張症の1例．日消外会誌　18: 1719—1722, 1985
11) 重松恭祐：全胃幽門輪温存膵頭十二指腸切除術の術後消化管機能に関する検討—特に胃酸分泌能および消化管ホルモン分泌について．膵臓　3: 11—18, 1988