日消外会誌　22（7）：1907～1910，1989年

非機能性膵島腫瘍の1例

国立津病院外科
田端　正己　　梅田　裕之　　島村　栄員
吉村　明文　　日高　直昭

A CASE REPORT OF NONFUNCTIONING ISLET CELL TUMOR OF THE PANCREAS

Masami TABATA, Hiroyuki UMEDA, Shigekazu SHIMAMURA
Akifumi YOSHIMURA and Naoaki HIDAKA
Department of Surgery, Tsu National Hospital

索引用語：非機能性膵島腫瘍

はじめに

非機能性膵島腫瘍はホルモン過剰産生による症状を呈さないため，巨大化して腫瘤触知・疼痛・黄疸などの症状が出現して発見されることがほとんどで，術前診断も困難な場合が多い．

今回われわれは術前に内分泌学的検査および画像診断をもとに非機能性膵島腫瘍と診断し，手術を施行した症例を経験したので報告する．

症　例

患者：54歳・男性．

主訴：心窩部痛．

家族歴，既往歴：特記すべきことなし．

現病歴：入院4～5年前より時々心窩部痛があるも放置していた．昭和62年初め頃より痛みが増強したため近医を受診し，血清amylaseの上昇を指摘され，精査目的にて7月8日当科に入院した．

入院時所見：体格・栄養中等度．貧血・黄疸なく，心窩部に手拳大・表面平滑・弾性硬の腫瘤を触知した．圧痛，血管雑音は認めなかった．

入院時検査成績：血液一般検査，尿検査は正常．生化学検査では血清amylase　306U/l，尿中amylase 165U/l（AMY-BG7キット，カイノス社）と軽度上昇し，腫瘍マーカーではelastase 1が1324ng/dlと高値を呈した．内分泌学的検査では75g-OGTTは境界型で，血中insulin, glucagon, gastrin, secretin, somatostatinは正常範囲内であった．腹部超音波検査（ultrasonography：US）およびcomputed tomography（CT）（図1）では膵頭部に5×7cmの嚢胞様腫瘤と尾側膵管の拡張を認め，endoscopic retrograde pan-

図1　腹部USでは尾側膵管の拡張（a）と膵頭部にhypoechoic mass（b）を認め，CTでは膵頭部に嚢胞様腫瘤像と尾側膵管の拡張（矢印）を認める（c）．

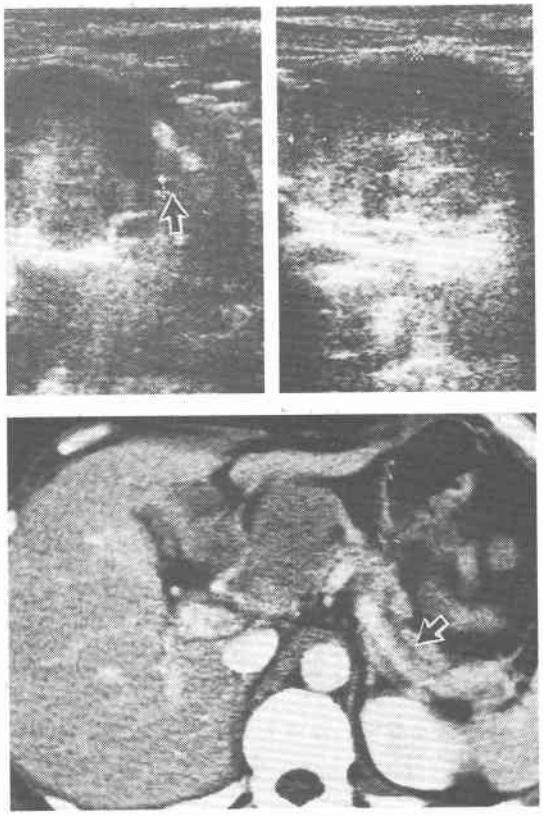

〈1989年2月15日受理〉別刷請求先：田端　正己
〒514　津市江戸橋2－174　三重大学医学部第1外科

creatography（ERP）（図2）では主膵管は膵頭部で上方に圧排・変位し，一部で壁の不整狭窄像を呈し，体尾部では拡張していた．腹腔動脈のdigital subtraction angiographyでは，動脈相（図3a）で膵頭部にhypervascular tumorを認め，背膵動脈は著明に拡張していた．静脈相（図3b）ではtumor stainを示し，門脈，脾静脈の造影は良好であった．

血管造影の所見が一般にhypovascularといわれる膵癌の所見と異なることから膵島腫瘍を疑い，さらに内分泌機能異常を思わせる臨床症状は全く見られず，かつ各種ホルモンの測定にも異常を認めないため非機能性膵島腫瘍と診断した．またERPの所見より悪性を考慮したうえで手術を施行した．

手術所見：上腹部正中切開にて開腹すると，腫瘤は膵頭部に膵表面より突出するように存在し，小手拳大・弾性硬で黄白色を呈していた．肝転移はなかったが，小腸壁およびダグラス窩には播種と思われる米粒大の腫瘤が散在したため，根治性なしと判断し腫瘤核出術を施行した．

摘出標本所見：摘出腫瘤（図4a）は5.5×7×6cm，重量100g，表面平滑で被膜を有し，割面（図4b）は黄白色，充実性で硬く，出血及び壊死巣が散在していた．

図2　ERP所見：主膵管は膵頭部で上方に圧排・変位し，体尾部では拡張していた．また一部に不整狭窄像（矢印）を認める．

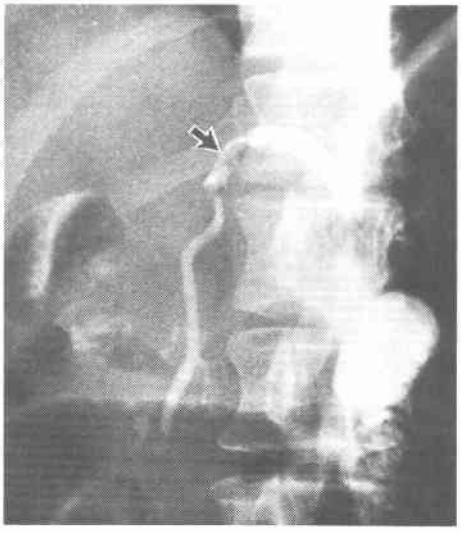

図3　腹腔動脈造影
a：膵頭部にhypervascular tumorと背膵動脈の拡張を認める．b：門脈および脾静脈の造影は良好であった．

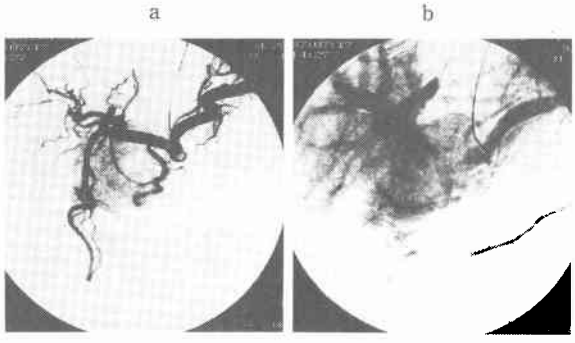

図4　摘出標本
a：摘出腫瘤は5.5×7×6cm，表面は平滑で被膜を有する．b：割面は黄白色，充実性で硬く，出血および壊死巣が散在していた．

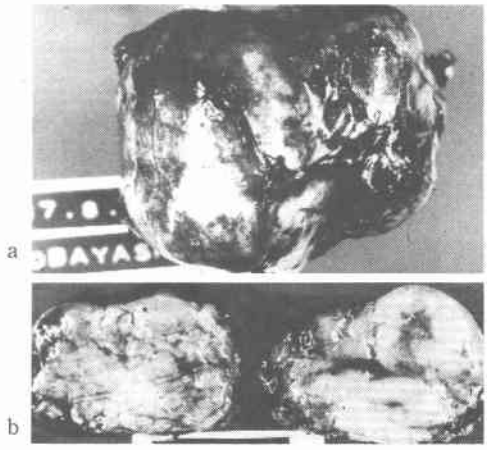

図5　腫瘍細胞はおもに充実性の胞巣を形成する．細胞形態は膵島細胞に極めて類似し，異型性はほとんど見られない（H.E.×400）．

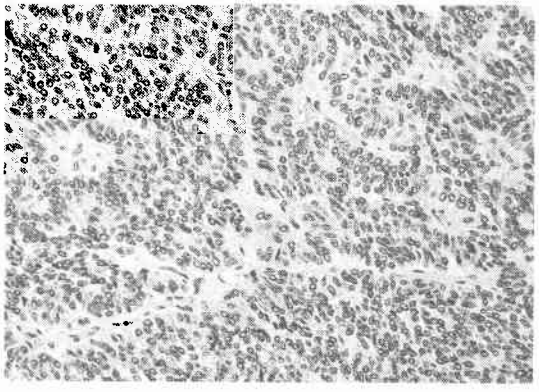

病理組織学的所見：腫瘍細胞は主に充実性の胞巣を形成し，一部に被膜外浸潤および脈管侵襲像を認めた．細胞形態は膵島細胞に極めて類似し，核は類円形やや大小不同であるが，核分裂像は著明ではなく繊細なクロマチン網を有し，胞体はエオジンに淡染し細顆粒状を呈していた（図5）．Grimelius染色（図6）では一部の腫瘍細胞群に黒色顆粒を認め，電子顕微鏡所見（図7）では腫瘍細胞の胞体内に電子密度の高い球形芯を有する，大きさ200～300nmの円形分泌顆粒を多数認めた．Peroxidase-antiperoxidase（PAP）法による免疫化学的検索ではinsulin, glucagon, somatostatin, gastrin, α_1-antitrypsinはすべて陰性であった．以上の所見より悪性の非機能性膵島腫瘍と診断した．

術後経過：術後経過は良好で，11か月後の現在経過観察中である．

図6　Grimelius染色：核の近くに黒色顆粒を有する細胞が散見される（×900）．

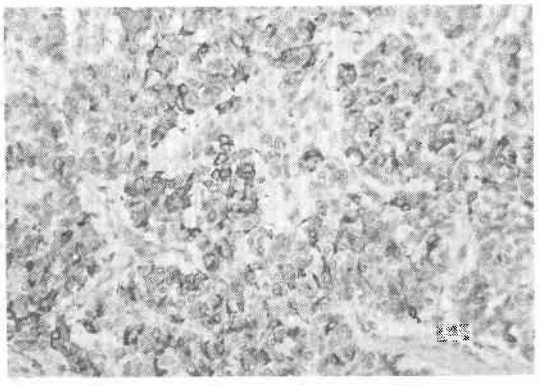

図7　電子顕微鏡所見：腫瘍細胞の胞体内に，電子密度の高い球形芯を有する200～300nmの円形分泌顆粒を認める（×13400）．

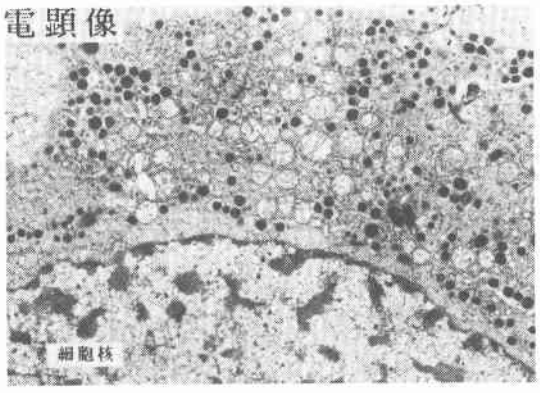

考　察

膵島腫瘍のうちホルモン過剰産生に伴う臨床症状を呈さないものは非機能性膵島腫瘍と称されるが，その概念は膵島ホルモンとそれによる特有の症候群の発見の歴史とともに推移している．すなわちHoward（1950）[1]の膵島腫瘍398例の集計時には機能性腫瘍としてはinsulinomaのみが認識されていたにすぎず，398例中175例（44%）は非機能性腫瘍として報告された．その後gastrinoma（Zollinger-Ellison症候群），VIPoma（WDHA症候群），glucagonoma, somatostatinomaの存在が認識され，さらにはserotonin, ACTHなどを分泌する腫瘍も報告されるようになり，これらのホルモンの過剰産生による症状の認められないものが非機能性腫瘍として分類されるようになった．その発生頻度はKent[2]によれば膵島腫瘍の15%，本邦では第19回日本消化器外科学会総会アンケート調査報告[3]によると17%である．しかし近年，ホルモンの免疫化学的定量法や免疫組織化学的染色法の進歩に伴いこうした分類方法に問題点が生じてきている．従来，膵島腫瘍は単一のホルモンのみを分泌するものと考えられていたが，Larsson[4]は膵島腫瘍は多種類のホルモンを同時に産生・分泌しており，その腫瘍で最も大量に産生されている単一または複数のホルモンにより臨床症状が決定されると述べ，またMukai[5]はいわゆる非機能性腫瘍でも免疫組織化学的に検索すると約80%の症例でホルモン産生細胞が証明されるとしている．さらにpancreatic polypeptide（PP）やcalcitoninのように血中濃度が上昇していてもそれによる臨床症状を呈さないものも認められ，山口[6]はこれを無症候性膵分泌腫瘍と呼び，鈴木[7]は機能性腫瘍に含める立場でfunctioning tumor with subclinical manifestationsと分類している．このように膵島腫瘍のホルモン動態は今なお研究途上にあり，今後新たなホルモン分泌腫瘍の発見とともに非機能性腫瘍の位置付けも変化していくものと思われる．本症例では術前検査成績および臨床所見とも内分泌機能異常に起因する所見が全く認められず，また術後の免疫組織学的検索でもinsulin, glucagon, somatostatin, gastrinが陰性であったため非機能性腫瘍と診断した．しかしGrimelius染色および電顕所見では腫瘍細胞内に陽性顆粒を認めており，本腫瘍が何らかのホルモンの産生・分泌能を有していた可能性は十分に考えられる．

非機能性膵島腫瘍は51.7%～92.0%[2)3)8)]と悪性率が非常に高く，しかも発見時には巨大化し，さらに他臓

器やリンパ節転移を生じていることも少なくない．しかし本腫瘍は発育速度が緩慢で，生物学的悪性度は低いと考えられ，浸潤や転移のある症例でも積極的に切除することにより長期生存が期待できるといわれている．Kent[2]は非機能性膵島腫瘍25例中，ほとんどの例では根治的手術が不可能であったにもかかわらず，3年生存率60%，5年生存率44%と報告しており，本邦でも先のアンケート調査報告[3]によれば，悪性例31例全例に手術が施行され，3年生存率は69.6%，5年生存率は33.3%とその予後は良好である．外科的治療以外では，さまざまの抗腫瘍剤が試みられているが，中でもstreptozotosin[9]あるいはstreptozotosinとfluorouracilの併用療法[10]の有用性が指摘されている．しかし本邦ではstreptozotosinの入手は困難で，わずかに米村[11]が悪性glucagonomaに対する著効例を報告しているにすぎない．また放射線療法に関しては報告例は散見されるものの[8)12]その有効性については確証は得られていない．いずれにせよ現時点では外科的切除が最良の方法と考えられ，また良性・悪性の鑑別は組織的にも困難な場合があることから，手術にさいしては出来る限り腫瘍の完全摘出をこころがけ，肝転移巣などの合併切除も積極的に行うことが肝要と思われる．本症例では手術時すでに腹膜播種をきたしていたため，腫瘤核出術を施行するにとどめた．また術後補助療法としてstreptozotosinの投与を考慮したが，上述のごとく入手不可能であり，現在tegaful系製剤の経口投与を行なっている．

結　語

術前に診断しえた非機能性膵島腫瘍の1例を経験したので，若干の文献的考察を加えて報告した．

本論文の要旨は第223回東海外科学会総会において発表した．

文　献

1) Howard JM, Moss NH, Rhoads JE: Hyperinsulinism and islet cell tumors of the pancreas with 398 recorded tumors. Internat Abst Surg 90: 417—455, 1950
2) Kent RB, Heerden JA, Weiland LH: Nonfunctioning islet cell tumors. Ann Surg 193: 185—190, 1981
3) 中村卓次, 笹野伸昭, 黒田　慧：第19回日本消化器外科学会総会アンケート調査報告．膵島細胞腫瘍．中村卓次 監修．膵島細胞腫瘍．医学図書出版，東京，1983，p259—265
4) Larsson LI, Grimelius L, Hakanson R et al: Mixed endocrine pancreatic tumors producing several peptide hormones. Am J Pathol 79: 271—284, 1975
5) Mukai K, Grotting JC, Greider MH et al: Retrospective study of 77 pancreatic endoctine tumors using the immynoperoxidase method. Am J Surg Pathol 6: 387—399, 1982
6) 山口　建, 阿部　薫：消化管ホルモン産生腫瘍．日臨　40: 1158—1167, 1982
7) 鈴木　力，曽我　淳，筒井光広：膵の内分泌細胞腫．中村卓次 監修．膵島細胞腫瘍．医学図書出版，東京，1983，p53—63
8) Prinz RA, Badrinath K, Chejfec G et al: "Nonfunctioning" islet cell carcinoma of the pancreas. Am Surg 49: 345—349, 1983
9) Broder LE, Carter SK, Maryland B: Pancreatic islet cell carcinoma: II. Results of therapy with streptozotocin in 52 patients. Ann Int Med 79: 108—118, 1973
10) Moertel CG, Hanley JA, Johnson LA: Streptozocin alone compared with streptozocin plus fluorouracil in the treatment of advanced islet-cell carcinoma. N Engl J Med 303: 1189—1194, 1980
11) 米村　豊, 萩野　茂, 松本伸夫ほか：悪性ラ島腫瘍に対するstreptozotocinの投与経験．癌の臨:27: 1292—1294, 1981
12) Cubilla AL, Hahdu SI: Islet cell carcinoma of the pancreas. Arch Pathol 99: 204—207, 1975