日消外会誌　22（7）：1911～1914，1989年

嚢胞化する過程が推測された脾血管腫の1例

白河厚生総合病院外科
溝井　賢幸　　小林　信之　　黒田　房邦
三国　潤一　　安西　良一　　遠藤　良一
福島県立医科大学第1病理
浅　野　　滋　之

A CASE OF SPLENIC HEMANGIOMA WHITCH SUGGESTS THE PROCESS DURING CYSTIC FORMATION

Takayuki MIZOI, Nobuyuki KOBAYASHI, Fusakuni KURODA, Junichi MIKUNI, Ryoichi ANZAI, Ryoichi ENDO and Shigeyuki ASANO*

Department of Surgery, Shirakawa Kosei General Hospital and First Depratment of Pathology, Fukushima Medical College*

索引用語：脾嚢胞，脾血管腫

緒　言

脾血管腫は山下らの集計によると，1983年までに本邦では42例が報告されている．その半数以上が，いわゆる血管腫組織以外に嚢胞を合併しており，主に出血や輸出静脈系の閉塞を契機として，脾血管腫が嚢胞化するという説が有力である．今回われわれは脾血管腫の嚢胞化を説明する上で興味深い，巨大嚢胞を伴った脾血管腫の1例を経験したので，若干の文献的考察を加えて報告する．

症　例

症例：44歳，女性．

主訴：特記すべきことはない．

家族歴：特記すべきことはない．

既往歴：明らかな外傷の既往はない．

現病歴：1986年5月，胃の集団検診にて胃の圧排像が認められ，要精査の通知を受けた．6月，近医を受診したところ，腹部腫瘤を指摘され，当院を紹介された．

入院時現症：身長153cm．体重57kg．栄養良好．眼球強膜に黄疸なく，眼瞼結膜に貧血を認めなかった．胸部は理学的に異常所見を認めなかった．腹部では左季肋部に手拳大・表面平滑・弾性・硬の移動性のない腫瘤を触知した．

入院時検査成績：赤血球数$415\times10^4/mm^3$，ヘモグロビン9.1g/dl，ヘマトクリット30.7%と小球性貧血を認め，血小板が$11.8\times10^4/mm^3$とやや減少していた．その他の異常は認められなかった．

上部消化管透視所見：胃底部より胃体上部にかけ左側後方より圧排像を認めるも，胃粘膜面は異常を認めなかった（図1）．

腹部超音波検査所見：左肋弓下走査にて脾臓と接してその内側に巨大な腫瘤が認められた．

Computed tomgraphy（CT）所見：脾臓は下外側に偏位し（図2A），その上内側に脾実質と連続して被膜を有する腫瘤（最大径12.7×11.9cm）が認められた．腫瘤は隔壁により2分され，脾臓に接する部分は水よりやや高い不均一なdensityを呈し（図2B），上方は水にほぼ等しい均一なdensityを呈した（図2C）．

腹部血管造影所見：選択的腹腔動脈造影では，動脈相で脾動脈の上方よりの著明な圧排を認めたが，狭窄・硬化・血管新生像などは認められなかった（図3）．また静脈相にて，血管腫に特徴的な綿花様などの濃染像は認められなかった．

以上の所見より，脾嚢胞の診断にて1986年7月21日手術を施行した．

〈1989年2月15日受理〉別刷請求先：溝井　賢幸
〒980　仙台市星陵町1－1　東北大学医学部第1外科

図1　上部消化管透視：左後方より圧排像を認める．

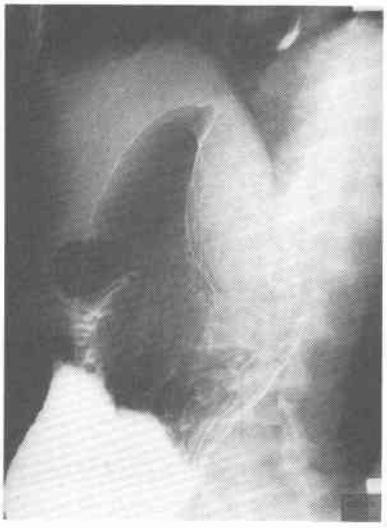

図2　腹部CT：A）脾臓．B）腫瘤下部．水よりやや高い不均一なdensityを示す．C）腫瘤上部．水にほぼ均しい均一なdensityを示す．

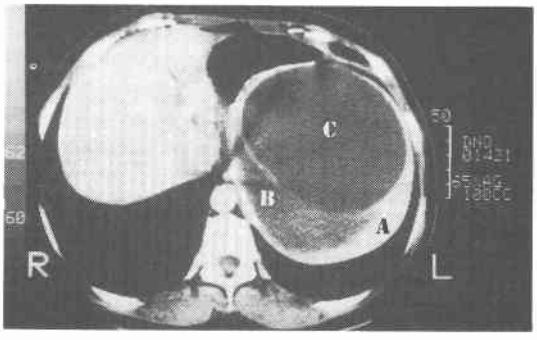

図3　選択的腹腔動脈造影：脾動脈の上方よりの圧排を認める．

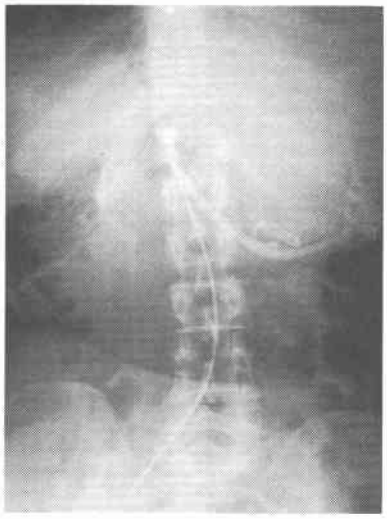

図4　摘出標本割面：A）脾臓．B）血管腫．C）血管腫様病変を含む血性嚢胞．D）漿液性嚢胞．

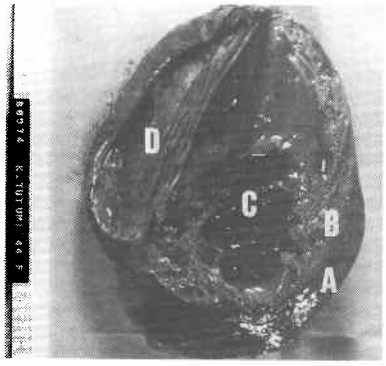

手術所見：上腹部正中切開にて開腹．左上腹部に小児頭大の腫瘤を認めた．腫瘤により胃は右前方に，膵尾部は下方に圧排されていたが，腫瘤との連続性はなかった．脾臓は腫瘤により下外側に圧排され，一部が腫瘤と連続していた．脾臓とともに腫瘤を摘出した．

肉眼および病理組織学的所見：腫瘤はほぼ球状を呈し(16.5×14cm，1,340g)，腫瘤下外側に位置した脾臓は，前上方で直接腫瘤に移行している．割面では腫瘤表層部に脾組織が帯状に配列し（図**5A**），この深層では大小の血管腫組織が脾組織より不明瞭に移行し，管腔内に漿液性物質・赤血球・新鮮な血栓などが種々の程度に混じ，間質には浮腫・出血が著明にみられる(図**5B**)．さらに深部では線維性の膜に囲まれた大きな嚢胞がみられる(図**6C**)．この嚢胞は不規則に区切られた血管腫様病変で占められ，ところにより融合や破裂を認め，ほとんど壊死物質や血栓液上物質で満たされている（図7）．腫瘤最深部では（解剖学的には上外側）では，この嚢胞と明瞭な線維性膜で区別された手挙大の嚢胞がみられ，内には黄色透明な漿液性物質が充満している（図**4D**）．以上の所見より，嚢胞を合併する脾血管腫と診断した．

術後経過：経過は良好で，現在術後1年4か月を経過し，健在である．

図5　病理組織像（H-E, ×10）：帯状の脾組織（A）より不明瞭に移行する血管腫組織（B）がみられる．

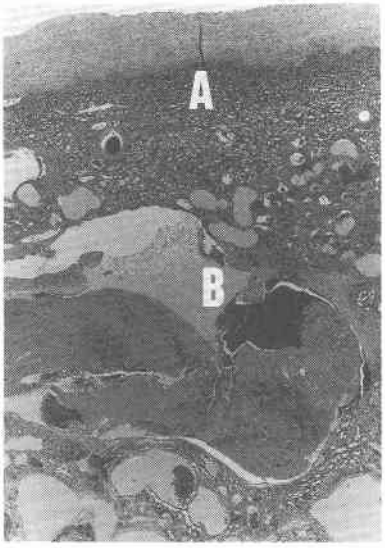

図6　病理組織像（H-E, ×10）：血管腫組織（B）と線維性の膜で隔てられた血性嚢胞（C）がみられる．

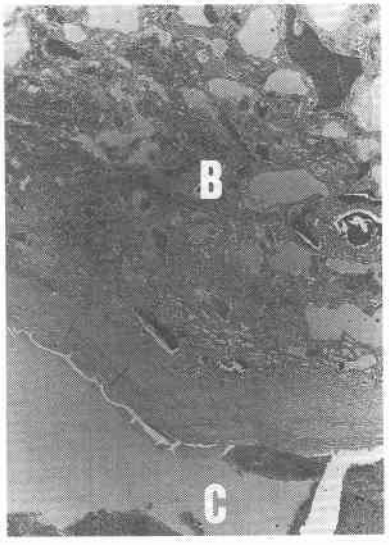

図7　病理組織像（鍍銀染色）：血性嚢胞（C）内は，不規則にくぎられた血管腫様病変で占められている．



考　察

脾嚢胞は従来比較的まれな疾患とされている．手術症例中の頻度としては，海外では Roberson F ら[1]が脾摘800例中脾嚢胞を認めたものは4例(0.5%)，本邦では阿曽ら[2]が11年間の脾摘131例中2例（1.5%）と報告している．また手術例・剖検例を合わせた報告例を集計した結果として，Fowler (1953)[3]は265例，Hafner (1966)[4]は563例を集計している．本邦では吉永ら[5]が1980年までに236例を集計している．しかし近年超音波検査・CT などの画像診断技術の進歩に伴い，無症状の小嚢胞が偶然発見される例が増加し，山下ら[6]が1981年から1983年までの3年間の報告例を集計した結果は94例に達し，近年まれな疾患とは言えなくなってきている．

脾嚢胞は仮性嚢胞と真性嚢胞に大別され，仮性嚢胞は Fowler[3]の集計した265例中155例（58%），山下ら[6]の集計した332例中145例（44%）を占める．仮性嚢胞の成因としては，外傷・出血・梗塞などを契機として血腫や壊死巣が形成され，その後線維性の被膜で囲まれ血腫や壊死巣の吸収・処理が行われ嚢胞が形成されるとする説が一般的であり，中でも外傷を契機とするものが最も多いとされている[7][8]．

真性嚢胞のうちでは山下ら[6]の報告で，本邦の真性嚢胞187例中類上皮嚢胞44例，血管腫42例，リンパ管腫42例とこの3者で約7割を占める．山下ら[6]はこの42例の脾血管腫を検討し，1）脾血管腫42例中26例が血管腫組織以外に嚢胞を合併する．2）嚢胞を合併しない症例のほとんどが500g 以下であり，巨大な腫瘤を形成した症例では必ず嚢胞を合併する．3）若年者に嚢胞合併のない症例が多い―などの理由により，初期に充実性の血管腫を形成し，その後出血や輸出管の閉塞により

嚢胞が形成され，内容から血球成分の吸収・処理が行われ，漿液性内容を含む嚢胞が形成されると推測している．またPinesら[9]は脾血管腫の嚢胞化の機転として，1）出血や壊死巣の溶解，2）輸出管の閉塞による脾洞の拡張，3）血管腫に接する脾実質よりの嚢胞発生一などの可能性をあげている．

本症例では摘出された腫瘤は，肉眼および病理組織学的所見のAからDに示すように，A：帯状の脾組織，B：血管腫，C：血管腫様病変を含む壊死物質・血性液状物質で満たされた嚢胞，D：漿液性物質で満たされた嚢胞一によって構成される．Bには出血や血栓が著明にみられることから，出血・壊死をくり返してやがて線維性被膜で囲まれたCのような嚢胞が形成されたと考えられる．またDは腫瘤全体が肥厚した線維性膜で囲まれていること，Dの壁とCの壁がほぼ同様の性状を呈することなどより，Dも血管腫由来の嚢胞であり，山下ら[6]の考えるような機序で漿液性嚢胞Dが形成されたとの推測が成り立つ．しかしDには，血管腫由来とする明らかな病理組織学的所見は認められないため，前述のPinesら[9]の説3)のように，血管腫とは全く別に発生した嚢胞がその後融合したとする推測も否定できない．以上ように，1つの腫瘤内に血管腫・血管腫様病変を含む血性嚢胞・漿液性嚢胞の像がみられ，しかも層状に配列することは，多数例の検討により推測された，脾血管腫が腫瘍内出血により嚢胞化する一連の過程を示す，興味深い1症例と考えられた．

脾血管腫の診断に関しては，血管造影における脾内動脈枝の圧排・伸展像や静脈相での綿状または母斑状のpooling像などの特徴的所見から，ほかの脾臓由来の嚢胞との鑑別も可能であるといわれている[10]．しかし本症例も含め巨大な嚢胞を形成したものの場合，このような所見を得られない例も多く[6][11]，ほかの嚢胞性疾患との鑑別は必ずしも容易ではない．

脾血管腫の治療に関しては，生後2か月の乳児に対してtranscatheter embolizationにより保存的に治療しえた症例もあり[12]，免疫学的に脾摘が問題となる乳幼児に関しては，このような保存的療法も今後検討されるべきと思われる．乳幼児以降の症例に関しては，自然破裂の発生率が高いこと[13]や，脾機能亢進症，門脈圧亢進症を起こす例[14]も報告されており，従来脾摘を原則とするべきとの意見が大勢を占めてきた．しかし画像診断の進歩により無症状の小嚢胞例が増加している今日，無症状の嚢胞化を伴わない小さな症例に関しては，ただちに手術を行う必要はなく，超音波検査などによる定期的な経過観察でよいと思われる．

結　語

脾血管腫の嚢胞化を説明する上で興味深い，嚢胞を合併した脾血管腫の1例を報告するとともに，嚢胞化の機序につき若干の考察を加えた．

本論文の要旨は第30回日本消化器外科学会総会において報告した．

文　献

1) Roberson F: Solitary cysts of the spleen. Ann Surg 111: 848—850, 1940
2) 阿曽弘一，藤森義蔵，野村　満ほか：石灰化仮性脾嚢胞の1治験例．外科診療　9：1588—1596, 1967
3) Fowler RH: Nonparasitic benign cystic tumors of the spleen. Int Abst Surg 96: 209—226, 1953
4) Hafner CD, Qureshi MA: Diagnosis of obscure splenic cysts by aortgraphy. Ohio Med J 62: 575—576, 1966
5) 吉永圭吾，小山広人，松尾　聡ほか：巨大仮性脾嚢胞の1例一本邦における脾嚢胞236例の統計的観察．日臨外医会誌　44：1232—1236, 1983
6) 山下共行，児玉孝也，小原孝男ほか：巨大脾臓嚢腫2例の報告と文献的考察一特に近年の画像診断の進歩に伴う病像の変化について一．日臨外医会誌　46：1360—1368, 1985
7) Martin JW: Congenital splenic cysts. Am J Surg 96: 302—308, 1958
8) Park JY, Song KT: Splenic cysts—A case report and review of literature. Am Surg 37: 544—547, 1971
9) Pines B, Rabinovitch J: Hemangioma of the spleen. Arch Pathol 33: 487—503, 1942
10) 岸川　高，徳永光雄，三原桂吉ほか：脾腫瘍一とくに放射線診断について．臨放線　23：267—277, 1978
11) 井上裕喜，小林尚志，前田敏幸ほか：小児にみられた嚢胞性脾血管腫の1例．臨放線　29：1123—1126, 1984
12) 橋本真侍，中川圭子，見須英雄ほか：Transcatheter embolizationにより著明な縮小をみた脾近傍の海綿状血管腫の1例．臨放線　24：1511—1514, 1979
13) Husni EA: The clinical course of splenic hemangioma. Arch Surg 83: 681—688, 1961
14) Pitlik S, Cohen L, Hadar H et al: Portal hypertension and esophageal varices in hemangioma of the spleen. Gastroenterology 72: 937—940, 1977