日消外会誌　22（7）：1915～1918，1989年

穿孔で発症した空腸平滑筋芽細胞腫の1例

神戸労災病院外科，*兵庫県立柏原病院外科

山口　俊昌　　裏川　公章　　中本　光春　　熨斗　　有
出射　秀樹　　磯　　篤典　　西尾　幸男　　植松　　清
五百蔵昭夫　　瀬藤　晃一　　嶋田　安秀*

A CASE REPORT OF JEJUNAL LEIOMYOBLASTOMA WITH PERFORATION

Toshimasa YAMAGUCHI, Tomoaki URAKAWA, Mitsuharu NAKAMOTO, Hideki IDEI, Atsunori ISO, Yukio NISHIO, Kiyoshi UEMATSU, Akio IOROI, Koichi SETOU, and Yasuhide SHIMADA*

Department of Surgery, Kobe Rosai Hospital of the Labour Welfare Corporation
*Department of Surgery, Kaibara Prefectural Hospital

索引用語：空腸平滑筋芽細胞腫穿孔

I. 緒　　言

1962年にStout[1]が胃の筋原性腫瘍のうち特徴ある形態を示すものを平滑筋芽細胞腫と命名して以来，次第にその数も増え，本邦でも218例が報告されている[2]が，その多くは胃原発であり，小腸に原発する平滑筋芽細胞腫はまれである．

小腸原発例は腹痛・腹部膨満感・下血などの症状で発症することがほとんどで，腸管の穿孔による腹膜炎で発症することはきわめてまれである．今回，われわれは明かな腫瘤を形成することなく，腸管穿孔を来し，汎発性腹膜炎で発症した空腸平滑筋芽細胞腫の1例を経験したので，若干の文献的考察を加えて報告する．

II. 症　　例

患者：83歳，男性．

主訴：腹痛・吐下血．

既往歴：高血圧，冠不全，糖尿病．

家族歴：母，脳卒中，姉，子宮癌

現病歴：昭和62年12月4日午後5時ごろ臍周囲の腹痛が出現し，翌日少量の吐・下血があり，当院救急外来を受診．汎発性腹膜炎と診断し，緊急入院した．

入院時現症：血圧104/70mmHg，脈拍114/分，体温38.1℃，眼瞼結膜に軽度貧血を認めたが，黄疸はなかった．胸部聴診で乾性ラ音を聴取した．腹部は膨隆し，腸雑音は聴取せず，腹部全体に圧痛とBlumberg徴候を認めた．肛門指診でタール便を認めた．

入院時検査成績：白血球17100/mm³，赤血球344×10⁴/mm³と白血球増多と軽度と貧血を認める以外，他の肝・腎機能には異常を認めなかった．

以上の検査結果より，消化管穿孔による汎発性腹膜炎と診断し緊急手術を行った．

手術所見：黄色混濁した膿性腹水約900mlが貯留していた．Treitz靱帯から約50cmの空腸の腸間膜付着部対側に直径約1cmのpunched out様の穿孔を認め（図1），穿孔部を中心に口側・肛門側各約10cmの空腸

図1　術中写真．punched out様の空腸穿孔．

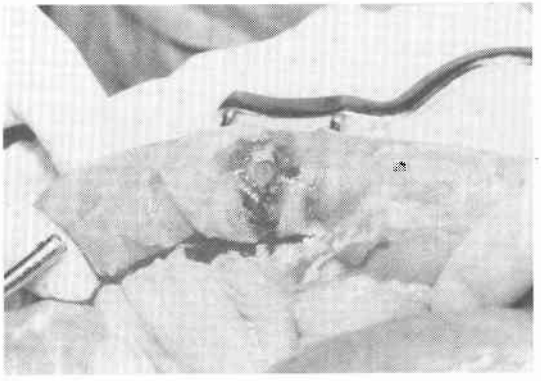

＜1989年3月8日受理＞別刷請求先：山口　俊昌
〒651　神戸市中央区籠池通4－1－23　神戸労災病院外科

を切除した．またこれより約50cm肛門側の腸間膜の表面に1cm大の発赤した腫瘤があり同時に核出した．なお，他の腸管，腹膜や胃・肝などの臓器には異常を認めなかった．

図2　切除標本．周提形成のない1.3×3.2cmの潰瘍．中心部に穿孔．



図3　腸間膜腫瘍（割面）．白色充実性の腫瘤（1×1cm）．

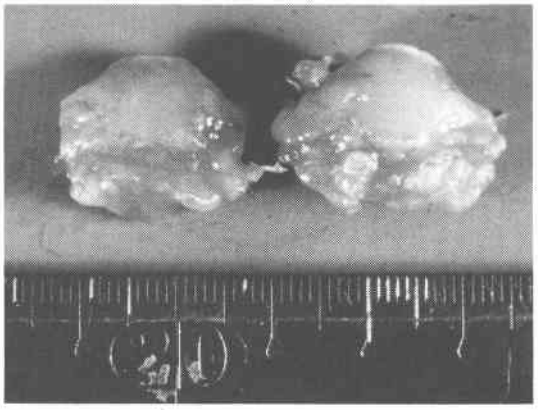

切除標本：空腸の腸間膜付着部の反対側の粘膜面に周提形成のない1.3×3.2cmの潰瘍があり，その中心部に1×1cmの穿孔があった．粘膜面，漿膜面に明かな腫瘤形成はなかった（図2）．同時に核出した腸間膜の腫瘤の割面は白色充実性であった（図3）．

空腸潰瘍穿孔のルーペ像：固有筋層と連続性を有する限局性腫瘍があり，表面に潰瘍を認め，中心部で穿孔していた（図4）．

組織像：腫瘍細胞胞体は大きく，紡錘形から卵形で，明瞭な核小体を有し，び慢性に増殖していた．核分裂像も多くみられ，悪性と考えられた（図5）．類上皮様配列部分がみられるが，鍍銀染色で箱入り像もみられた（図6）．胞体内にはPAS陽性顆粒・粘液・脂肪は認めなかった．

以上より腫瘍は組織学的に悪性の平滑筋芽細胞腫と診断された．腸間膜の腫瘤も同じ組織像で，転移巣であった．

術後経過：気管支喘息を併発し，心・肺・肝・腎不全などの多臓器不全に陥り，術後46日目死亡した．

III. 考　察

Stout[1]が1962年に特異な形態を示す胃の平滑筋性腫瘍に対して平滑筋芽細胞腫と名付けて以来，同様の報告例が増えてきたが[3)4)]，小腸原発の平滑筋芽細胞腫は比較的まれな疾患で，Heら[5]は消化管の平滑筋性腫瘍160例を集計し，平滑筋芽細胞腫は2例のみであったと報告している．佐藤ら[2]による1987年の本邦集計でも14例の報告があるにすぎない．その年齢分布は40—70歳に好発し，男性に多い傾向がみられる．

本症の発育形式は粘膜下腫瘍として管内に突出する内隆起型，漿膜面から管外に向かって発育する外隆起型，またその混合型に分類され，諸家の報告[6)7)]では圧倒的に外隆起型が多く，80%以上を占めている．腫瘤

図4　ルーペ像．壁内に限局する腫瘍．表面に潰瘍形成があり，中心部で穿孔．

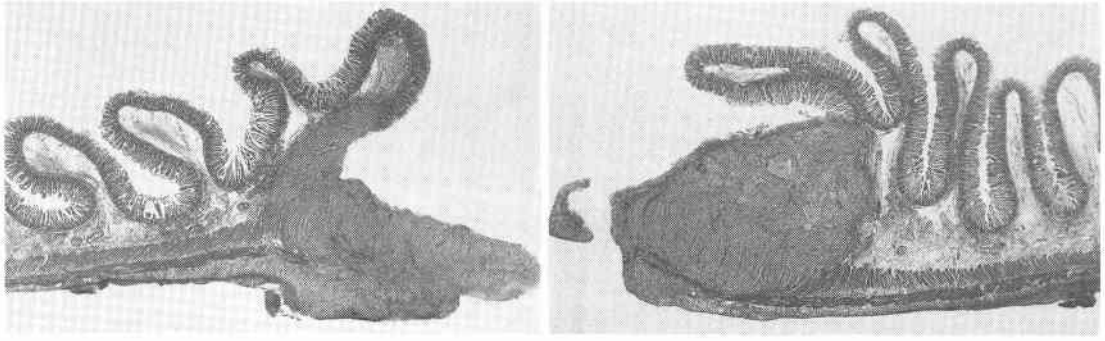

図5　組織像(H-E, ×200). 大型の腫瘍細胞がびまん性に増殖. 核分裂像も多くみられる.

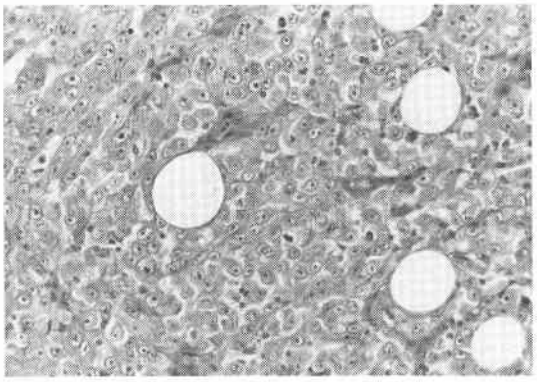

図6　組織像（鍍銀染色, ×100). 箱入り像をみる.

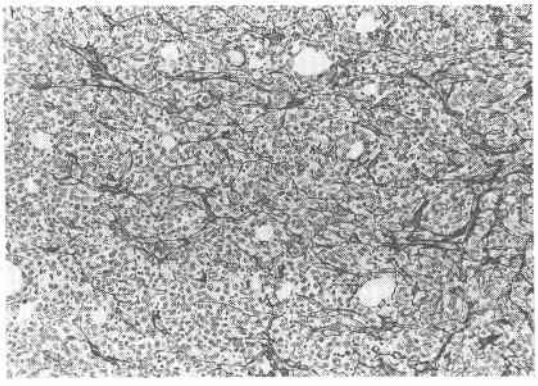

の大きさは2cm大から児頭大まで様々[8)9)]であるが, おおむね5cm～10cm程度のものが多い. 10cmを越える腫瘤は変性し, 中心部に嚢胞・出血・壊死などをおこしやすい傾向にあるとLavinら[6)]は述べている.

初発症状は腹痛・腹部膨満感・腹部腫瘤により形成された潰瘍からの消化管出血などが大半を占め[6)9)], 穿孔による腹膜炎で発症した報告[2)]は12.5×9.0×8.0cmの壁外性腫瘤の一部が壊死をおこした1例にすぎない. 自験例は明かな腫瘤を形成することなく, 穿孔し, 汎発性腹膜炎で発症した. このような発育形式は従来の報告にはみられなかった.

小腸平滑筋芽細胞腫の予後は胃原発例に比較すると悪く, Lavinら[6)]は5例中4例(80%), 佐藤ら[2)]は14例中8例（57%）が悪性像を呈し, 肝転移, 所属リンパ節転移, 腹腔内播種などの悪性の経過をとる症例が多かったと述べている. 自験例でも腫瘍は壁内にとどまっていたにも関わらず, 腸間膜表面に播種性の転移巣があった.

Stout[1)], Lavinら[6)]などは生物学的悪性度の判定基準としてmitotic rateをあげ, 強拡大視野に1個以上の核分裂像がみられるものは予後不良のサインとしている. 自験例でも核分裂像が多くみられ, 臨床的悪性度に一致した. しかし腫瘍細胞の核分裂像がみられなかったにも関わらず臨床的に悪性の経過をとった例もあり, 核分裂像は必ずしも臨床的悪性度と一致しなかったとする報告[2)9)]もみられる.

本症に対する治療について, Gunstら[10)]は外科的切除が最良であると述べ, またHeら[5)]も唯一治癒の望みは外科的切除であるとし, たとえ非治癒切除であっても一時的な軽快が得られ, 外科的切除は有意であるとしている. Millerら[11)]は不完全切除に終わった胃原発の平滑筋芽細胞腫に対し放射線療法を行い, 33年後に再発した症例を報告している. また再発例に対して化学療法が有効であったという報告もみられない. したがって, 本症に対しては外科的切除が第一であり, 転移巣があれば可能である限り切除するのが望ましい. さらに初回手術時に完全に切除できても, 病理学的悪性度に関わりなく転移・再発するので十分な経過観察を行い, 早期に転移巣を発見し, 切除可能域にあれば積極的に切除することが重要である.

IV. 結　語

明かな腫瘤を形成することなく穿孔し, 汎発性腹膜炎で発症した空腸平滑筋芽細胞腫の1例を報告した.

文　献

1) Stout AP: Bizzare smooth muscle tumors of the stomach. Cancer 15: 400—409, 1962
2) 佐藤久芳, 野水　整, 二瓶光博ほか：消化管平滑筋芽細胞腫の2症例—本邦218例の検討—. 日臨外医会誌　48: 2036—2040, 1987
3) Appelmann HD, Hetwig EG: Gastric epitheloid leiomyosarcoma (leiomyoblastoma). Cancer 38: 708—728, 1976
4) 小野隆男, 篠村達雅, 天野一之ほか：胃平滑筋芽細胞腫の1例—本邦報告143例の検討—. 日臨外医会誌　46: 379—389, 1985
5) He LJ, Wang BS, Chen CC: Smooth muscle tumurs of the digestive tract Report of 160 cases. Br J Surg 75: 184—186, 1988
6) Lavin P, Hajdu SI, Foote FW Jr: Gastric and extragastric leiomyoblastomas Clinicopathologic study of 44 cases. Cancer 29: 305—311, 1972
7) 山川良一, 城所佑吉, 上所　洋ほか：十二指腸原発平滑筋芽細胞腫の1例—本邦報告14例の臨床的検

討一．山梨医　10：267—271，1985
8）浜崎美景：小腸の悪性Leiomyoblastomaの1例．臨病理　23：623—624，1975
9）久保利夫：小腸の変形平滑筋芽細胞腫（Bizzare Leiomyoblastoma）の1例．癌の臨　13：1133—1135，1967
10）Miller KA, Rubnitz ME, Roth SI: Late recurrence (33 years) of a gastric epitheloid stromal tumor (leiomyoblastoma) with a malignant potential. Arch Pathol Lab Med 112：86—90, 1988
11）Gunst MA, Bogen M, Muller W: Leiomyoblastoma of the stomach. Helv Chir Acta 52：241—244，1985