日消外会誌　22（7）：1919～1921，1989年

Sclerodermatomyositisに併発した腸管嚢腫様気腫の1例

順天堂大学第1外科
清水　忠典　　渡部　洋三　　白沢光太郎
松本　文夫　　榊原　　宣

A CASE OF PNEUMATOSIS CYSTOIDES INTESTINALIS ASSOCIATED WITH SCLERODERMATOMYOSITIS

Tadanori SHIMIZU, Yozo WATANABE, Koutaro SHIRASAWA, Fumio MATSUMOTO and Noburu SAKAKIBARA
1st Department of Surgery, Juntendo University School of Medicine

索引用語：腸管嚢腫様気腫，sclerodermatomyositis

I. はじめに

わが国で，1901年三輪[1]の報告にはじまる腸管嚢腫様気腫（pneumatosis cystoides intestinalis）は，消化管内に含気性小嚢胞が集族して発生する疾患で，日常遭遇することの少ない疾患である．Progressive systemic sclerosis（PSS）とpolymyositis（PM）の重複したsclerodermatomyositisに腸管嚢腫様気腫を併発したきわめてまれな1症例を経験したので若干の文献的考察を加えて報告する．

II. 症　例

症例：43歳，女性．

主訴：腹部膨満感．

既往歴：6歳時，腎疾患（詳細不明）．22歳時，急性虫垂炎で虫垂切除術施行．

家族歴：特記すべきことなし，

現病歴：昭和58年9月ころよりRaynaud現象が出現し，昭和61年4月，上肢近位筋脱力感，前胸部皮膚の光沢，色素沈着がみられるようになった．その臨床像，血清学的検査所見および筋生検などの検査結果により，PSSとPMのoverlap syndrome（sclerodermatomyositis）と診断された．プレドニンの大量投与により，筋力および検査所見の改善を認め，その後，寛解状態を維持していたが，昭和61年12月ころより便秘，食欲不振，全身倦怠感，膨部膨満感が出現しはじめた．昭和62年3月12日，腹部膨満感の増強と上腹部痛が出現したため某病院に緊急入院し，翌日当科に転送されてきた．

入院時現症：身長167cm，体重53kg，体温36.5℃，血圧114/70mmHg，脈拍72/min（不整），眼瞼結膜に貧血を認めず，眼球強膜に黄疸を認めなかった．皮膚所見はRaynaud現象，Heliotrope発疹など認められなかった．腹部所見は腹部膨満が著明で，上腹部に圧痛を認めるも筋性防御など腹膜刺激症状は認められず，腹水も認められなかった．

入院時検査所見：軽度の白血球増多，貧血，また，LDHの高値を認めるのみで，r-globrin，抗核抗体など免疫異常は認められなかった（表1）．

胸部X線像：右横隔膜下に遊離ガス像を認めた（図1）．

腹部X線像：小腸は拡張し，麻痺性イレウスの像を呈していた（図2）．

表1　入院時検査所見

血液検査		生化学検査所見	
WBC	9000/mm³	GOT	24 IU/ℓ
RBC	3.62×10⁶/mm³	GPT	13 IU/ℓ
Hb	9.2 g/dℓ	LDH	627 IU/ℓ
Ht	28.7 %	LAP	148 G-RU
Plate	396×10³/mm³	γ-GTP	14 U/ℓ
		CHE	483 IU/ℓ
ESR	2 mm/hr	T-Bil	0.2 mg/dℓ
		D-Bil	0.1 mg/dℓ
血清検査		BUN	6 mg/dℓ
CRP	(−)	Creat.	0.7 mg/dℓ
C_3定量	56 mg/dℓ	T.P.	5.4 g/dℓ
C_3定量	27 mg/dℓ	Alb.	55.5%
補体価	41.2	α_1-glob.	5.4%
抗核抗体	(−)	α_2-glob.	12.6%
LE test	(−)	β-glob.	11.1%
RA test	(−)	γ-glob.	14.4%

＜1989年2月15日受理＞別刷請求先：清水　忠典
〒113　文京区本郷3－1－3　順天堂大学医学部第1外科

図1　胸部X線像．右横隔膜下（矢印）に遊離ガス像を認める．

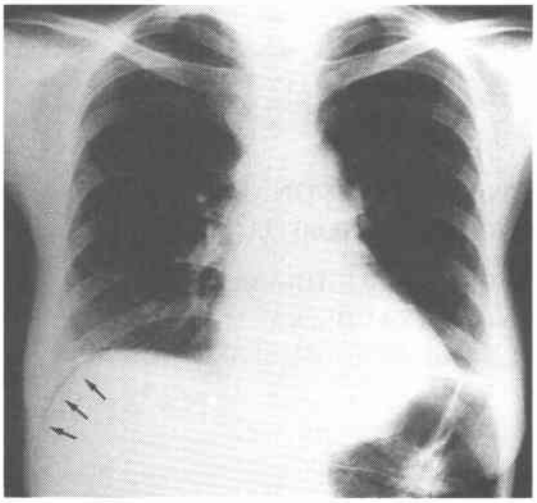

図2　腹部X線像．小腸が拡張し，麻痺性イレウスの像を呈している．また腸管の外側辺縁に沿って数珠状の透亮像を認める．

診断：消化管穿孔による汎発性腹膜炎と診断し緊急開腹術を施行した．

開腹所見：消化管穿孔はみられず，腹腔内に膿の貯留も認められなかった．しかし，小腸壁は紙のように薄く，全小腸壁と小腸間膜に嚢腫様気腫を認め，一部嚢腫の破裂した所見を呈していた（図3）．以上より単開腹に止どめ手術を終了した．

図3　術中写真．拡張した小壁と小腸間膜に嚢腫様気腫を認める．

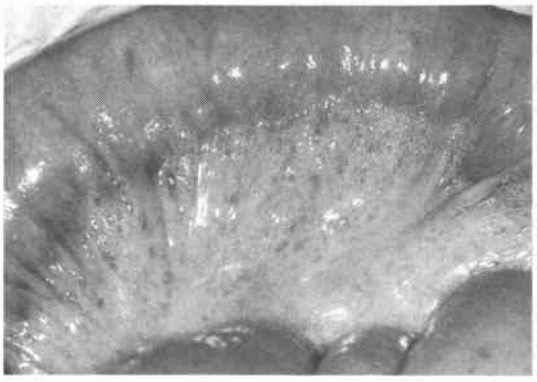

術後経過：術後，中心静脈栄養管理下に，9日間の酸素吸入，胃管を留置し，絶飲食，ビタミン剤投与により腹満感，腹腔内遊離ガス像，腸管の拡張の消失を見た．10日目より経口摂取を開始，経過は良好であった．術後上部消化管造影，注腸造影で異常所見はみられなかったが，bariumの排泄時間の延長が認められた．小腸造影では空腸のヒダがやや腫大し，小腸通過時間の延長がみられた．術後21日目軽快退院した．なお，この間プレドニンの投与が続けられた．

III. 考　察

腸管嚢腫様気腫は1899年にHahn[2]が臨床で手術例を報告している．本邦においては三輪[1]が第1例を報告して以来，現在まで約250例が報告されている．

成因については①新生物説，②細菌性成因説，③栄養化学説，④機械的発生説などの諸説[3]があるが，今日，機械的発生説が最も支持されており，自験例も，3か月前より便秘があり，腸管内圧が亢進し，機械的に発生したものと考えられる．一般に本症の多くは，潰瘍性病変による幽門狭窄や他の消化管病変による腸管狭窄を伴っており，この狭窄のため腸管内圧が亢進し，胃腸管内のガスがリンパ管へ侵入し，粘膜あるいは漿膜下に嚢腫を形成し，また，嚢腫が特発的に腹腔内へ破裂することにより気腹を生じると説明されている[4]．自験例は便秘による腸管内圧の亢進で本症が発症したものと推定されるが，原疾患である膠原病が便秘の引き金となっている可能性が大きい．事実，本症と膠原病との併存の報告がみられる．表2に調べえた本邦における膠原病に合併した腸管嚢腫様気腫をあげた[4)~10)]．8例中7例はPSSに合併していた．年齢は32—64歳，平均44.9歳で，すべて女性であった．また，

表2　本邦における膠原病に併発した腸管嚢腫様気腫の報告例

No.	報告者		診断	年齢	性別	期間	消化器病変	手術	予後
1	安藤ら[5]	1973	PSS	41	女性	4年	+	+	生
2	片田ら[6]	1978	PSS	45	〃	3年	+	−	生
3	富田ら[7]	1978	PSS	50	〃			+	死
4	阿知波ら[8]	1978	PSS	60	〃			+	死
5	塙ら[9]	1982	PM	46	〃	1年	+	−	生
6	高畑ら[10]	1983	PSS+SLE	32	〃			+	死
7	松本ら[4]	1983	PSS+PM	42	〃		+	−	生
8	自験例	1987	PSS+PM	43	〃	1年	+	+	生

消化管病変について記載のあった4例はすべて食道，十二指腸の拡張および蠕動運動の低下を伴っていた．自験例の術後の小腸造影でも空腸のヒダがやや腫大し小腸通過時間の延長がみられた．したがって，膠原病と本症との関連についてみると，腸管運動低下に伴う慢性便秘によって，腸管内圧が亢進したものと考えられる．

発生部位としては，小腸，特に回腸の報告が多く，胃，結腸には比較的少ない．また，組織学的には漿膜下に多く，粘膜下がこれに次ぎ，筋層内はまれである[11]．

本症は気腹，イレウスなどの症状が前面にでて，消化管穿孔と診断され開腹手術時に確診されることが多い．自験例も腹膜刺激症状は認められなかったが，長期間ステロイドの内服をしていることから，消化管穿孔による汎発性腹膜炎の疑いで開腹し，本症と診断された．術前の腹部X線像を見直すと腸管の外側辺縁に沿って数珠状の透亮像が認められた．これは本症に特徴的な所見であるといわれている．また，自験例ではみられなかったが，腸管が肝と横隔膜下の間に陥入するChilaiditi症候群を伴う例も報告されている[4)6)]．

本症の治療は合併症の治療を第一とするが，閉塞症状を伴わない場合には特に外科的処置を必要としない[5]．Forgacsら[12]は，本症の原因は嚢腫と静脈との圧勾配によると推測し，高濃度（75%）の酸素を持続吸入させることで静脈側の圧を下降させ，嚢腫を消失させることに成功した．以後保存的療法は酸素療法が主流となり，自験例でも9日間の酸素療法が行われ効果があった．最近では間欠吸入でも有効といわれている．またビタミン（D，B_{12}，K）剤，カルシウム剤，鉄剤の十分な投与も必要とされている[13]．しかし，最も重要なことは，腸管内圧を下げることであると考えられる．自験例では消化管内圧を減ずるため，胃管を留置した．

本症の予後は，合併症に左右されることが多く，その成因を除去することで嚢腫は自然消失し，予後は比較的良好とされている．しかし，本邦の膠原病合併例では3例死亡しており予後不良である．死亡した3例はすべて手術施行例で，死因は原疾患悪化のための吸収不全とされている．

IV．おわりに

Sclerodermatomyositisの経過中，著明な腹部膨満と気腹を呈した女性に緊急開腹術を行い，腸管嚢腫様気腫と確診し，治癒せしめえた症例を経験したので若干の文献的考察を加え報告した．

文　献

1) Miwa Y: Über einen Fall von Pneumatosis cystoides intestinorum hominis nach Prof. Dr. E. Hahn. Zentralbl Chir 16：427—428, 1901
2) Hahn E: Über Pneumatosis cystoides inteatinorum hominis und einen durch Laparotomie behandelten Fall. Dtsch Med Wochensch 25：657—660, 1899
3) 八尾恒良：腸管嚢腫様気腫．国府達郎，土屋雅春，和田攻ほか編．新内科学大系，18-B．中山書店，東京，1979，p259—269
4) 松本孝朗，山下俊一，松永真由美ほか：腸管嚢腫様気腫を併発した進行性全身性硬化症（PSS）と多発性筋炎（PM）のOverlap症候群の1例．九州リウマチ　3：144—148，1984
5) 安藤　博，渡辺典文，吉沢良平ほか：硬皮症に合併した腸管嚢腫様気腫の1例について．外科診療　15：105—110，1973
6) 片岡和博，内田純一，石原健二ほか：腸管嚢腫様気腫，気腹，Chilaiditi症候群を伴った強皮症の1例．臨放線　23：1409—1413，1978
7) 富田重照，河田康一，柿崎義明ほか：強皮症に合併した腸管のう腫様気腫の1例．日消病会誌　75：1415—1416，1978
8) 阿知波康二，鎌倉史郎，田中和子ほか：腸管嚢腫様気腫の3例．日消病会誌　75：1512，1978
9) 塙　充弘，戸田治雄，小林　裕ほか：多発性筋炎に合併した間質性肺炎，偽性腸管閉塞症および腸管嚢腫様気腫の1例．胃と腸　17：1021—1027，1982
10) 高畑裕司，松本三千夫，高田正信ほか：Overlap syndromeに合併したpneumatosis cystoides intestinalisの1症例．日内会誌　72：673，1983
11) 斎藤和好，奥野　豊，中村　朗ほか：腸管嚢腫状気腫の5例—本邦報告例の統計的観察—．外科診療　17：1491—1495，1968
12) Forgacs P, Wright PH, Wyatt AP: Treatment of intestinal gas cysts by oxygen breathing. Lancet i：579—582，1973
13) Manten HD, Harary AM: Chronic idiopathic intestinal pseudo-obstruction. Edited by Bocks HL. Gastroenterology. vol 3. Third edition. Saunders, Philadelphia, 1985, p2081—2092