日消外会誌　22（7）：1922～1925，1989年

上行結腸に発生した神経鞘腫の1例

島根医科大学第2外科
穂積　高弘　　白石　守男　　下川　敏弘　　中村　輝久

A CASE REPORT OF NEURILEMOMA OF THE ASCENDING COLON

Takahiro HOZUMI, Morio SHIRAISHI, Toshihiro SHIMOKAWA and Teruhisa NAKAMURA
Second Department of Surgery, Shimane Medical University

索引用語：結腸粘膜下腫瘍，神経鞘腫

はじめに

消化管に発生する神経鞘腫は比較的まれであるが，なかでも大腸に発生する神経鞘腫はきわめて少ない[1]．われわれは上行結腸に発生した神経鞘腫の1例を経験したので，若干の文献的考察を加えて報告する．

症　例

患者：65歳，女性．

主訴：右側腹部痛．

家族歴：特記すべきことなし．

既往歴：昭和58年，左胸腹部帯状疱疹．

現病歴：昭和62年4月ころ，右側腹部の鈍痛と便秘が出現，次第に増強したので，同63年4月近医に受診した．便潜血反応陽性のため，注腸造影，大腸内視鏡検査が施行され，上行結腸の粘膜下腫瘍と診断された．手術目的にて4月27日当科入院となった．

入院時理学的所見：体格栄養中等度，体表に腫瘤や色素沈着などは認められなかった．胸部に異常なく，腹部は平坦柔軟で腫瘤を触知せず圧痛などの異常所見もなかった．

入院時一般検査所見：便潜血陰性，carcinoembryonic antigen（CEA）値．α-Fetoprotein（AFP）値は正常で，血液，尿，生化学検査でも異常はなかった．

腹部単純写真：異常を認めず．

注腸検査所見：盲腸に近い上行結腸に3.5×4.0cm表面平滑な山田III型の腫瘤陰影を認めた．境界明瞭で，周囲粘膜の性状も正常であった（図1）．

大腸内視鏡検査所見：上行結腸に内腔に突出する広基性の腫瘤を認めた．表面は正常粘膜に覆われ辺縁は明瞭で，潰瘍性病変は伴わなかった（図2）．

図1　注腸検査．上行結腸に，表面平滑で境界明瞭な山田III型の腫瘤状陰影を認める．

腹部超音波検査所見：右下腹部に3.0×2.8×2.3cmの辺縁平滑，境界明瞭な腫瘤が認められた．内部は低エコーで均一，後方音響陰影と外側音響陰影を伴っていた（図3）．

手術所見：下腹部正中切開にて開腹したところ，Bauhin弁に近接した上行結腸後壁に直径3cmの腫瘤を認め，上行結腸切除（回盲部を含む）を施行した．他の腹部臓器には異常はなかった．

＜1989年2月15日受理＞別刷請求先：穂積　高弘
〒693　出雲市塩冶町89－1　島根医科大学第2外科

図2　大腸内視鏡検査．上行結腸に，結腸内腔に突出する広基性の腫瘤を認める．表面は正常粘膜に覆われ潰瘍性病変を伴っていない．境界は明瞭で，周囲粘膜も正常である．

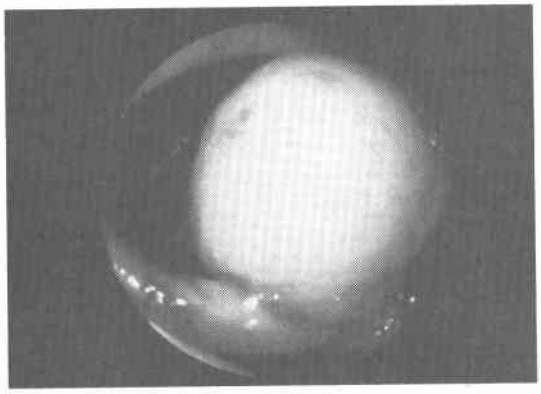

図3　腹部超音波検査．右下腹部に，3.0×2.8×2.3cmの境界明瞭な腫瘤を認める．腫瘤の辺縁は明瞭で，内部は低エコーで均一，後方音響陰影と外側音響陰影を伴っている．

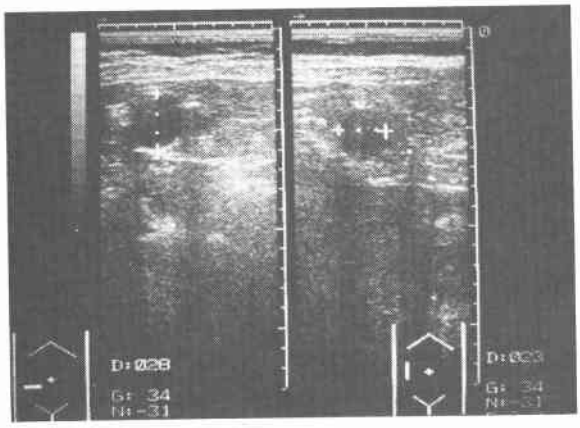

切除標本所見：Bauhin弁に接した上行結腸粘膜下に直径3.0cm球状の腫瘤があり，辺縁明瞭で表面は正常粘膜に覆われ(**図4**)，割面は黄白色充実性で弾性軟であった（**図5**）．

病理組織学的所見：紡錘状核と線維性の細胞質をもった腫瘍細胞が束状に錯走し増殖しているのがみられ，小円形細胞よりなるAntoni-B型像の混在は少なかったので，神経鞘腫Antoni-A型と診断した(**図6**)．なお細胞密度は高いが核分裂像はないため悪性所見はないと判定した．つぎに酵素抗体法（PAP法）によってs-100蛋白の陽性像がみられた．

図4　切除標本．上行結腸粘膜下に直径3.0cm球状の腫瘤を認める．

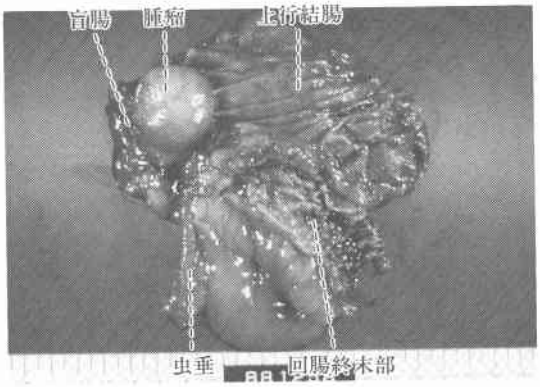

図5　切除標本割面像．腫瘤は黄白色充実性で弾性軟である．

図6　病理組織標本．紡錘状核と線維性の細胞質をもった腫瘍細胞が，束状に錯走し増殖してみられる．(H.E.×100)



考　察

神経鞘腫(neurilemoma)はSchwann細胞由来の良性腫瘍であり，1910年のVerocay[2]の記載以来数多く報告されている．好発部位は，頭頸部，体幹，四肢の軟部組織であり，1例は有痛性の回盲部腫瘤が触知されて術前には回盲部癌と診断されている．虫垂発生の2例は，右下腹部の圧痛があり，急性虫垂炎の診断で手術されている．われわれの症例は腹痛を訴えたが，理学的所見上は異常を認めず，注腸透視，大腸内視鏡検査で上行結腸の粘膜下腫瘍と診断された．

神経鞘腫は組織学的にはAntoni A型とB型の2つの形態に区別されている．A型細胞では，卵円形核を持つ紡錘型細胞が密に存在し，束を作りながら直走ないし蛇行して渦巻状を呈したり不規則に交錯したりしている．核は長軸を平行に，同じく平行に並ぶ線維を隔て周期的に横隊を作って並び，柵状配列(palisading)と呼ばれている．また線維束の両極に核の横隊があって，球状の類臓器構造の現出する場合はVerocay体と呼ばれている．B型細胞では，細胞の分布がまばらで基質が浮腫状を呈し細網線維の輪郭が小嚢胞状にみえる．しかし基質に粘液多糖類は少ない．神後縦隔，後腹膜にもみられるが消化管には少なく，とりわけ大腸にはきわめてまれである．Stout[1]は消化管発生の神経鞘腫42例のうち，胃原発35例(83%)に対して小腸原発は5例(12%)であり，大腸原発はわずか2例(5%)にすぎないと報告している．わが国における大腸神経鞘腫の頻度は，われわれが調べた範囲では児玉(1940年)[3]の報告以来，自験例で21例目[4)~19)]である．うち分けは直腸14例，盲腸3例，虫垂2例，下行結腸1例である．

一般に神経鞘腫は緩徐に増大し，偶然または周囲組織の圧迫症状によって発見される．すなわち圧迫感，疼痛などであるが，発生部位によっても異なり，本腫瘍に特異的な症状はないといわれる[20]わが国の報告例でみると，直腸発生例での主症状は，排便困難，血便，腫瘤触知などであり，直腸癌の診断で手術された例も多い．盲腸発生の3例のうち，2例は術前および術後に腫重積と診断され，経鞘腫では個々の細胞はときに濃染性で異型的にみえることがあるが，核分裂はないかあってもきわめて少ないといわれている[21]．

われわれの症例は，典型的な核の柵状配列はなかったが，細胞，核の性状と走行形態によってA型と診断された．平滑筋腫との鑑別をときに困難なことがあるが，本症例では前述の所見の他に神経由来を示すS-100蛋白が染色されたこと，平滑筋由来を示すDesnin陽性像がなかったことによって平滑筋腫と鑑別された．

神経鞘腫は摘出後に再発することはきわめてまれであり，一般には悪性化することもないので治療は単純切除でよいとされている[21]．しかし，Sabchareonら[22]は，神経線維腫や神経肉腫との鑑別上，大きく切除すべきことを強調しており，悪性化の報告[23)24)]もあるので手術に当たってはこれらの点にも注意する必要がある．

おわりに

われわれは，右側腹部痛を主訴として来院した，まれな上行結腸の神経鞘腫の1例を経験したので若干の文献的考察を加えて報告した．

文　献

1) Stout AP: The peripheral manifestation of the specific nerve sheath tumor (neurilemoma). Am J Cancer 24: 751—796, 1935
2) Verocay J: Zur Kenntnin der "Neurofibrome". Beitr Pathol Anat Allg Pathol 48: 1—68, 1910
3) 児玉喜夫：直腸周囲を浸潤せるノイリノームの1例．北越医会誌　54: 274—275, 1940
4) 岡田日向，城　良二：虫垂に発生せる"ノイリノフィブローム"の1例．最新医　2: 395—398, 1947
5) 兼松武雄，小野正員：直腸に発生せるノイリノームの1例について．外科の領域　2: 60—63, 1954
6) 田中　実，中村善治郎，小西　勝：腸管ノイリノームについて．日消病会誌　2: 597—600, 1955
7) 早坂　滉，安保秀勝，高野教泰ほか：稀有なる部位に発生した神経鞘腫の1治験例．外科　21: 535—537, 1959
8) 前田克明，中尾量保，西　望ほか：直腸に発生した神経鞘腫の2例．日臨外医会誌　33: 657, 1972
9) 林　悦郎，緒方　淳，工藤正純ほか：直腸周囲に発生した巨大神経鞘腫の1治験例．日臨外医会誌　34: 319—320, 1973
10) 熊本吉一，小林　理，三橋　進ほか：直腸神経鞘腫の1例．外科　39: 533—535, 1977
11) 久保川潔，鍋谷欣市，花岡建夫ほか：直腸神経鞘腫の1治験例．日消病会誌　75: 126, 1978
12) 百井健二：直腸ノイリノームの1例．日外会誌　79: 334, 1978
13) 佐藤公望，畑井大二，芝田茂文ほか：腸重積を起こした盲腸神経鞘腫の1治験例．外科　40: 300—304, 1978
14) 関矢　偈，市井吉三郎，高橋博行ほか：消化管神経鞘腫の2治験例について．胃神経鞘腫及び下行結腸神経鞘腫の2症例．新潟医会誌　92: 705, 1978
15) 小林和夫，古屋儀郎：直腸神経鞘腫の1例．新潟医

会誌　94：197，1980
16）市原邦彦，吉富久吉，大場　清ほか：腸重積をきたした盲腸神経鞘腫の1例．外科　43：1481—1483，1981
17）谷口利尚，森　洋幸，磯野伸吾ほか：直腸神経鞘腫の1例．日臨外医会誌　43：1293，1982
18）田中啓之，千葉成宏，高村　達ほか：直腸神経鞘腫の1例．順天堂医　30：97，1984
19）福田重年，西山利弘，山下勝之：盲腸癌合併虫垂神経鞘腫の1例．日消外会誌　18：134—137，1985
20）Abel ME, Nehme Kingsley AE, Abcarian H：Anorectal neurilemoma. Dis Colon Rectum 28：960—961，1985
21）石川栄世，牛島　宥，遠城寺宗知 編：外科病理学．文光堂，東京，1984，p1055—1056
22）Sabchareon V, Bacon HE, Gennaro AR：Neurilemoma of the rectum and perirectal area. report of a case. Dis Colon Rectum 11：356—358，1968
23）Bodner E, de los Santos EV：The malignant degeneration of a rectal neurinoma. Philippine Surg Spec 20：125—141，1965
24）西田　修，佐野文男，佐藤直樹ほか：巨大な肝転移をともなった直腸 Malignant Neurinoma の1例．日本大腸肛門病会誌　33：155，1980