日消外会誌　22（7）：1926～1929，1989年

横行結腸平滑筋腫の1例

佐賀医科大学外科
佐藤　裕　成富　元*　中城　博見
片野　光男　山本　裕士　久次　武晴

A CASE OF LEIOMYOMA OF THE TRANSUERSE COLON

Hiroshi SATOH, Gen NARITOMI, Hiromi NAKASHIRO, Mitsuo KATANO, Hiroshi YAMAMOTO and Takeharu HISATSUGU
Department of Surgery, Saga Medical School
(*Department of Surgery I, Faculty of Medicine, Kyusyu University)

索引用語：大腸粘膜下腫瘍，横行結腸平滑筋腫

緒　言

胃や小腸に比べて結腸に発生する平滑筋腫はまれである．最近われわれは管内外型（dumb-bell type）の発育を呈した横行結腸平滑筋腫を経験したので，本邦報告を集計するとともに若干の文献的考察を加えて報告する．

症　例

患者：63歳，女性．

主訴：便秘．

家族歴：特記すべきことなし．

既往歴：28歳時，虫垂切除術を受けた．

現病歴：昭和63年3月初旬頃より便秘傾向が強くなった．3月23日近医を受診し注腸造影を受け，横行結腸に隆起性病変を指摘され，3月31日当院を受診した．諸検査の結果，横行結腸の粘膜下腫瘍と診断され，同年4月28日当科へ入院となった．

入院時現症：やや肥満体で栄養は良好．貧血，黄疸は認めず．胸部に異常所見なく，腹部では右下腹部に手術瘢痕を認めるのみで，圧痛なく，腫瘤・抵抗は触知せず．

入院時臨床検査成績：末梢血では貧血なく，肝機能，腎機能ともに異常なく，便潜血反応も陰性であった．

注腸造影検査では横行結腸の肝弯曲部寄りに約3cm大の半球状で境界明瞭な腫瘤陰影を認めた（図1）．大腸内視鏡検査では同部に半球状の腫瘤を認め，表面は周囲と同様の粘膜でおおわれており，出血，びらん，潰瘍はなかった．生検鉗子で圧する硬く感じられた（図2）．以上の所見から粘膜下腫瘍と診断し，昭和63年5月16日開腹し，腫瘤部を含めた横行結腸部分切除術を施行した．切除標本にて2.5cm大の山田III型の，表面を正常粘膜で被覆された，弾性硬の腫瘤を認めた．この腫瘤は腸管壁の漿膜側にも発育しており，管内外型（dumb-bell type）の発育を呈していた（図3）．割面は均一で出血，壊死の所見は認めなかった（図4）．病理組織学的には，腫瘤は腸管壁の固有筋層から生じた

図1　注腸造影所見．横行結腸に表面平滑な山田III型の腫瘍陰影が認められる．近接した上行結腸に壁外性の圧排像も認められる．

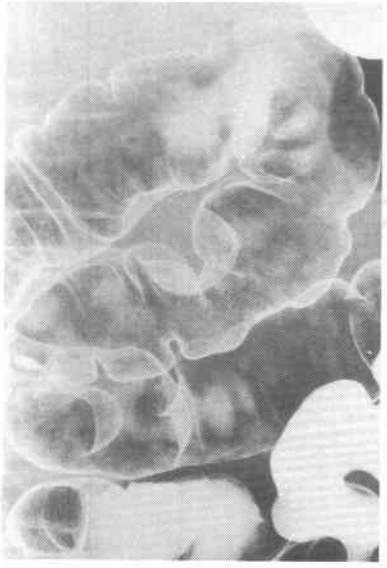

＜1989年3月8日受理＞別刷請求先：佐藤　裕
〒840-02　佐賀市鍋島町大字鍋島三本杉　佐賀医科大学外科

図2　大腸内視鏡所見．半球状に横行結腸内腔に突出した腫瘤が認められ，その表面は周囲と同じ粘膜でおおわれている．

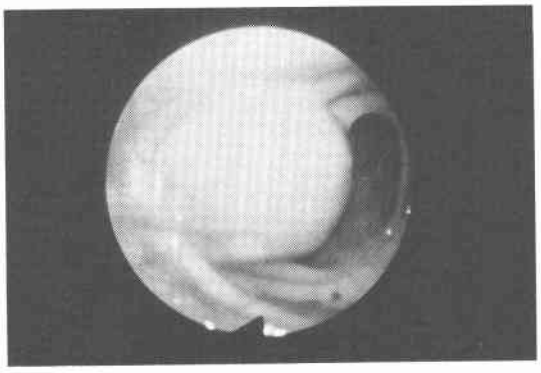

粘膜下腫瘍であり(**図5**)，紡錘形細胞が正常粘膜下に束状に交錯して配列しており(**図6**)，強拡大にてその紡錘形細胞に核分裂像は認められない（**図6**）ことから，良性の平滑筋腫と診断された．

術後経過良好で術後20日目に軽快退院となった．

考　察

消化管に発生する筋原性腫瘍は胃・小腸といった上部消化管に多く，下部消化管には少ない[1)~3)]．平滑筋腫は下部消化管では直腸に比較的多いようである[4)5)]が，結腸においては比較的まれ[6)7)]であり，著者らが1987年末までに検索しえたかぎりでは，自験例を含めて42例であった．著者らは腫瘍の発育形式が診断と治療に重要と考え，発育形式の記載のある39例（40腫瘍）について集計し，考察を加えた(**表1**)．ちなみに結腸平滑

図3　切除標本肉眼所見，(左：粘膜側，右：漿膜側)腸管壁から両方向へ発育した管内外型 dumb-bell type の腫瘤である．

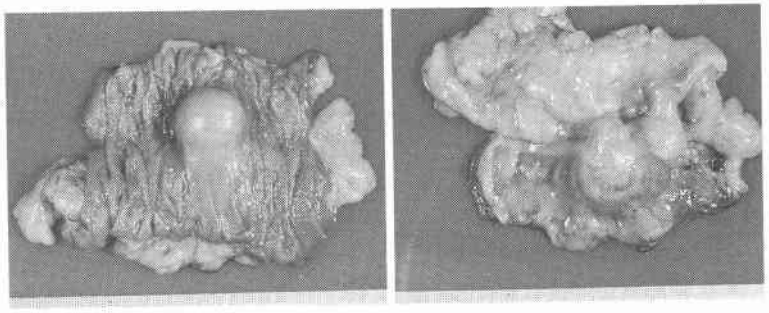

図4　腫瘤割面像．内部は均一であり，出血，壊死の所見は認めない．

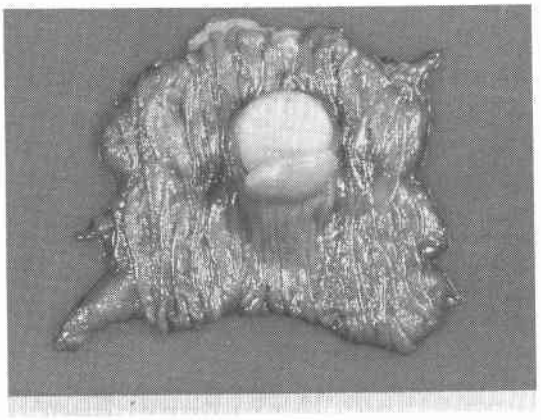

図5　病理組織像(ルーペ像，HE染色)固有筋層より発生した腫瘤であり，粘膜下腫瘍の形態をとっている．

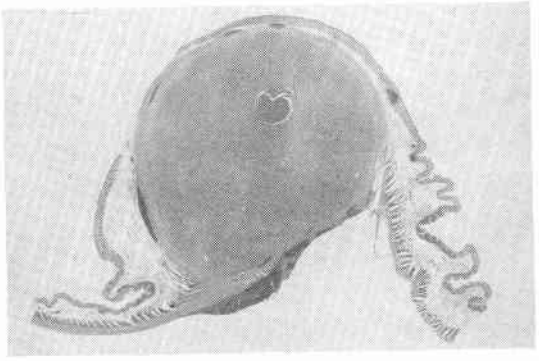

図6　病理組織所見（HE染色）．紡錘形細胞が渦巻状ないし唐草模様状に交錯して配列しており（6a，×120），核分裂像はほとんど認めない(6b，×480)，良性の平滑筋腫と病理診断された．

a

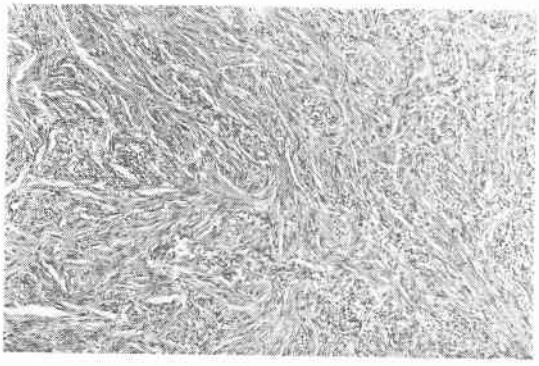

b

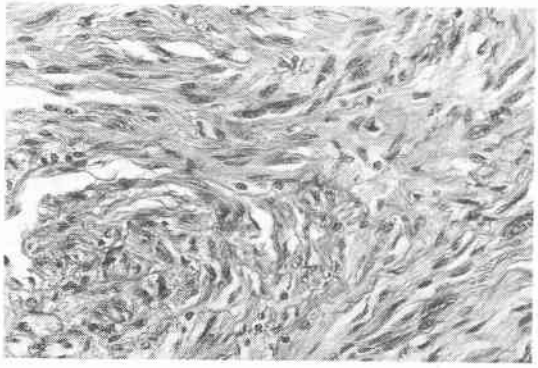

筋肉腫は1985年末までに43例[8)9)]が報告されている．直腸においては報告が多く，平滑筋腫が1985年までに77例[10)]，平滑筋肉腫が1987年までに95例[11)]が報告されている．

結腸平滑筋腫症例において，年齢は8歳から77歳にわたっており平均49.8歳であった．

性別は男性20例，女性19例とほぼ同様で，性差はなかった．

発生部位は横行結腸18腫瘍（45%）と最も多く，以下S状結腸10腫瘍（25%），上行結腸5腫瘍（12.5%），下行結腸5腫瘍（12.5%），盲腸2腫瘍（5%）の順であった．

発育形式をMacKenzieら[2)]の分類（管内型：intracolic type，管外型exocolic type，管内外型：dumb-bell type，絞扼型constrictive typeに従って分けると，管内型19例，管外型18例，管内外型2例，絞扼型1例であった．われわれの症例は，横行結腸に発生し，比較的小さいながらも管内外型の発育形式を示した，まれな症例といえよう．

表1　結腸平滑筋腫の本邦報告例―39例(40腫瘍)（発育形式の記載のあるもの）

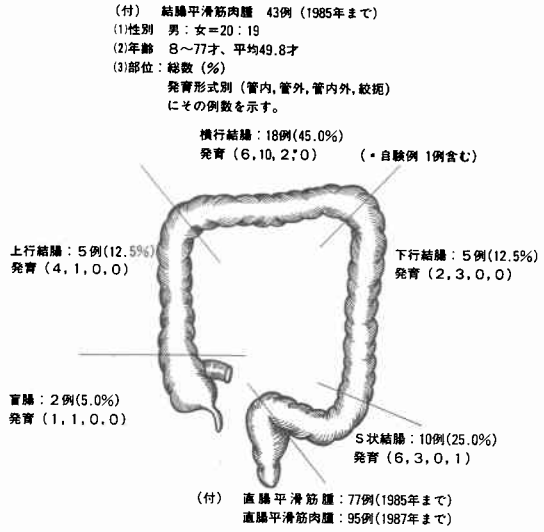

大きさは内視鏡的ポリペクトミーにて切除された0.4×0.4×0.3cm大のもの[12)]から，開腹手術にて切除された19×15×8cm大のもの[13)]まで報告されている．

症状はその腫瘍の発育形式と大きさに関係しており，管外型発育のものはかなり大きくなるまで無症状に経過することが多いために，腫部腫瘤として気づかれている．管内型のものは表面にびらんや潰瘍を生じることにより，下血や血便をきたして発症することが多いようである[7)]．

診断に関しては一般に，注腸造影上辺縁平滑な陰影欠損としてとらえて，いわゆる粘膜下腫瘍として診断される[14)]．しかしながら，その良・悪性の鑑別を含めた質的診断については生検によっても困難であり，苦慮する点である．管外発育型やある程度の大きさになった管内型などにおいては，CT検査におけるCT値を参考に，その性状に言及できる可能性はあるが，現状では限界があると言わざるをえない．大腸の粘膜下腫瘍中もっとも多いとされる脂肪腫では，その特有のCT値からCT検査が有用である[15)]といわれているが，粘膜下腫瘍の鑑別診断のためには，各種の画像診断所見をもとに，総合的に診断することが必要であろう．腫瘍の大きさも良・悪性の鑑別に際して重要である．島野ら[16)]や小野ら[8)]の報告では，結腸平滑筋肉腫のほとんどは5cm以上の大きさであり，5cmをこえた腫

瘤は悪性と考えて対処すべきであろう．

治療に関しては，術前に良・悪性の鑑別を含めた質的診断を下すことに限界がある以上，外科的に切除すべきと考える．ただし，比較的小さく，かつ管内性に有茎性ないし亜有茎性に発育したものでは，内視鏡的ポリペクトミーの対象となる[12)17)18)]．

消化管の筋原性腫瘍の良・悪性の鑑別点として，腫瘍細胞の核分裂像 mitotic figure の数があげられている[2)19)]．すなわち，一視野に2～3個以上の核分裂像を認めた場合は悪性と考え，4個以上認められた場合は肝転移の可能性が大きいと考えるべきとされている[19)]．

われわれの症例は管内外型の発育形式をとっていたため，外科的に切除し，術後の病理学検索から，核分裂像を認めないために良性の平滑筋腫と最終診断を下した．

文献的には，局所切除した直腸平滑筋腫が再発したり[20)]，肉腫化した症例[21)]が報告されており，幸いにして本邦では結腸平滑筋腫の悪性化再発の報告はないようであるが，内視鏡的に処置される症例も散見されるので，術後の follow-up に際して留意すべき点と考えている．

おわりに

結腸では比較的まれとされる横行結腸平滑筋腫の1例を報告するとともに，本邦報告例を集計し文献的考察を加えた．

文　献

1) Golden T, Stout AP: Smooth muscle tumors of the gastrointestinal tract and retroperitoneal tissues. Surg Gynecol Obstet 73：784—810, 1941
2) MacKenzie DN, McDonald JR, Waugh JM: Leiomyoma and leiomyosarcoma of the colon. Ann Surg 139：67—75, 1954
3) 小平　進，東泉東一：結腸・直腸の平滑筋腫瘍の3例及び本邦例の統計的観察．日本大腸肛門病会誌 26：12—20, 1973
4) 佐々木一晃，中山　豊，早坂　滉ほか：直腸平滑筋腫の1例および本邦集計76例の考察．日臨外医会誌 45：337—344, 1984
5) Kusminsky RE, Bailey W: Leiomyoma of the rectum and anal canal: Report of six cases and review of the literature. Dis Colon Rectum 20：580—599, 1977
6) 高田泰次，藤田士朗，都志見久令男ほか：消化管平滑筋腫瘍の手術症例5例の経験．日臨外医会誌 48：1121—1125, 1987
7) 西野幹夫，安田志郎，吉岡貞嘉ほか：横行結腸平滑筋腫の1例．日臨外医会誌 48：1131—1136, 1987
8) 小野監作，佐藤泰雄，大塚康吉ほか：盲腸平滑筋肉腫の1例，本邦結腸平滑筋肉腫の集計42例の検討．外科 46：205—210, 1984
9) 加納宣康，松原長樹，雑賀俊夫ほか：結腸に重複発生した平滑筋肉腫の1例．外科治療 53：582—585, 1985
10) 仲本光一，石山　暁，林　嘉繁ほか：直腸平滑筋腫の1治験例．日臨外医会誌 46：1683—1687, 1985
11) 舘野哲也，加藤貴史，川嶋　昭ほか：直腸平滑筋肉腫の1例—本邦報告例95例の検討．日臨外医会誌 48：689—695, 1987
12) 中村正樹，菊地直人，並木真生ほか：内視鏡的ポリペクトミーにて切除しえた赤色調を呈したS状結腸平滑筋腫の1例．消内視鏡の進歩 27：304—307, 1985
13) 伊藤健二，松本昭彦，出月康夫：腸平滑筋腫瘍について．外科診療 6：520—526, 1964
14) 八尾恒良，今村健三郎，飯田三雄ほか：消化管粘膜下腫瘍の診断—平滑筋腫瘍脂肪腫を中心に—．胃と腸 21：43—54, 1986
15) 橋爪泰夫，清水淳二，斎藤　裕ほか：術前CTスキャンにより診断しえた大腸脂肪腫の1治験例．外科 46：529—531, 1984
16) 島野吉裕，四宮洋一，苗加文男ほか：横行結腸平滑筋肉腫の1例．外科治療 47：369—374, 1982
17) 吉田竜介，光島　徹，大城宏之ほか：内視鏡的ポリペクトミーにて切除しえた横行結腸平滑筋腫の1例．消内視鏡の進歩 26：326—329, 1985
18) 長野真久，今岡友紀，木村清志ほか：ポリペクトミーで診断した大腸平滑筋腫の1例．日消内視鏡会誌 26：315, 1984
19) 佐野量造：胃疾患の臨床病理．医学書院，東京，1971, p277
20) 樋高克彦，大熊隆介，大谷　学ほか：直腸平滑筋腫の1例．日外会誌 77：1123, 1976
21) Neuman Z: Leiomyosarcoma of the rectum, developing from benign leiomyoma. Ann Surg 135：426—430, 1952