日消外会誌　22（7）：1930～1933，1989年

直腸尿道会陰瘻を合併したCrohn病の1例

東北大学第1外科（主任：松野正紀教授）
松尾　哲也　　佐々木　巌　　舟山　裕士
内藤　広郎　　神山　泰彦　　福島　浩平

A CASE REPORT OF CROHN'S DISEASE WITH RECTO-URETHRO-PERINEAL FISTULA

Tetsuya MATSUO, Iwao SASAKI, Yuji FUNAYAMA, Hiroo NAITO, Yasuhiko KAMIYAMA and Kohei FUKUSHIMA
First Department of Surgery, Tohoku University, School of Medicine

索引用語：Crohn病，直腸尿道会陰瘻，diverting ileostomy

I. はじめに

Crohn病における尿路系の合併症は，6～7％程度と比較的少ないが，直腸尿道瘻に限らず，尿路系の合併症は狭窄や尿路感染を引き起こすため，外科的治療を余儀なくされる場合が多い．さらに，その中で直腸尿道瘻の合併は0.3％程度とまれであり，欧米における報告はこれまでに9例を数えるにすぎない[1]．直腸尿道瘻の場合は，これまでの諸家の報告ではいずれの症例においても外科的治療は非常に困難であり，瘻孔切除，fecal diversionなどを含め根治までに数回の手術を繰り返している症例が少なくない[1)~3)]．

著者らも最近，小腸大腸型Crohn病で直腸尿道会陰瘻を合併した手術症例を経験したが，本邦における直腸尿道会陰瘻合併は文献上いまだ報告がなく，治療上大きな問題を含んでいるのでその治療経過および若干の考察を含め報告する．

II. 症　例

患者：24歳，男性．

主訴：嘔吐，食欲不振，倦怠感．

家族歴・既往歴：特記すべきことはない．

現病歴：昭和48年，11歳の時に嘔吐，食欲不振，および倦怠感を訴え近医を受診し，50年には他院にて潰瘍性大腸炎の診断で右半結腸切除術を施行された．その後，再燃による下痢等の症状があり内科への入退院を繰り返したが，昭和52年には小腸大腸型Crohn病の診断を受けサラゾピリンの投薬などを受けた．昭和54年より，水様性下痢および尿量の減少とともに会陰部からの尿の漏出がみられるようになり，直腸尿道瘻および尿道会陰瘻の形成が確認された．昭和57年になり，腸病変の狭窄による腹痛や腹部膨満感などの症状が出現したため内科入院し，絶食，中心静脈栄養などにより一時的に軽快したが，翌58年には同様の症状が再び出現した．注腸検査により，回腸末端および残存結腸に著明な狭窄変形と縦走潰瘍の形成が，また回腸・結腸吻合部に瘻孔形成が認められ，Crohn病の再燃と判断された（図1）．保存的療法にても改善がみられないため，手術適応として当科紹介入院となった．この時点では，直腸膨大部は拡張も比較的保たれ，また年齢的に若年者であることを考慮し，手術術式には自然肛門を温存して術後保存的治療を継続する方針のもとに，同年，回腸結腸切除兼回腸直腸吻合術を施行した．退院時には，直腸の萎縮・狭窄などの異常所見は認められなかった（図2）．その後，下痢症状は持続したが一時仕事に復帰していた．しかし，59年になり尿道狭窄による排尿困難が出現したため，泌尿器科に入院して膀胱瘻を造設した．その際直腸および尿道造影を行ったところ，残存直腸には萎縮・狭窄が著明で，また，尿道完全狭窄を伴う直腸尿道瘻，尿道会陰瘻が認められた（図3）．尿道形成術が必要と判断されたが，直腸病変が高度であるためまずdiverting ileostomyを施行する方針にて当科に再入院した（**表1**）．

入院時現症：

体格栄養：身長160cm，体重40kgと前回退院時にくらべ著明な変化はない．

便通：前回退院時は，10～12回/日の下痢であった

＜1989年2月15日受理＞別刷請求先：松尾　哲也
〒980　仙台市星陵町1－1　東北大学医学部第1外科

図1　右半結腸切除術後Crohn病再燃時の注腸造影写真．残存結腸に著しい萎縮と狭窄が認められ，また，回腸にcobblestone appearanceが認められる．また，吻合部に皮膚瘻がみられる．

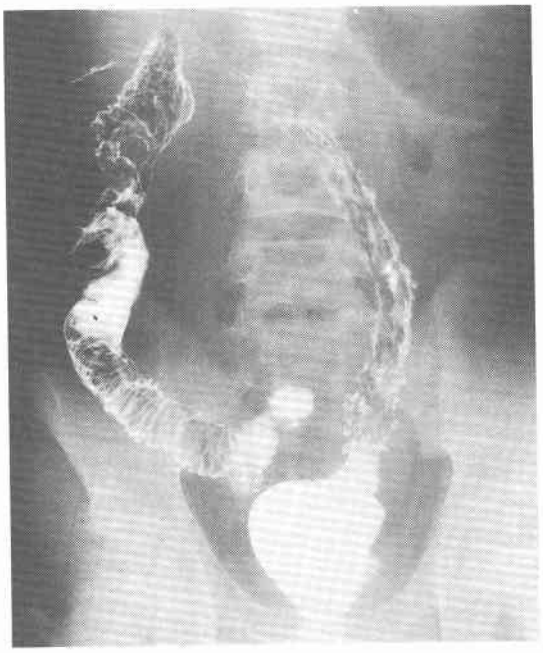

図2　残存結腸切除および回腸直腸吻合術後の注腸造影写真．直腸膨大部に変化は認められない．

図3　回腸直腸吻合術後一年時の注腸造影および尿道膀胱造影写真．直腸は著しい狭窄を示し直腸尿道瘻が認められる．

表1　臨床経過および手術

昭和48年（11歳）		嘔吐・食欲不振にて発症
昭和50年（13歳）	①	右半結腸切除術
昭和54年（17歳）		直腸尿道瘻形成
		尿道会陰瘻形成
昭和58年（21歳）	②	回腸部分切除
		および全結腸切除
		兼回腸直腸吻合術
昭和59年（22歳）		直腸狭窄
		および尿道狭窄出現
	③	膀胱瘻造設術
	④	回腸瘻造設術
昭和60年（23歳）	⑤	直腸切断術
昭和61年（24歳）	⑥	尿道会陰瘻切除
		兼尿道形成術

丸印：手術

が，現在15～16回/日と回数が増え，排便痛を伴っている．

局所所見：腹部に手術瘢痕および下腹部に膀胱瘻がある．しかし，腹部は平坦・軟で，腫瘤等も触知しない．また会陰部に瘻孔開口部があり，軽度の発赤，腫

脹が認められるが，尿の漏出はほとんどみられない．

検査所見：貧血，白血球増多は認めず，血沈は1時間値76mm，2時間値123mmと亢進していたが，CRP（－）であった．血清総蛋白は8.9g/dl（Alb. 4.0g/dl），GOT，GPTは正常範囲であるが，Al-P，LAPの軽度上昇が認められた．

治療方針および経過：直腸尿道及びその周囲組織の炎症が強いため，まず局所の安静をはかる目的で昭和59年9月diverting ileostomyを造設した．これにより，会陰部の炎症症状は幾分軽快はしたものの，直腸自体の病変および尿道狭窄はその後も進行し治癒傾向は全く認められなかった．したがって，直腸病変の除去が行われない限り，尿路合併症に対する治療は無効と判断し，翌60年1月，直腸切断術を施行した．

手術所見：直腸は萎縮が著明で壁は著しく肥厚し，周囲は瘢痕化が強く前方は尿道と癒着していた．尿道は外尿道口より約10cmの部位に狭窄を認め，約5cmの部位に瘻孔を認めた．

図4　切除直腸標本写真．直腸は萎縮し壁は肥厚している．また，直腸尿道瘻部は瘢痕化が著しい．（矢印）

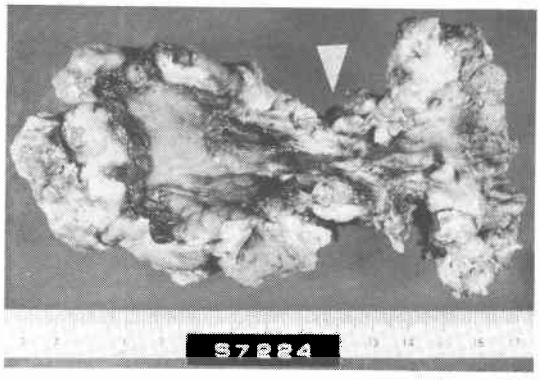

図5　尿道形成術後の尿道造影写真．尿道壁はやや不整であるが，尿道閉塞は改善している．

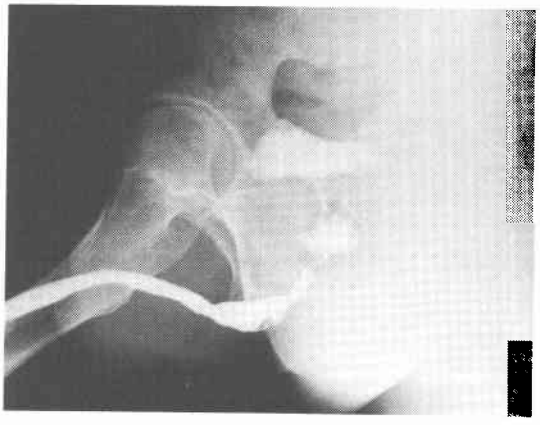

摘出標本所見：直腸は壁の肥厚・硬化が著しく，特に肛門部では強度の狭窄が認められた（図4）．

組織学的所見：類上皮性肉芽腫が散在し，所々に多核巨細胞をともなっている．

術後経過：直腸切断術後約1年経過し，尿道会陰瘻の炎症が消退したところで，尿道会陰瘻切除および尿道形成術を施行した（図5）．術後は自排尿も十分に行えるようになり退院した．その後1年を経過しているが腸病変は緩解状態で定期的に尿道ブジーを行い，社会復帰している．

III. 考　察

クローン病は近年，薬物療法の他にも完全静脈栄養法（TPN）および，経腸栄養法などの栄養療法が積極的に行われるようになり，内科的治療にて一時的に緩解状態がえられる症例の多いことが報告されている[4]．一方外科的治療については，本症に対する根治的な意義は少ないことが指摘されており，保存的治療中になんらかの合併症すなわち，狭窄，出血，穿孔，瘻孔形成などを生じた場合に対して適応となる[5)~7)]．

本症例では，若年であることから直腸肛門を温存するとともに病変をコントロールする目的で，当初diverting ileostomyを造設した．しかし，直腸病変は増悪し，瘻孔にも治癒傾向はみられなかったため，直腸切断術が施行された．

一般に，Crohn病において腸管皮膚瘻など瘻孔を形成した場合，TPN，ドレナージまたはileostomyなどで局所の改善がみられても，治療を中止すると再発することが多く，瘻孔切除を含めた根治的療法が必要である[8]．そして，腸膀胱瘻，直腸膣瘻など他臓器との瘻孔を形成し，腸管に病変がある場合は，病変腸管を含む瘻孔切除が必要であるとする報告が多い[9)~11)]．

欧米での直腸尿道会陰瘻合併の報告9例のうち5例を検討した[1)~3)]．その5例中，1例は直腸に病変を伴っておらず，膀胱瘻造設およびTPNにて軽快している．しかし，直腸病変を有した他の4例については，治癒したのは直腸切断術を施行した2例のみであり，直腸切断術を施行せず瘻孔切除やdiverting ileostomyを行なった2例は，その後，再燃し治癒をみていない[1]．

直腸尿道会陰瘻を生じた症例で，直腸切断術を施行せずに治癒しえたという報告は現在までに見られない．本症は特に若年者に多い良性疾患であることから一般には患者の年齢や社会復帰を考慮のうえ，治療方

針を決定することが必要である．このような立場から本症に対する外科治療を考えると，特に若年者の場合にはまずdiverting ileostomyにより，直腸病変の安静をはかり，瘻孔および直腸病変の軽快を待つというステップも考慮されてよいと思われる．そして，経過中，瘻孔に治癒傾向が見られず直腸病変の増悪が認められた場合には直腸切断術を考慮すべきと思われる．Crohn病患者は再燃のため数回の手術を余儀なくされる場合が多く見られるが，直腸尿道瘻合併例における手術術式の選択については今後さらに検討を要するものと思われる．

おわりに

直腸尿道会陰瘻を合併したクローン病の1例を報告し，若干の文献的考察を加えた．

文　献

1) Stamler JS, Bauer JJ, Janowitz HD et al: Rectourethroperineal fistula in Crohn's disease. Am J Gastroenterol 80：111—112, 1985
2) Alperstein G, Daum F, Aiges H et al: Urethroperineal-rectal fistula in Crohn's disease. J Pediatr Surg 18：311—313, 1983
3) Stein EJ, Banner MP, Pollack HM et al: Rectourethrocutaneous fistula in Crohn's disease. Urol Radiol 5：103—105, 1983
4) 石山泰二郎, 上原正樹, 飯田　昇ほか：内科的治療にて著明なX線的緩解傾向を呈したCrohn病の1例．臨免疫　17：933—939, 1985
5) 武藤徹一郎, 小西文雄, 沢田俊夫：Crohn病の手術適応と治療成績．日外会誌　86：1316—1318, 1985
6) 福島恒男, 川本　勝, 土屋周二：Crohn病の外科治療の問題点．日外会誌　86：1320—1323, 1985
7) 浜野恭一：Crohn病手術症例の検討．日外会誌　86：1324—1326, 1985
8) Hawker PC, Givel JC, Keighley MRB et al: Management of enterocutaneous fistula in Crohn's disease. Gut 24：284—287, 1983
9) Takeshima H, Aikawa A, Ishikawa H et al: A case report of Crohn's disease with sigmoid-vesical fistula. Acta Urol Jpn 30：793—796, 1984
10) 中島和義, 並木重吉, 島田憲一ほか：膀胱に穿孔したCrohn病の1例．臨泌　35：487—490, 1981
11) Holland RM, Greiss Jr FC: Perineal Crohn's disease. Obstet Gynecol 62：527—529, 1983