日消外会誌　22（7）：1934～1937，1989年

潰瘍性大腸炎に合併した大腸癌の2例

京都府立医科大学第1外科，同　第3内科
近藤　慎治　藤田　佳宏　沢井　清司　山根　哲郎
鈴山　博司　横田　隆　奥隅　淳一　庄林　智
高橋　俊雄　児玉　正

TWO CASES REPORT OF ULCERATIVE COLITIS COMPLICATED WITH COLORECTAL CANCER

Shinji KONDOH, Yoshihiro FUJITA, Kiyoshi SAWAI, Tetsuro YAMANE, Hiroshi SUZUYAMA, Takashi YOKOTA, Junichi OKUZUMI, Satoru SHOUBAYASHI, Toshio TAKAHASHI and Tadashi KODAMA*
The First Department of Surgery, Kyoto Prefectual University of Medicine
*The Third Department of Internal Medicine, Kyoto Prefectual University of Medicine

索引用語：潰瘍性大腸炎，大腸癌

はじめに

慢性潰瘍性大腸炎（以下UC）に癌化のリスクがあることは1928年Crohn & Rosenberg[1]が報告して以来，欧米では多数が報告されている．しかし，本邦ではUCの罹患率が低いことや長期経過例が少ないことよりその報告例は少数にすぎない．

われわれの教室では最近，UCに合併した大腸癌の2例を経験したので若干の文献的考察を加え報告する．

症例1

患者：60歳．女性．

主訴：腹部膨満感．

家族歴．既往歴：特記すべきことなし．

現病歴：1963年より下痢，粘血便が出現し，近医でUCと診断された．1970年まで再燃緩解を繰り返し，手術を勧められたが拒否し，副腎皮質ステロイドホルモン，サラゾピリンなどによる保存的治療を受けてきた．その後，症状は軽快し約17年間放置していた．1987年1月上旬に腹痛，血便が出現し，同年1月下旬より腹部膨満が次第に著明となり近医を受診した．精査後，UCに合併した下行結腸癌によるイレウスと診断され，1987年2月3日当科へ救急入院となった．

＜1989年2月15日受理＞別刷請求先：近藤　慎治
〒602　京都市上京区河原町通広小路上ル梶井町465
京都府立医科大学第1外科

入院時現症：体格中等度．貧血黄疸なし．胸部理学的所見に異常なし．腹部膨満は著明で，腸雑音は亢進し金属音を聴取した．

臨床検査所見：RBC 465×10⁴/mm³，WBC 5,800/mm³，Hb 9.9g/dl，Ht 32.3%，Plat 48.8×10⁴，Na 128mEq/l，K 3.94mEq/l，Cl 97mEq/l，TP 4.9g/dl，ALB 2.9g/dl，GOT 15 IU/l，GPT 7 IU/l，LDH 302 IU/l，γ-GTP 6 IU/l，T. Bil 0.3mg/l，D. Bil 0.1mg/l，CEA＜5ng/ml，AFP＜20ng/ml

腹部単純X線および注腸造影所見：腹部単純X線では腸管内に著明なガスの貯留を認めた（図1a）．ガストログラフィンにて施行した注腸造影では下行結腸脾彎曲部に完全な閉塞を認めた．また，S状結腸は全体に短縮し伸展不良で，ハウストラが消失していた（図1b）．

大腸内視鏡所見：直腸から下行結腸までの粘膜は萎縮荒廃しており血管透見像は欠如し，点状出血，接触出血を認めた．下行結腸脾彎曲部では丈の低い小結節状の隆起性病変を認め，その口側は閉塞し内視鏡の通過は不可能であった．

以上より，入院当日に横行結腸に人工肛門を造設しイレウスを解除した．その後，全身状態が改善したので1987年3月2日大腸亜全摘術（回腸直腸吻合術），回腸瘻造設術を施行した．

図1　（症例1）
1）腹部単純X線像，b）注腸X線像

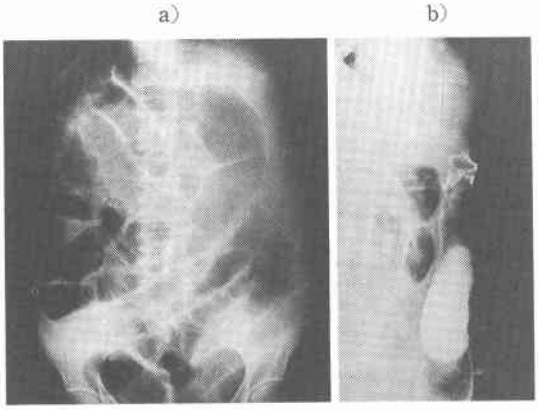

手術所見：下行結腸脾彎曲部に鶏卵大の腫瘤があり，旁結腸リンパ節（No. 231）と一塊となっていた．肝転移，腹膜播種は認めず，肉眼的進行度はStage III（$P_0H_0S_2N_{1(+)}$）であった[1]．口側切離線は歯状線より約2cm口側とした．回腸末端を10cm重複させreservoirを作製したのち，この末端と直腸切離部をEEA自動吻合器を用い吻合した．

標本肉眼所見；切除した大腸は全長55cmと短縮し，全域に壁肥厚，粘膜面の荒廃萎縮を認めた．下行結腸脾彎曲部に5.0×6.0cmの小結節状～乳頭状の丈の低い隆起性病変を認め，旁結腸リンパ節とは癌浸潤により一塊となっていた（図2）．

病理所見：癌細胞は大小の不規則な腺管を形成し，高分化～中分化腺癌の像を呈していた．腸管全層および周囲脂肪組織まで深く浸潤し，深達度はsであった．また，脈管侵襲，リンパ管侵襲を認めた（v_2，ly_3）．リンパ節転移は旁結腸リンパ節（No. 231）以外には認めず，組織的進行度はstage III（s，n_1）であった（図3）[2]．

癌病巣以外の粘膜は萎縮し，ところどころで腸管上皮が剥離していた．また，粘膜固有層～粘膜下層の炎症細胞浸潤，杯細胞の消失，粘膜下層の線維性肥厚を認め，UCの長期経過による固定化をした像を呈していた．またdysplasiaは癌近傍にはなかった．しかし，肛門側断端より7mm口側の直腸粘膜に非常に小さな範囲の高度異型（severe dysplasia）を認めた．核配列の乱れや不規則な重層化が認められ，Riddleの分類[3]ではBasal changeであった（図4）．

1987年10月12日回腸瘻を閉鎖し，便通は1日5～8回に維持されている．現在のところ術後1年半を経過しているが再発の徴候なく健在である．

図2　摘出標本（症例1）．大腸は全体に短縮し，全域に粘膜の萎縮荒廃があり，下行結腸脾彎曲部に結節状の表面隆起型の大腸癌を認め，転移リンパ節（矢印）と一塊になっていた．

図3　病理所見（症例1）
a）下行結腸の癌病巣（弱拡大），b）下行結腸の癌病巣（強拡大）

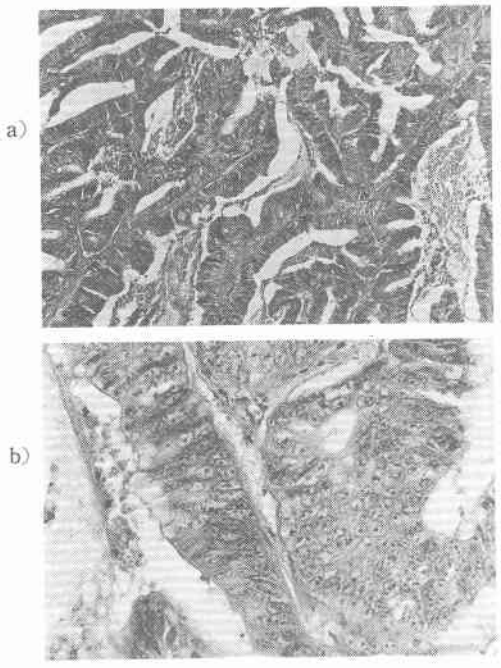

症例2

患者：44歳，女性．

図4　直腸のdysplasia（症例1）
a）弱拡大，b）強拡大

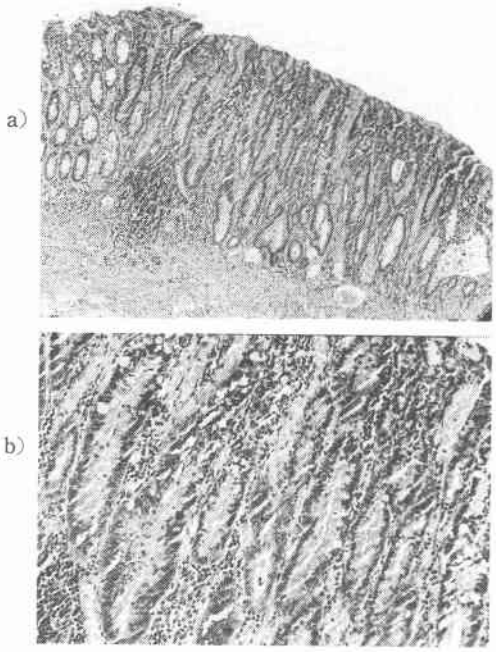

主訴：粘血便．

家族歴，既往歴：特記すべきことなし，

現病歴：1976年より粘血便出現し，1980年当院内科受診．精査後，UCの診断にて副腎皮質ステロイドホルモン，サラゾピリンによる保存的治療を受けてきた．1986年12月下行結腸に山田III型のポリープを指摘され内視鏡的polypectomyを施行されたが，病理組織検査ではadenomatous polypであった．1987年5月当院内科にて精査施行したところ，直腸Rs部に隆起性病変があり，病理組織検査にてwell differentiated adenocarcinomaと診断され，手術目的で1987年7月28日当科入院となった．

入院時現症：体格中等度．全身状態良好．腹部理学的所見に異常なし．UCはサラゾピリン2g/day，プレドニン5mg/dayにてcontrolされていた．

入院時検査成績：RBC $407\times10^4/mm^3$，WBC $5,600/mm^3$，Hb 10.7g/dl，Ht 34.2%，Plat 41.9×10^4，Na 137mEq/l，K 4.0mEq/l，Cl 102mEq/l，T. P 7.6g/dl，Alb 3.8g/dl，GOT 19 IU/l，GPT 8 IU/l，ALP 3.5 IU/l，γ-GPT 5 IU/l，T. Bil 0.5mg/dl，D. Bil 0.2mg/dl，BUN 7.0mg/dl，Creatinine 0.4mg/dl，CRP 3+，血沈軽度亢進，CEA<5ng/ml，AFP<20ng/ml

図5　大腸内視鏡像（症例2）

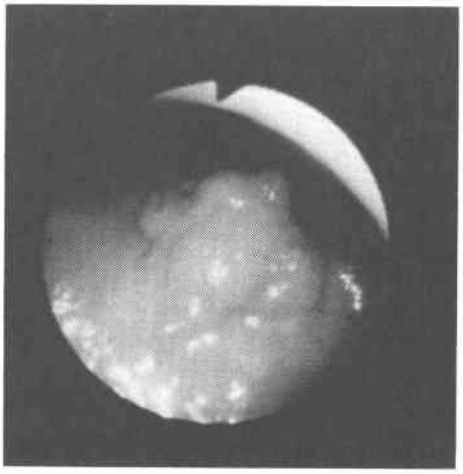

注腸造影所見；結腸全体にハウストラの消失，軽度の伸展不良があり全結腸型のUCと診断した．骨盤部の側面像で直腸Rs部後壁に腫瘤陰影を認めた．

大腸内視鏡所見：大腸全域に粘膜面の発赤，浮腫を認めるが，びらん，潰瘍はなく，炎症は比較的軽度であった．また，直腸RS部にくびれを有する結節状の隆起性病変を認めた（図5）．

以上より直腸Rs部の1型大腸癌の診断にて1987年8月5日前方切除術を施行した．

手術所見：腹膜反転部より約4cm口側に母指頭大の腫瘤を触知した．旁直腸リンパ節（No. 251）に転移を認めたが，腹膜播種，肝転移はなく，肉眼的進行度はStage III（$P_0H_0S_0N_{1(+)}$）であった[2]．

標本肉眼所見：直腸Rs部後壁に2.0×2.0×1.0cmの隆起性病変を認め，その表面は結節状で発赤強く易出血性であった．右側に性状の異なる1.0×1.0cmの扁平な隆起性病変と連続していた．非癌部粘膜は浮腫状で軽度の発赤が認められた（図6）．

病理所見：組織型は高分化型腺癌であり，深達度はpmであった．リンパ管侵襲を認める（ly_2）が，脈管侵襲は認めなかった（v_0）．リンパ節転移は旁直腸リンパ節のほかに上直腸リンパ節（No. 252）にも認め，組織学的進行度はstage IV（pm，n_2）であった[1]．

非癌部では，粘膜下層の欝血，炎症細胞浸潤，陰窩膿瘍を認めた．杯細胞の減少，腺管の配列の乱れは認められるが，症例1と異なり粘膜の萎縮は軽度であった．また，切除した大腸粘膜にはdysplasiaは認めなかった（図7）．

図6　摘出標本(症例2). 切除断端肛門側より約1cm口側にくびれを有する1型大腸癌を認め，その右側はIIa型の癌病巣と連続していた.

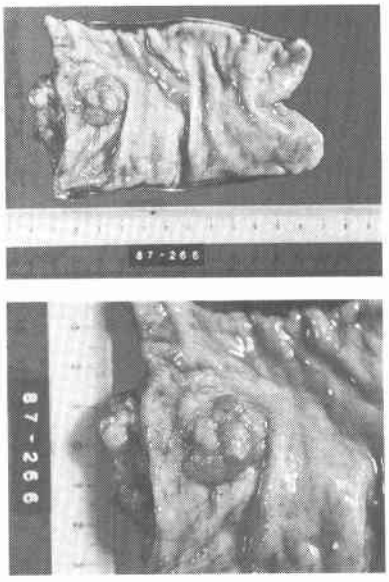

図7　病理所見（症例2）
a）ルーペ像, b）強拡大. 直腸Rs部に認められた癌病巣は高分化腺癌の像を呈していた.

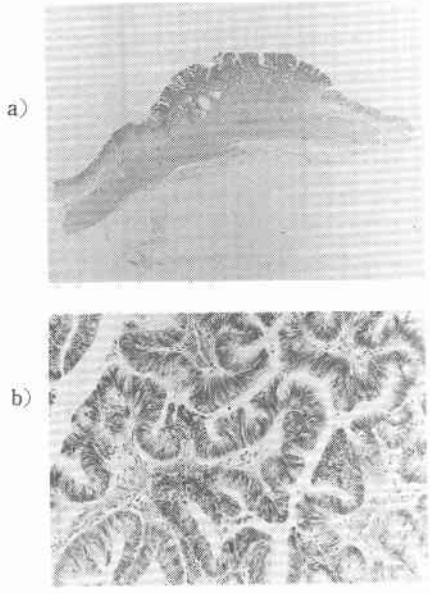

現在術後1年であるが, 再発の徴候はなく健在である.

考　察

わが国では昭和40年以降UCの有病率が急激に高くなっており，現在では10万人当たりの有病率は5.31である[4]. その結果として今後長期経過観察例の増加が見込まれ，UCの癌化に対する対策が重要となってくるであろう.

欧米ではUCの癌合併例の詳細な検討が行われ, UCの癌化のrisk factorとして，①病変範囲が全大腸炎型，②10年以上の罹病期間があげられている[5]. このcancer high risk群に対して大腸癌をより早期の段階で発見するため大腸内視鏡を中心とする追跡検査(surveillance）が勧められている[6].

症例1はcancer high risk群であるのにかかわらず，UC罹患後約17年間放置しており追跡検査を行っておれば，より早期の段階で発見できたと思われる. 症例2は追跡検査により径2.0cmの隆起性病変として発見された. 約半年前の内視鏡検査では指摘できなかった病変が，今回の手術時には組織的進行度がStage IV ($n_{2(+)}$)であった. UCに合併した大腸癌では癌の形態がびまん浸潤型で診断が困難である他に，癌そのものの悪性度が高い可能性も否定できない.

おわりに

24年前にUCに罹患し，イレウスにて発見された下行結腸癌症例，また10年前にUCに罹患し経過観察中に発見された直腸癌を経験した. 今回UCに合併した大腸癌の経験から，わが国においてもUCのfollow upにおいては癌発生を考慮しつつ, 厳重な追跡が重要であると考えられた.

文　献

1) Crohn BB, Rosenberg H: Sigmoidscopic picture of chronic ulcerative colitis (non specific). Am J Med Sci 170: 220—228, 1925
2) 大腸癌研究会編：臨床. 病理大腸癌取扱規約. 改訂第3版. 金原出版，東京，1983
3) Riddle JH: Dysplasia in inflammatory bowel disease. Clin Gastro enterol 9: 493—459, 1980
4) 宇都宮利善, 鈴木紘一, 横田　曄ほか：潰瘍性大腸炎の疫学. 臨消内科　2: 187—198, 1987
5) de Dombal FT, Watts JM, Watkinson G et al: Local complications of ulcerative colitis; stricture pseudopolyposis and carcinoma of colon and rectum. Br Med J 1: 1442—1445, 1966
6) Lennard-Jones JE, Morson BC, Ritchie JK et al: Cancer in colitis. Assessment of the individual risk by clinical and histological criteria. Gastroenterology 73: 1280—1289, 1977