日消外会誌　22（7）：1938～1941，1989年

Ripstein手術を施行した完全直腸脱の4例

大阪市立城北市民病院外科
徳原　太豪　　月岡　一馬　　小泉　英勝　　水上　健治
村松　秀幸　　福田　成男　　海野　勝利　　平田　早苗

FOUR CASES OF COMPLETE RECTAL PROLAPSE RECEIVED RIPSTEIN PROCEDURE

Taigo TOKUHARA, Kazuma TSUKIOKA, Hidekatsu KOIZUMI Kenji MIZUGAMI, Hideyuki Muramatsu, Naruo FUKUDA, Katsutoshi UNNO and Sanae HIRATA.
Department of Surgery, Osaka Municipal Shirokita Hospital

索引用語：完全直腸脱，Ripstein手術

I. はじめに

直腸脱は良性疾患であるにもかかわらず，患者の苦悩は非常に大きいものである．すなわち排便異常のため行動は制限され自宅に引きごもりがちになって，社会活動からも疎遠となり，ついには消極的でしかも無気力な状態に陥ることもめずらしくはない．

1981年から1988年の8年間に完全直腸脱の4例に対してRipstein手術を施行，追跡調査を行ったので報告する．

II. 対　　象

自験例は**表1**のように4例とも男性であった．受診時の年齢は20歳から60歳であるが，初発年齢をみると15歳あるいは20歳という若年発症が2例みられた．また病悩期間は症例2の40年を除き，他の3例はともに5年から6年であった．

つぎに肛門指診では20歳で受診した症例3を除き，他の3例すべてに括約筋のトーヌス低下がみられた．なお脱出の程度は小児頭大から成人頭大であった．排便状態をみると，症例1は排便困難のため自己摘便をほぼ毎日行っていたが，時には便失禁がみられることもあった．症例2は便秘と下痢を繰り返しており，便失禁もみられることがあった．症例3および4は排便状態に異常はなく便失禁もみられていなかった．なお症例1および2は排便異常のため，かなりの精神的苦痛を訴えていた．

III. Ripstein手術

ここでわれわれの行っている術式を紹介する．まず下腹部正中切開で開腹し精査する．本症の所見としては，異常に深いダグラス窩と同部の著明な腹膜肥厚が特徴で（**図1**），加えて過長な直腸間膜や直腸の後方への彎曲不良も認められる．ついで直腸を前方は前立腺の底部までそして後方は尾骨まで剝離し，直腸を十分遊離して上方に挙上する．この位置で，直腸全周をT字型に作製したテフロンメッシュで取り巻き，ナイロン糸で仙骨弓の筋膜および骨膜に数か所縫合固定する．この際注意すべきことは直腸を過度に締めすぎないように，テフロンメッシュと直腸との間に2・3指挿入できるようにしておくことである（**図2**）．最後に直腸前壁を膀胱底部に縫着し，直腸の滑脱を防止しておく．

本術式施行前後の直腸の状態を注腸造影でみると，術前では直腸は著明に拡張し，後方への彎曲が不良であった（**図3**）が，術後には，拡張は消失し後方への彎曲も良好となっている（**図4**）．

IV. 結　　果

術後の追跡期間は症例1の7年10か月から症例4の1年5か月までであるが，自験例にすべて再発は認められていない．しかしながら排便状態をみると，症例1は術前と同様に排便困難を訴えており，時折便失禁もみられている．症例2も残念ながら排便状態の改善はみられていない．次に精神状態の変化をみると，症

＜1989年2月15日受理＞別刷請求先：徳原　太豪
〒545　大阪市阿倍野区旭町1－5－7　大阪市立大学医学部第2外科

表1　自験例（'81～'88）

症例	年齢・性	初発年齢（病悩期間）	脱出程度	肛門括約筋トーヌス	再発	便失禁	追跡期間
1	56 ♂	50歳（6年）	小児頭大	著明に低下	－	＋→＋	7年10か月
2	60 ♂	20歳（40年）	小児頭大	著明に低下	－	＋→＋	6年8か月
3	20 ♂	15歳（5年）	成人手拳大	正　常	－	－→－	6年4か月
4	39 ♂	33歳（6年）	成人頭大	著明に低下	－	－→－	1年5か月

図1　術中所見：深いダグラス窩と同部の著明な腹膜肥厚がみられる（症例4）

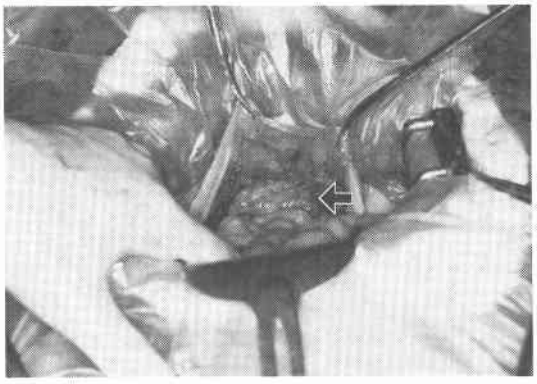

図2　術中所見：メッシュの縫着後（症例4）

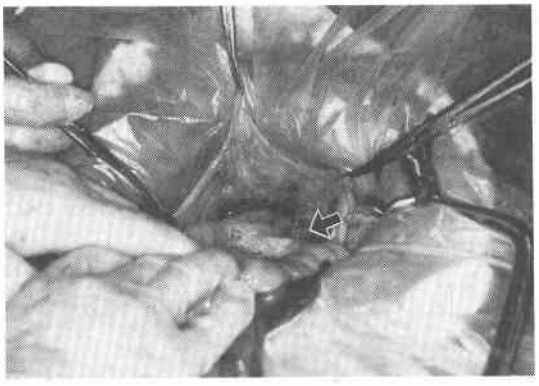

図3　術前注腸造影像（症例1）
正　　側

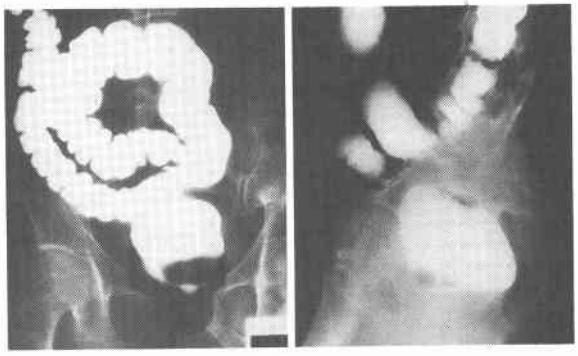

図4　術後注腸造影像（症例1）
正　　側

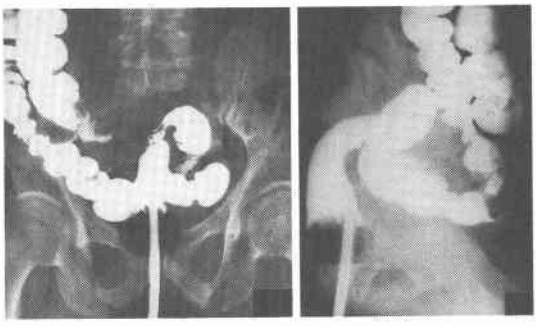

例1は直腸脱がなくなって良かったと思う反面，排便異常は依然続いているため，精神的な苦痛は期待したほど緩和していない．同様に症例2も排便異常が改善していないため，精神的な問題は解決されていない．

V．考　　察

直腸脱は良性疾患であるので，外科的治療に際しては可能な限り侵襲の少ない手術を選択することが必要である．とはいえ本症患者の持つ精神的苦痛は計り知れないものがあり手術侵襲の程度を考慮することも大切ではあるが，できるだけ再発の少ない術式を選択することもまた重要である．もちろん手術々式の選択にあたっては，本症の成因を理解することが肝要である．しかし次に述べるように現在のところ確立された病因論が存在していないのも事実である．まずMoschowitz[1]は胎生期のCul de sacの異常な下降に伴う直腸前壁の滑脱ヘルニア説を提唱し，これを修復

する術式を考案した．すなわち開腹下に直腸を引き上げダグラス窩の腹膜に数列の巾着縫合を行い，ダグラス窩の閉鎖をはかるというものであった．

その後 Ripstein[2)~6)]は直腸の後方への彎曲が失われ，直腸と肛門管が直線状になることによって生じる腸重積説を唱え，直腸の後方への彎曲を復元するためにメッシュを用いた後方固定の術式を考案した．ついでX線検査の発達にともない，Broden ら[7)]は cineradiography を用いて直腸重積説を証明し Ripstein 手術を支持した．

最近では外肛門括約筋群の筋電図を描記して，これらに失調があることを認め，この失調が直腸脱の原因の一つであるという報告[8)]もみられている．

ところが，直腸脱の好発年齢をみると，20歳前後の若年層と60歳以上の高齢層とに大別され，本症の発生には先天性あるいは後天性の様々な要因が関与しているものと考えられる．高齢者では骨盤支持組織の弱体化および長年にわたる便秘あるいは努責や出産などが，そして若年者では先天的な骨盤底筋群の脆弱性がそれぞれ原因の一つと考えられている．

若年者の直腸脱は発症後の期間が比較的短く，直腸脱が完治すれば括約筋機能は自然と回復するものである．しかし高齢者では病悩期間が長期にわたることが多く，直腸脱が完治したにも関わらず括約筋機能は十分に回復しないことが多い[9)]．

いずれにしても直腸脱は唯一の原因で生じるとは考えにくく，排便反射の異常や骨盤底筋群の弛緩あるいは肛門括約筋の失調等が複雑にからみあって引き起こされるものであろう．その結果として，深いダグラス窩，直腸S状結腸の過長と間膜の伸展，骨盤底筋群や筋膜の弛緩および直腸の直線化が起こるものと考えられる．

したがって直腸脱に対する考え方の相違から，各施設ごとに治療内容が異なっているのが現況である．

当施設では手術侵襲の程度や再発率の低さを勘案し，Ripstein 法を採用してきた．その結果比較的若年層に属する症例3と4は排便機能の回復をみているが，高齢層の症例1と2では残念ながら改善していない．したがってこれらには今後肛門内圧測定などで肛門括約筋機能を評価し，必要であればなんらかの肛門形成術を付加すべきかもしれない．

1979年に荒川[10)]が行った本邦集計(680例)によると，行なわれた術式は男女いずれも経肛門直腸縫縮術(Gant-三輪法）いわゆるしぼり込みが最も多数を占め，男157例（35.3%），女67例（28.4%）であった．以下，経腹直腸仙骨岬部固定術(Kummel 法，Pemberton 法など)，肛門輪狭小術(Thiersch 法，Kirscher 法など)，直腸粘膜切除術（Rehn-Delorme 法など）の順となっている．当時米国では Ripstein 法が直腸脱手術の主流であった．しかし，本邦では荒川[10)]の報告によると，男29例（6.4%），女24例（10.1%）に採用されていたにすぎなかった．

Ripstein 手術の再発についてみると，Theuerkauf[11)]は127例に本術式を行い全く再発がなかったと述べ，また Gordon ら[12)]は，1111例で2.3%の再発率を報告している．

このように Ripstein 法の再発率は低くそのうえ手術侵襲も比較的少ない術式であることから，最近では本邦でもよく行われるようになってきた．

Ripstein の原法ではT字型 Tefron mesh が用いられていた．ところが山田ら[13)]は Marlex mesh で良好な成績を得たと報告している．

Marlex mesh の利点として，組織との癒着性が強く，直腸の固定が長い範囲にわたりしかも強靱となるので，確実に後方への彎曲が得られ，そのうえ異物反応が少なく，安全性が高いとされている．

本法の術後合併症として，直腸の剝離のさいに尿管や骨盤神経などを損傷することがあり，術後排尿や性機能の障害がみられるとの報告[14)]もあるが，本症は良性疾患であるので，過大な剝離はせず必要十分な範囲で行なえばこれらの合併症はまず発生しない．

直腸脱患者の最大の苦悩は，前述のように脱出そのものではなく排便異常なのである．術後合併症もなく良好な経過であったにもかかわらず，排便異常はそれほど改善していないこともある．自験例でも，症例1および2は良好な術後経過であったにもかかわらず，排便異常はほとんど改善していなかった．これらの中には手術に対して大きな期待があったためか，術後にはむしろ失望感を抱くことさえあった．排便異常が改善しない原因の1つは，長期間に及ぶ直腸脱が肛門括約筋の弛緩を招いたためと考えられている．

間島ら[15)]は直腸脱患者の手術前後に直腸肛門内圧検査を行い，排便異常の有無にかかわらず，ほとんどの直腸脱症例に，肛門挙筋や恥骨直腸筋の機能低下がみられたが，内肛門括約筋機能は排便異常を伴う直腸脱症例のみで低下していた．したがって肛門括約筋の弛緩は長期にわたる over streching による2次的な症状で，内肛門括約筋機能の低下をまねく以前に手術を

行うことが必要であるとしている．また遠藤ら[16]は便失禁や残便感などの排便異常があった本症患者に術前後で直腸肛門内圧検査を行ったところ，術前はほとんど認められていなかった直腸肛門内圧波が術後排便障害の改善とともに規則正しく，大きな波形となり，また肛門律動波も認めるようになったと述べている．このように直腸肛門内圧検査は，手術時期の決定や術前後の排便機能の把握のために極めて有用であると考えられる．

一方注腸検査は術前の補助診断として進行度の判定に有用である．一般に本症に特有の注腸所見は，① 拡張して長い直腸，② 直腸の後方への彎曲不良，③ S状結腸の過長，④ 肛門括約筋の弛緩によるバリウムの漏出などである．しかし術後の注腸検査により上記所見が改善していても排便機能の指標にはならず，これには直腸肛門内圧検査を併用する必要がある．

いずれにしても手術成績の評価には直腸脱の再発にのみ目をとられず，長期間にわたる排便機能の観察が必要であると考えられる．

VI. 結　語

1. Ripstein法を施行した完全直腸脱の4例を報告するとともに術前後における排便状態や精神状態の変化について述べ，合わせて若干の文献的考察を行った．

2. 直腸脱に対する手術成績を評価する場合，再発のみに目をとられず長期にわたる排便状態の観察が必要であることを強調した．

文　献

1) Moschowitz AV: The pathogenesis, anatomy and care of prolapse of the rectum. Surg Gynecol Obstet 15: 7—21, 1912
2) Ripstein CB: Treatment of massive rectal prolapse. Am J Surg 83: 68—71, 1952
3) Ripstein CB: Etiology and surgical therapy of massive prolapse of the rectum. Ann Surg 157: 259—264, 1963
4) Ripstein CB: Surgical care of massive rectal prolapse. Dis Colon Rectum 8: 34—38, 1965
5) Ripstein CB: Surgical treatment of rectal prolapse. Pacific Med Surg 75: 329—332, 1967
6) Ripstein CB: A simple effective operation for rectal prolapse. Postgrad Med 45: 201—204, 1969
7) Broden B, Snellman B: Procidentia of the rectum studied with cineradiography, A contribution to the discussion of causative mechanism. Dis Colon Rectum 11: 330—347, 1968
8) 土屋周二：直腸脱の成因・治療方針についての考察．日本大腸肛門病会誌 24: 149—157, 1980
9) 荒川広太郎：若い女性に発生した直腸脱，この症例の手術適応と術式の選択．外科 46: 558—562, 1984
10) 荒川広太郎：直腸脱の現況—最近10年間の本邦全国集計—．日本大腸肛門病会誌 32: 224—229, 1979
11) Frank J, Theuerkauf Jr: Rectal prolapse: Causation and surgical treatment. Ann Surg 171: 819—835, 1970
12) Gordon PH, Hoexter B: Complication of the Ripstein procedure. Dis Colon Rectum 21: 277—280, 1978
13) 山田哲司，浦山　博，船木芳則ほか：高度直腸脱に対する手術，Marlex mesh使用による固定術について．手術 36: 1365—1368, 1982
14) 宇都宮利善，篠原　央，篠田政幸：Ripstein手術，手術手技と成績．日本大腸肛門病会誌 34: 487—492, 1982
15) 間島　進，西岡文三：直腸脱の治療．外科治療 50: 705—710, 1984
16) 遠藤昭穂，金森弘明，東儀公哲ほか：完全直腸脱に対するRipstein手術の経験—とくに直腸肛門内圧からの検討について—．日臨外医会誌 45: 956—960, 1984