日消外会誌　22（7）：1942，1989年

研究速報

大腸閉塞症に対する逆行性内視鏡的イレウス管近位腸管挿入による減圧療法

川村　亮機　秋山　泰廣　並川　和男*　高城　克義*
庄嶋　健*　水谷　純一*　山口　哲也*

近年，大腸癌やその他の疾患による大腸閉塞症に対し，1期的に根治術を行う施設が増加しつつある．しかしながら，腸管の減圧をはかり，全身状態の改善を行ってから手術を施行したほうが，その安全性はさらに増加するものと思われる．そのために，一時的人工肛門を作成したり，イレウス管を挿入したりするが，われわれは内視鏡を用いて経肛門的にイレウス管を閉塞部の口側へ挿入し，腸管の減圧をはかっているので報告する．

対象症例：1985年11月から1989年1月までの3年3か月間に本法を試みた大腸閉塞症は11例（男性5人，女性6人，平均年齢64.9±16.0歳）であり，閉塞原因は直腸癌2例，S状結腸癌2例，S状結腸の癒着1例，下行結腸癌3例，横行結腸癌3例であった．

方法と成績：イレウス患者において，臨床所見ならびに腹部単純X線写真で大腸の閉塞が疑われた場合は直ちに大腸内視鏡検査を行ない，閉塞が確認できたら引き続いて経肛門的にイレウス管の挿入を行う．その方法はわれわれが報告した内視鏡的イレウス管挿入法に準ずる[1)2)]．すなわち内視鏡の生検鉗子孔を通じてガイドワイヤーを閉塞部口側へ挿入する．内視鏡を抜去したのち，このガイドワイヤーにイレウス管をかぶせて閉塞部の口側まで挿入する．バルーンに20mlの生理的食塩水を注入し，チューブの逸脱を防ぐ．従来のイレウス管では吸引孔がバルーンの手前にあるので，洗浄液が閉塞部の肛側に流出し，口側の洗浄が行えず，また造影も行えない．われわれはバルーンの先端のみに吸引用側孔をもったチューブを作成し，使用している（日本シャーウッド社製，図1）．11例中9例にイレウス管の挿入ができたが，横行結腸癌と下行結腸癌のそれぞれ1例，計2例は転移性大腸癌のため癌閉塞部が長く，ガイドワイヤーの挿入ができず，イレウス管の挿入を断念した．

考察：腸閉塞合併大腸癌患者に対し術前状態を改善するために，埜口ら[3)]はイレウス管を挿入し，腸管の減圧をはかっているが，われわれの成績ではその減圧効果をもたらすには日時を要し，かつ不十分な症例もあった．われわれが考案した内視鏡的逆行性イレウス管挿入法によれば，閉塞部が長い症例を除き，イレウス管を閉塞部口側直上へ挿入できるので，その腸管減圧効果は著しく，短期間で減圧に成功した．したがって，大腸閉塞症患者の術前状態を著明に改善することができ，有用な一管理法と思われる．

図1　86歳の女性，直腸癌による腸閉塞．本法によりS状結腸へイレウス管を挿入した．矢印はチューブ先端の側孔

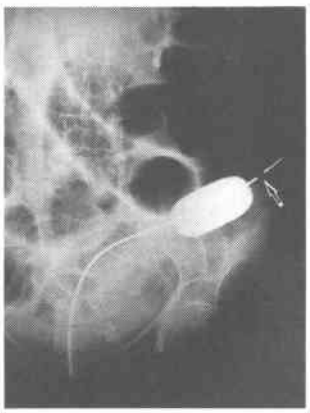

索引用語：内視鏡的逆行性イレウス管挿入

文献：1）川村亮機，宇部宮高賢，岡部正人：Long intestinal tubeの内視鏡的挿管法．熊本医会誌　56：10—22，1982　2）Kawamura R, Okabe M, Misumi A：Rapid long tube intubation of the jejunum. Jpn J Surg **14**：299—304, 1984　3）埜口武夫，四方淳一：大腸癌によるイレウス．日臨外医会誌　**41**：1081—1088，1980

DECOMPRESSION THERAPY OF THE LARGE INTESTINAL OBSTRUCTION BY PROXIMAL, ENDOSCOPIC AND RETROGRADE PLACEMENT OF THE INTESTINAL TUBE

Ryoki KAWAMURA, Yasuhiro AKIYAMA, Kazuo NAMIKAWA*, Katuyoshi TAKI*, Takeshi SHOJIMA*, Junichi MIZUTANI* and Tetuya YAMAGUCHI*　Kyusyu Memorial Hospital Department of Gastroenterology
*Kumamoto National Hospital Department of Surgery
＜1989年5月8日＞別刷請求先：川村亮機　〒862 熊本市帯山3—27—10