日消外会誌　22（8）：1959～1965，1989年

食道表在癌の検討
―深達度およびリンパ節転移の有無による臨床病理像の差異を中心に―

鹿児島大学医学部第1外科
吉中　平次　　島津　久明　　福元　俊孝　　馬場　政道
田辺　　元　　夏越　祥次　　草野　　力　　森永　敏行

A STUDY ON SUPERFICIAL ESOPHAGEAL CANCER; WITH A SPECIAL REFERENCE TO DIFFERENCES IN CLINICOPATHOLOGICAL FINDINGS AMONG CASES WITH CANCER LIMITED TO THE MUCOSA AND THOSE WITH CANCER INVADING INTO SUBMUCOSA WITH OR WITHOUT LYMPH NODE METASTASES

Heiji YOSHINAKA, Hisaaki SHIMAZU, Toshitaka FUKUMOTO, Masamichi BABA, Gen TANABE, Shoji NATSUGOE, Chikara KUSANO and Toshiyuki MORINAGA
First Department of Surgery, Faculty of Medicine, Kagoshima University

診断学の進歩と積極的リンパ節郭清の実施に伴い，食道表在癌とくに，m癌とリンパ節転移を伴うsm癌の頻度が最近の5年間に急増した．m癌，リンパ節転移の無いsm癌，転移陽性sm癌の病理組織学的所見の差異を中心に検討した結果，m癌はsm癌に比べ腫瘍の厚みと粘膜面からの高低差が小さく，リンパ管侵襲陽性の頻度は転移陽性sm癌で他の2群よりも有意に高かった．sm癌の2群では腫瘍長径・厚み，sm浸潤の長さ・割合・深さ，浸潤増殖様式，周囲のdysplasiaなどいずれも転移陽性群で大きい値や浸潤の強い傾向を示した．肉眼的に隆起・陥凹が強く，混合型や多発・壁内転移を示すものにリンパ節転移陽性のsm癌が高頻度に存在した．転移陽性sm癌の生存率は不良であったが，従来の成績よりも改善傾向がみられた．

索引用語：食道表在癌，早期食道癌，表層拡大型食道癌，表在型食道癌の肉眼分類，食道癌のリンパ節郭清

I．はじめに

「食道癌取扱い規約[1]」では主に診断上の立場から，転移の有無にかかわらず癌腫の深達度が粘膜下層までの癌を表在癌（superficial carcinoma）と呼称している．「胃癌取扱い規約[2]」における胃の早期癌に相当する．早期食道癌については，癌浸潤が粘膜下層までにとどまる，すなわち表在癌の中で転移がないものに限定し，stage 0癌として区別している．panendoscope型内視鏡の普及や早期食道癌に対する認識の向上に伴って，近年その症例数，食道癌全体に占める割合ともに急増している．一方で，診断の比較的な容易さや予後の悪さから，sm癌を除外してep•mm癌のみを早期癌としようという意見の台頭[3]，1987年6月の第41回食道疾患研究会での表在型食道癌の肉眼分類素案の提出[4]など，食道の表在癌•早期癌をめぐる現状も急速にその黎明期を脱しつつあるように思われる[5]．

教室で過去15年間に経験した食道表在癌40例を対象に，深達度mmまでのm癌，sm癌のうち組織学的リンパ節転移のないn（－）•sm癌，転移を有するn（＋）•sm癌について，腫瘍長径に対する粘膜下層浸潤の占める割合や脈管侵襲の程度など，3群間の病理組

＜1989年4月12日受理＞別刷請求先：吉中　平次
〒890　鹿児島市宇宿町1208－1　鹿児島大学医学部第1外科

織学的差異を中心に検討を行ったのでその成績を報告する．

II. 対象と方法

1973年から1988年4月までに鹿児島大学医学部第1外科で切除された原発性食道癌363例中，組織学的壁深達度smまでの40例（m癌：9例，n（－）・sm癌：16例，n（＋）・sm癌：15例）を対象とした．40例の平均年齢は62.8歳（51～78歳），男性34例，女性6例で男女比は5.6：1と，進行癌を含めた切除全体の男女比9.6：1に比べ女性の割合が多く，女性では6例中5例がリンパ節転移のない早期癌であった．癌の主占居部位ではCeの症例はなく，Iu：3例，Im：21例，Ei：15例，Ea：1例であった．組織型では40例中38例が扁平上皮癌で，高分化型10例，中分化型20例，低分化型8例であった．残りは癌肉腫と腺表皮癌が各1例ずつであった．術前合併療法は1983年以前の5例に行われ，40例中2例にBleomycin 30～60mgの全身投与，1例にBleomycin 30mg，2例にCisplatin 40～50mgの固有食道動脈からのone shot動注が行われ，組織効果はいずれもEf 1であった．術前照射例（R―表在癌）は対象例に含まれていない．

肉眼分類は新鮮標本での肉眼的形態を重視して行い，ルゴール染色，割面の性状も参考にした．新しい分類案[4]が提示される以前の症例については記載されたこれらの所見，標本スライドの見直しを行った．病理組織学的検討は，20％ホルマリン固定後，3～4mm幅の全割切片をH・E染色し，腫瘍長径や厚み，sm浸潤の長さや深さの計測は鏡検下で1/10mmの単位で行った．脈管侵襲の有無や程度はElastica van Gieson染色やVictoria blue＋HE染色標本を作成して検索した．成績の統計処理はt検定，χ^2検定およびGeneralized Wilcoxon検定で行い，$p<0.05$の場合に有意差ありと判定した．

III. 結　　果

1. 年次的推移

1973～1982年の前期10年間と，1983～1988．4．の後期5年間に分けて，教室で扱った表在癌の推移をみると（**表1**），前期10年間では12例で，切除207例中の5.8％を占めていたのに対し，最近の5年間では28例で，切除156例中の17.9％に相当し，症例数，食道癌全体に占める割合がいずれも急増していることが注目された．なかでも，m癌とn（＋）・sm癌の増加が顕著であった．n（－）・sm癌に癌肉腫1例，n（＋）・sm癌に腺表皮癌1例が含まれていたが，いずれも前期の症例であった．

表1　食道表在癌発生の年次的推移

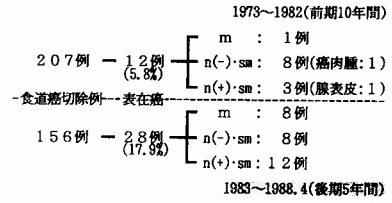

図1　表在癌の予後（表在癌全体の予後向上がみられるものの，リンパ節転移の有無で依然有意差がみられた．）

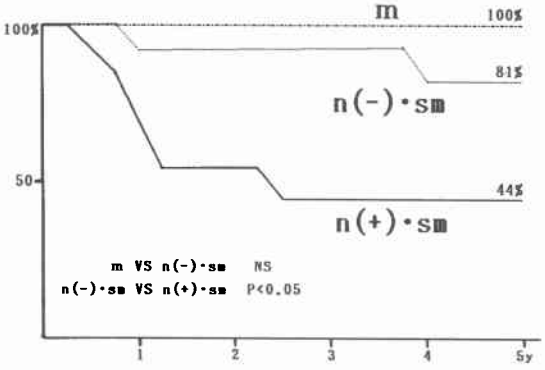

2. 予後

表在癌の累積生存曲線をみると（図1），5年生存率はm癌で100％，n（－）・sm癌で81％，n（＋）・sm癌で44％であり，sm癌ではリンパ節転移の有無によって予後に有意の差異（$p<0.05$）が認められた．明らかな再発死亡は，n（－）・sm癌で1例，n（＋）・sm癌で5例にみられた．n（－）・sm癌の再発は初期の1975年の症例で，術後3年10か月で頸部・上縦隔のリンパ節再発を起こして死亡した．

3. 肉眼分類

第41回食道疾患研究会に提出された病理委員会の案[4]に従った肉眼分類をみると（**表2**），m癌はいずれも表在平坦（0-II）型に属し，いわゆる表層拡大型以外の6例はすべて純平坦（IIb），軽度隆起（IIa），軽度陥凹（IIc）の基本型のみで表現される単純な肉眼型を示していた．sm癌では表在隆起（0-I）型や，進行癌を思わせる隆起（1）型の占める割合が大きかった．リンパ節転移の有無別にみると，n（＋）群により隆起や陥凹の要素の強い1型や0-III（表在陥凹）型，表在（0）型のなかでも混合型を呈する症例が多かった．組

表2　食道表在癌の肉眼分類[4]

		m	n(−)・sm	n(+)・sm
隆起型			2	4(2)
表在型	隆起(0-I)		5	1
	混合型			2
	平坦(0-II) IIa	2	3	
	IIb	3	1	
	IIc	2		1
	混合型		1	2
	表拡	2	4	3
陥凹(0-III)				2(1)

( ) 多発・転移

織学的検討から多発あるいは壁内転移と思われるものを3例，7病変認めたが，この3例はいずれもn(+)・sm癌の症例であった．

いわゆる表層拡大型は9例と多くみられたが，m癌2例，n(−)・sm癌4例，n(+)・sm癌3例で，それらの分布には余り差がなかった．

4．表層拡大型を除く扁平上皮癌29例の検討

いずれも7cm以上の広さで癌がみられた表層拡大型の9例と，癌肉腫，腺表皮癌各1例の特殊型2例を除く29例の病理組織学的所見の成績は以下のごとくであった．

1）腫瘍長径と腫瘍の厚み

腫瘍長径の平均値はm癌：1.9cm，n(−)・sm癌：2.5cm，n(+)・sm癌：3.4cmで進行度と一致して大きくなったが，統計学的な有意差は認められなかった．

各症例について組織学的に計測した腫瘍の最大厚みの平均はm癌：0.5mm，n(−)・sm癌：4.7mm，n(+)・sm癌：5.0mmで，m癌の厚みは有意に小さかったが，sm癌の2群間では余り差がみられなかった（図2）．

2）粘膜下層(sm)浸潤の長さとその腫瘍長径に対する割合

sm浸潤の長さはn(−)群で平均9.3mm，n(+)群で平均14.5mmであった．また，腫瘍長径に対するsm浸潤部分の割合はn(−)群で平均44%，n(+)群で平均51%あった（図3）．sm浸潤の長さ，割合ともにリンパ節転移を伴う群で大きい傾向にあったが，有意差はなかった．腫瘍長径1.7cmに対しsm浸潤の長さはわずか0.4mmで，後縦隔(No. 112)と小弯(No. 3)にリンパ節転移（2/66個）を伴う症例もみられた．

3）粘膜面からの高低差，脈管侵襲（ly，v），sm浸潤の深さなど（図4）．

正常粘膜面からの高低差はm癌で平均0.3mmで有意に小さく($p<0.01$)，sm癌ではリンパ節転移の有無による差異はみられなかった．むしろn(+)群の方が

図2　腫瘍長径と厚み(進行度と一致して大きくなり，m癌の厚みは有意に小さかった．)

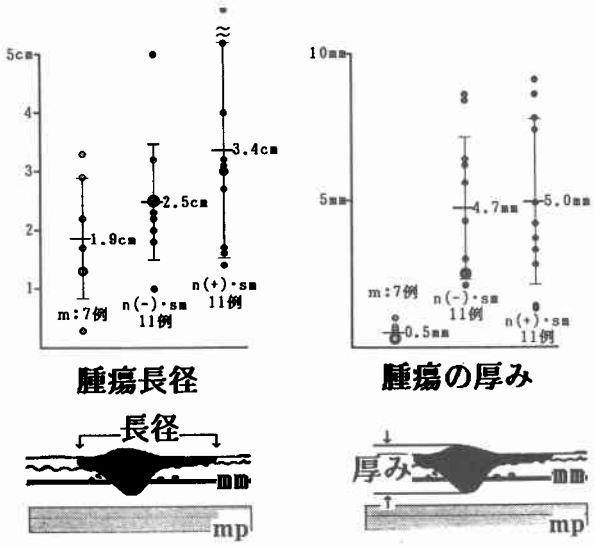

図3　sm浸潤の長軸方向の長さと腫瘍長径に対する割合



絶対値でとった高低差の平均値は小さく，また実際の高低レベルも，IIcやIIIの陥凹型を含むn(+)群でより小さくなっていた．

リンパ管侵襲(ly)はm癌に1例，n(−)・sm癌では5例に存在した．ly陽性の頻度はm癌：14%（1/7例），n(−)・sm癌：45%（5/11例），n(+)・sm癌：

図4　粘膜面からの高低差，リンパ管侵襲(ly)，sm浸潤の深さなど

	高低差	ly(+)	smの深さ ～1/3		2/3～
m -7例-	0.3mm (+0.1)	1例 (14%)			
n(-)・sm -11例-	3.8mm (+3.8)	5例 (45%)	4例	4	3
n(+)・sm -11例-	3.6mm (+3.1)	9例 (82%)	3	3	5

表3　表層拡大型食道表在癌の検討

	腫瘍長径	厚み	高低差	ly (+)	dysp (++)
m -2例-	8.7cm	0.5mm	0.4mm (-0.1mm)	0	2例
n(-)・sm -4例-	9.5cm	2.1mm	+1.3mm	2例	2
n(+)・sm -3例-	7.0cm	2.1mm	+1.4mm	3	2

82%(9/11例)で，リンパ節転移を伴うsm癌で有意に高頻度であった（$p<0.05$），静脈侵襲（v）はm癌には認められず，sm癌ではn（－）とn（＋）の両群とも3例にみられ，差がなかった．

sm癌についてはさらに，粘膜下層の厚みに対するsm浸潤部分の深さ，上皮内進展（ie），浸潤増殖様式(INF)，癌周辺のdysplasiaの程度も検討したが，リンパ節転移の有無で2群間に有意の差はみられなかった．傾向として，n(＋)群に粘膜下層の深い部分まで浸潤した症例，INFβやγの症例，dysplasia（++）以上の症例が多くみられたが，ie(＋)の頻度は2群間で全く差がなかった．

5．表層拡大型扁平上皮癌9例の検討

1）腫瘍長径，腫瘍の厚み，lyなど

表層拡大型扁平上皮癌の9例について，同様の組織学的検討を行った（**表3**）．

表層拡大型では3群間で腫瘍長径に差はみられず，むしろ進行度の進んだn（＋）・sm癌の平均が7.0cmで最も小さかった．ただ，m癌の2例では，進展の大半は不連続性で，平均8.7cm長径の範囲にsevere dysplasiaとep癌が混在していた．腫瘍の厚みと粘膜面からの高低差はm癌で小さく，sm癌の2群間では差を認めなかった．リンパ節転移の有無にかかわらず，厚みや高低差は表層拡大型以外の扁平上皮癌の平均

図5　いわゆる表層拡大型sm表在癌の病理組織学的特徴

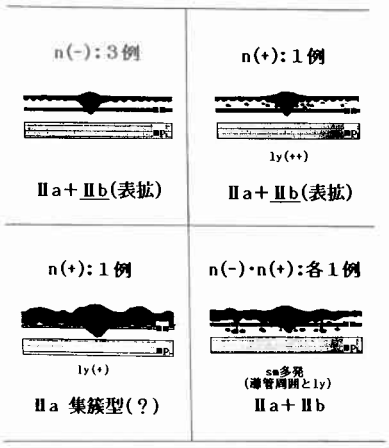

（図2，4）と比べていずれも小さかった．

ly（＋）はm癌ではみられず，n（－）・sm癌で4例中2例，n（＋）・sm癌では3例すべてに認められた．sm癌ではもちろん全例ie（＋）で，dysplasia（++）以上も7例中4例にみられ，リンパ節転移の有無による差はなかった．

2）sm癌の特徴

表層拡大型のsm癌7例について組織学的な特徴を図式した（**図5**）．

n（－）・sm癌4例中3例は，進展のほとんどが粘膜面の高低差を伴わないep癌あるいはdysplasiaで，1か所のみのIIa部分でsmに浸潤していた．n（＋）の1例はこのタイプに粘膜固有層内での強いリンパ管侵襲(ly)を伴うものであった．図の左下に示したn(＋)の1例ではsm浸潤は1か所であったが，進展の大半に粘膜筋板に達するIIa部分が散在し，それらが集簇して1つの広がりを形成したタイプであった．右下はmassとしてのsm浸潤部分のほかに，導管周囲やlyを介してのsm浸潤がみられるもので，n(－)とn(＋)の各1例が存在した．n(＋)例でIIa部分やlyがより豊富ではあったが，形態はIIa＋IIb混合型様で類似していた．

6．n（＋）・sm癌15例のリンパ節転移状況と再発形式

n(＋)・sm癌15例について，リンパ節転移状況と再発形式をみると(**表4**)，転移リンパ節個数1～2個の症例が15例中12例（80%）で大半を占めていた．一方で，頸部や腹部への転移もそれぞれ3例と6例に認め

表4　n(＋)・sm癌15例のリンパ節転移状況と再発形式

られ，n3(＋)とn4(＋)の症例[1]が15例中の5例(33%)を占めていた．明らかな再発死亡が5例に認められたが，それらの初再発形式はリンパ節再発1例（腹部大動脈周囲），血行性再発4例(肺：3例，肺と骨：1例)で，血行性再発が多かった．

IV．考　　察

最近の5年間に，教室の食道表在癌は症例数，切除食道癌全体に占める割合がいずれも急増を示していた．なかでも，癌深達度が粘膜筋板までのm癌とsm癌のうちでリンパ節転移を伴ったn（＋）・sm癌の増加が著しかった．前者はいわゆる早期食道癌に対する認識と診断学の進歩[5]，後者はほぼ時期を同じくして開始した両側頸部を含む積極的リンパ節郭清の実施[6]に伴うものと考えられる．

1．m癌，n（－）・sm癌，n（＋）・sm癌3者の病理組織学的差異について

真に早期癌と呼ぶのにふさわしい病変とされているm癌，sm癌のうちリンパ節転移のないn（－）・sm癌および予後の不良なn（＋）・sm癌の3者の差異を病理組織学的観点から明らかにしようと試みたが，検討項目のうち統計学的に有意差のみられたものはm癌とsm癌の腫瘍の厚み，両者間の粘膜面からの高低差，それにリンパ節転移の有無によるリンパ管侵襲(ly)陽性の頻度の3項目のみであった．これは当然予測されるところであり，従来よりいわれてきたことを再確認するものであった．固定標本の鏡検下での計測であるが，m癌では腫瘍の厚みは平均0.5mmで，最も厚いものでも1.0mm，粘膜面からの高低差は平均0.3mm(平均高低レベルは＋0.1mm)しかなかった．内視鏡や造影所見で隆起・陥凹を捉えられるものはsm浸潤癌であるとする診断学の記述を裏づける結果である．診断面では，腫瘍の厚みも大半は粘膜面での高低差として通常の内視鏡検査に表現されるであろうが，最近では超音波内視鏡検査によって食道癌の縦隔内リンパ節転移のほか，腫瘍の各層への浸潤破壊の有無，腫瘍の厚みを断面像として捉え画像上で計測できるようになった[7]．現在の装置の距離分解能も考慮すれば，超音波内視鏡検査で腫瘍を厚みとして捉えられる症例はsm癌である可能性の高いことが今回の検討からも示された．

一方，sm癌の2群における厚みの平均はn（－）群で4.7mm，n（＋）群で5.0mmで，今回の検討成績では両群間に有意差がみられなかった．また，腫瘍長径，sm浸潤の長さ，sm浸潤の割合，sm浸潤の深さ，INFなどのいずれもn(＋)群で大きい数値あるいは強い浸潤傾向を示したが，やはり有意差を認めるには至らなかった．今後の症例の増加によっては，超音波内視鏡検査などの術前診断に応用しうる所見がいくつか明らかにされるものと期待される．

2．いわゆる表層拡大型表在癌について

表層拡大型に属する症例が9例にみられ，表在癌全体の23%（9/40例）を占めたが，所見の分布について極端な偏りはみられず，腫瘍長径，厚みなどではむしろこれ以外の症例における検討結果よりも差が少なかった．m癌の2例では，いずれも病巣のほとんどがep癌もしくはdysplasiaで占められ，一部で基底膜の破壊や粘膜固有層への浸潤が疑われる程度の症例であった．sm癌のうちリンパ節転移のない3例ではややこれが進行して，1か所では粘膜下層に達するに至り，さらにn(＋)・sm癌の1例ではこれに粘膜固有層における強いリンパ管侵襲とリンパ節転移が加わったとみなされるものであった．これらの6例がIIa＋IIb（表拡）あるいはIIc＋IIb（表拡）として分類案の注釈にも示された，いわゆる表層拡大型に相当するものと考えられる．sm癌のうち，n（－）の1例とn（＋）の2例はIIa集簇型やIIa＋IIb（混合型）とすべきかと思われる進展・浸潤が組織学的に観察され，粘膜面での高低差も1.5～2.0mmと計測された．これらの所見は肉眼的にも粘膜面の広範な凹凸不整として見直すことができる．

3．表在癌の予後について

表在癌の予後について，遠藤らは[8]sm癌の5年生存率は49%にすぎず，早期癌に限っても71%で，リンパ節転移のないsm早期癌での再発を示唆する成績であると報告し，また，転移陽性表在癌の5年生存率は22%と，ほぼ進行癌の成績と変わらないとも述べている．今回の著者らの治療成績も，表在癌全体の傾向は一致していた．しかし，確かにリンパ節転移の有無で予後に有意差はあるものの，n（－）・sm癌の5年生存率は81.2%，n（＋）・sm癌でも44.2%と，2群とも一般にいわれているよりは良好な予後を示した．症例数は小

ないが，m癌の9例中脈管侵襲を認めたものはIIa型mm癌の1例のみであり，リンパ節転移を伴う症例・再発例は現在までに経験していない．初期のn(−)・sm癌に明らかな再発1例を認め，再発形式は頸部・上縦隔のリンパ節再発であった．教室で両側頸部郭清を始めて5年が経過しているが[6]，前述したように，対象とした表在癌の70%（28/40例），なかでもm癌とn(+)・sm癌のほとんどはこの5年間の症例であった．積極的リンパ節郭清の結果，頸部にリンパ節転移を認めた3例を含め，sm癌におけるリンパ節転移陽性例の割合は48.4%（15/31例）で，これも従来30〜40%の高頻度と考えられていた数値よりもさらに10%前後高くなっていた[5]，最近の5年間という時期的背景のもと，リンパ節郭清によって，sm癌のn(−)，n(+)症例がより正確に分類された結果が，n(−)・sm癌の高い5年生存率をもたらし，同時にn(+)・sm癌でも一般にいわれていたよりも良好な予後として，郭清の効果が表れたものと考えることができる．n(−)・sm癌の16例中8例は前期10年間の症例であるが，前述の1例以外には明らかな再発を認めていない．脈管侵襲(−)が4例，女性が4例を占め，術前照射例がないことなどが，残り7例の良好な予後に幸いしたものと思われる[9]．

ややよくなったとはいえ，リンパ節転移を伴うsm癌の予後は転移のない群に比べ有意に不良であった($p<0.05$)．15例中5例が明らかな再発死亡例で，再発形式では進行癌の場合とは逆転してリンパ節再発より血行性再発の方が多く，5例中4例を占めていた．以前の検討では，RII以上[1]の郭清が行われた症例で，組織学的転移リンパ個数1〜3個と4個以上の2群間に生存曲線において有意差がみられた[10]．n(+)・sm癌の15例中13例（87%）では転移リンパ節個数が1〜3個であった．その結果sm癌では，郭清の効果が前述した予後の向上だけでなく再発形式の面にも現れたものと考えられた．

教室では1988年7月以降，食道癌術後の患者に対しETP（Etoposide, Pirarubicin hydrochloride, Cisplatin）にTegafurかMercaptopurineを加えた多剤併用化学療法を行っている．積極的なリンパ節郭清後の血行性再発予防を含めて，その効果が期待される．

4．表在癌の肉眼分類について

素案として提出された新しい肉眼分類[4]は表在癌の進行度を比較的よく表現しているものと思われ，m癌の大部分は表在平坦（0-II）の基本型（IIa, b, c）のいずれかに属し，sm癌の中でもリンパ節転移を伴うn(+)・sm癌になると，隆起の程度が強く進行型を思わせる隆起（1）型，表在型の中では，陥凹の強いIII型あるいは混合型が多かった．多発・転移の3例はいずれもn(+)・sm癌であった．副病変と思われる4病変のうち2病変はep癌，他の2病変はmm癌で深達度は浅く，病変の大きさは0.7〜1.7cm（平均1.25cm）と小さいものであった．

案ではまた，sm表在癌31例中14例（45%）と多くみられた表在隆起（0-I型），隆起（1）型について，ポリープ(p.)型，丘状(pl.)型，上皮下腫瘤・腫瘍(sep.)型，隆起型ではさらにカリフラワー(c.)型の亜分類が設けられている．これら亜分類での分布をみると，n(−)群では7例中4例がポリープ型に属したのに対し，n(+)群では逆に，7例中5例は丘状（隆起）型あるいは上皮下腫瘤型であった．同じ隆起型でも，立ち上がりがなだらかで，そのぶん非腫瘍上皮下にもぐっている癌部分が多いタイプほど進行していることが示唆される．

標本の肉眼観察では異常所見を認識し得ないような病変のみを純平坦(IIb)とする人や，粘膜面の高低差−0.2〜+0.5mm位をIIcやIIaとの境界として分類する意見[11]．IIaとI型との境界，進行型を思わせる隆起（1）型の中にはsm表在癌が結構含まれ，リンパ節転移を伴う症例が多いが，n(−)・sm癌も存在するなど，提示された分類案にも扱いにスムースさを欠く部分も多い．試用症例の集積や，早期食道癌取扱いの再検討，問題の解決と平行して，分類案での曖昧な部分や矛盾する細かい点は漸次改善されるであろう．

V．おわりに

食道表在癌のなかでm癌の予後は胃癌の早期癌に匹敵して良好であり，症例も急増している．sm癌全体の予後も，積極的リンパ節郭清の結果従来いわれていたよりも向上を示しているが，リンパ節転移の有無により依然として有意の差異がみられた．検討項目の多くは進行度に一致した傾向を示し，m癌，n(−)・sm癌およびn(+)・sm癌の3者間に差異をうかがうことができたが，統計学的有意差のみられたものは少なかった．今後，症例を重ねて，術前診断に反映しうるより有意な識別可能所見の発見に努めたい．

文　献

1）食道疾患研究会編：臨床・病理．食道癌取扱い規約（第6版）．金原出版，東京，1984
2）胃癌研究会編：外科・病理．胃癌取扱い規約（第10

版)．金原出版，東京，1979
3) 五関謹秀，小池盛雄，滝澤登一郎ほか：現行の早期食道癌定義上の問題点—食道表在癌といわゆる早期胃癌およびpm胃癌との病理組織学的比較検討—．胃と腸 22：1429—1436，1987
4) 井手博子，村田洋子，奥島憲彦ほか：表在性食道癌肉眼分類の新しい提案—病理の立場から—．胃と腸 22：1369—1376，1987
5) 島津久明，吉中平次，加治佐隆：早期癌の診断：食道癌の早期診断．医のあゆみ 137：697—701，1986
6) 田辺 元，吉中平次，馬場政道ほか：胸部食道癌の頸部リンパ節転移について—両側頸部郭清33例の検討—．日消外会誌 19：624—629，1986
7) 吉中平次，島津久明，森藤秀美ほか：特集＝外科医のための超音波応用診断手技，超音波内視鏡診断のテクニック—食道・胃—．臨外 42：569—576，1987
8) 遠藤光夫，河野辰幸：食道表在癌肉眼分類の新しい提案—内視鏡の立場から—．胃と腸 22：1343—1348，1987
9) 馬場政道，吉中平次，田辺 元ほか：食道癌再発に関する臨床病理学的検討—とくに再発型式と術式の評価を中心に—．日外会誌 89：1769—1779，1988
10) 馬場政道，吉中平次，田辺 元ほか：胸部食道癌の転移リンパ節個数の検討．日消外会誌 21：2069—2074，1988
11) 西巻 正，渡辺英伸，田中乙雄ほか：食道表在癌肉眼分類の新しい提案—病理の立場から—．胃と腸 22：1377—1383，1987