日消外会誌　22（8）：2068～2071，1989年

著明な石灰化を伴った食道平滑筋腫の1例

神戸労災病院外科，*同　消化器内科

中本　光春　　裏川　公章　　山口　俊昌　　熨斗　　有
出射　秀樹　　磯　　篤典　　西尾　幸男　　植松　　清
五百蔵昭夫　　瀬藤　晃一　　岩越　一彦*

A CASE OF ESOPHAGEAL LEIOMYOMA WITH REMARKABLE CALCIFICATION

Mitsuharu NAKAMOTO, Tomoaki URAKAWA, Toshimasa YAMAGUCHI, Tamotsu NOSHI, Hideki IDEI, Atsunori ISO, Yukio NISHIO, Kiyoshi UEMATSU, Teruo IOROI, Koichi SETOH and Kazuhiko IWAKOSHI*

Department of Surgery , Kobe Rosai Hospital of the Labour Welfare Corporation
*Department of Gastroenterlogy of Internal Medicine, Kobe Rosai Hospital of the Labour Welfare Corporation

索引用語：食道平滑筋腫，石灰化平滑筋腫，食道良性腫瘍

I. はじめに

食道の良性腫瘍には平滑筋腫，血管腫，嚢腫などがあるが，そのうち平滑筋腫が全体の60～90%[1)~3)]を占めている．しかし石灰化を伴う食道平滑筋腫はまれであり，その割合は平滑筋腫の1.8～4.5%[4)~6)]と報告されている．

今回私達は著明な石灰化を伴った食道平滑筋腫の1例を経験したので，若干の文献的考察を加えて報告する．

II. 症　例

患者：51歳，男性，事務員．

主訴：自覚症状なし．

家族歴：特記すべきことなし．

既往歴：15歳時，虫垂切除術．

現病歴：毎年定期検診を受けていたが，昭和62年12月の検診の際，上部消化管造影にて食道の陰影欠損を指摘され，精査目的で当科へ入院となった．なお，嚥下困難や胸痛，腹痛などの自覚症状は全くなかった．

入院時現症：身長163cm，体重56kg，血圧132/82 mmHg，脈拍60/min．眼瞼結膜に貧血なく，眼球強膜に黄疸は認めなかった．胸部打聴診で異常なく，腹部は平坦・軟で，肝，脾や異常な腫瘤も触知しなかった．

入院時検査成績：末梢一般検血，肝機能，腎機能では特に異常を認めなかった．また心電図，肺機能検査も正常範囲内であった．Tumor marker では，carcinoembrynic antigen(CEA)，フェリチン，squamous cell carcinoma related antigen（SCC）などいずれも異常なかった．

胸部X線所見：胸部X線写真では肺野に異常なく，心陰影の拡大や，縦隔の異常な石灰化はなかった（図1）．

食道造影所見：気管分岐部直下（食道癌取扱い規約[7)]：Im）の中部食道壁に長さ約4cmにわたる境界明瞭な陰影欠損があり，腫瘤陰影に一致して淡い石灰化を認めた．腫瘤は右後壁から前壁さらに左側壁におよび，食道全周の約3/4周を占めていた（図2）．

食道内視鏡所見：門歯列から約30cmの部に前壁中心で食道の約2/3周を占める結節性隆起性病変を認めた．表面粘膜は正常で色調の異常もなく，この部を生検したところ，正常粘膜しか得られなかったが，粘膜下の腫瘤は軟骨様の硬さのようであった（図3）．

胸部 computed tomography（CT）所見：腫瘤は気管分岐部直下で，食道右壁，前壁，左壁にまたがって

＜1989年3月8日受理＞別刷請求先：中本　光春
〒651　神戸市中央区篭池通4－1－23　神戸労災病院外科

図1　胸部X線写真．肺野，縦隔に異常な石灰化は認められない．

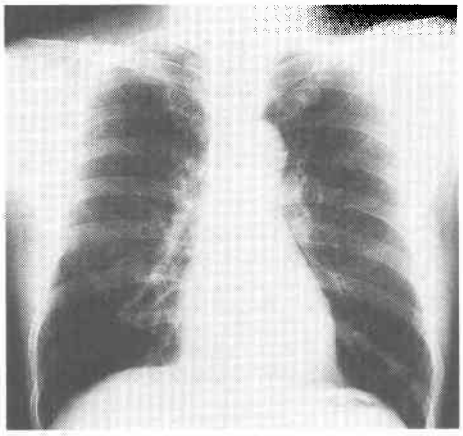

図2　食道造影．気管分岐部直下の中部食道壁に全周の3/4周を占める陰影欠損を認め，同部に淡い石灰化を認める．

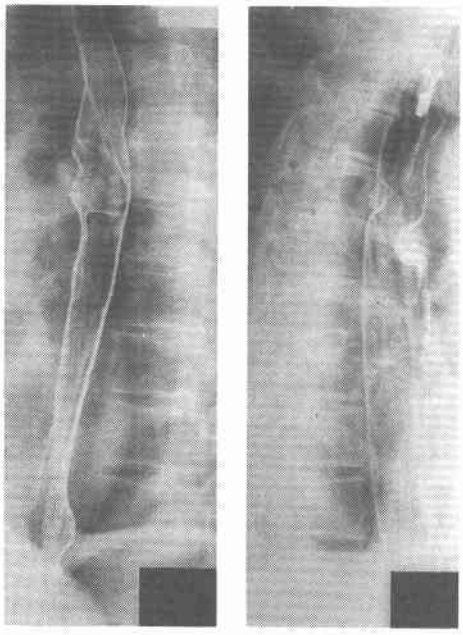

存在し，著明な石灰化を認めた．食道周囲にリンパ節の腫大を疑わせる腫瘤はなかった（図4）．

以上の所見より食道粘膜下腫瘤，なかでも平滑筋腫あるいは血管腫との診断で手術を行った．

手術所見：右第5肋間にて開胸し後縦隔に達すると，腫瘤は奇静脈直下の食道右壁かららせん状に前壁

図3　食道内視鏡，門歯列から30cmの部に前壁中心で食道の2/3周を占める結節性隆起性病変を認める．

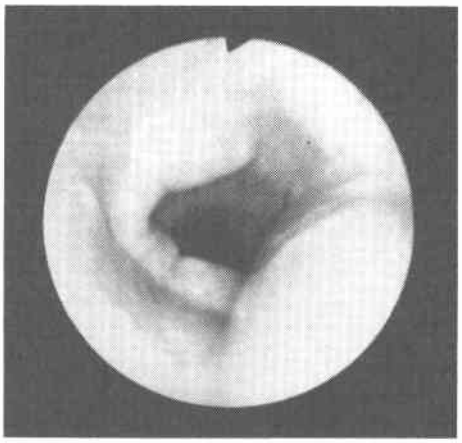

図4　胸部CT.気管分岐部直下の食道壁に著明な石灰化を認める．

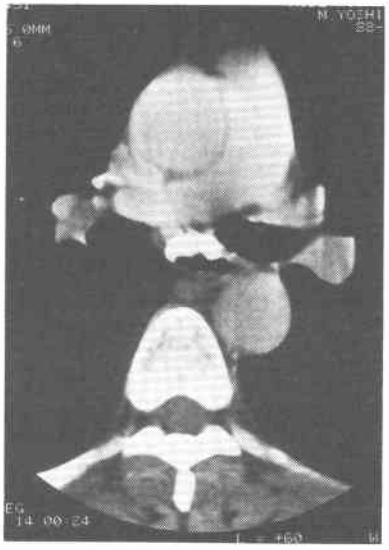

を通り左壁にまでほぼ2/3周にわたり存在しており，骨様の硬さであった．腫瘤部の食道外膜筋層を切開し，腫瘤表面を露出し食道粘膜から剝離した．剝離は比較的容易であり，粘膜に欠損部を生じることなく摘出可能であった．

摘出標本：7.0×1.5×1.5cmのU字型で，表面は白色結節性で凹凸不整あり，骨様の硬さであった．割面も均一な白色充実性であった（図5）．

病理組織検査所見：腫瘤は周囲にみられる筋層に連

図5　摘出標本．7.0×1.5×1.5cmのU字型で表面は白色結節性，骨様の固さである．

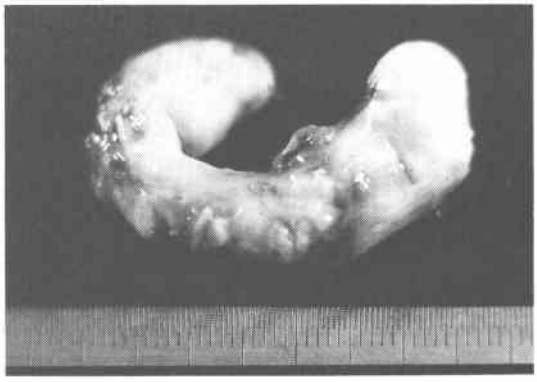

図6　ルーペ像．腫瘤は周囲にみられる筋層に連続しており著明な石灰化がみられる（HE染色）．

図7　病理組織像．長紡錘形の腫瘍細胞が粗に増生し，核の分裂像や異型はなく著明な石灰化を認める（HE染色，×40）．

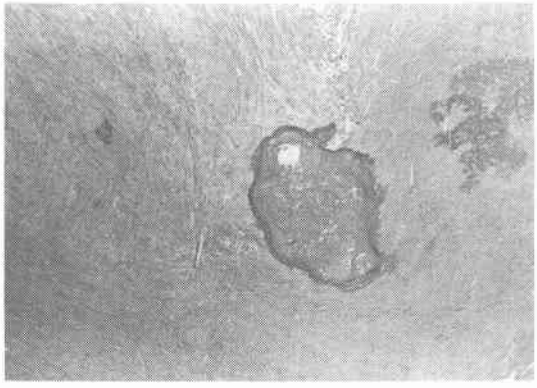

続して発生し，著明な石灰化を伴い，長紡錘形の腫瘍細胞が粗に増生しており核の分裂像や異型がないことより平滑筋腫と診断された（図6，7）．

術後経過：術後経過は良好であり，特に何ら合併症もなく術後33日目に軽快退院した．

III. 考　察

消化管における平滑筋腫の発生部位としては，Oberhelmanら[8]によると胃が最も多く63.8%を占め，次いで小腸，大腸の順であり食道は6%にすぎないとされている．また食道での部位別発生頻度は下部に最も多く45%以上を占め，中部は約30%で，上部食道は少ないようである[6]．食道平滑筋腫の発生年齢は40歳台をピークとして30歳台から50歳台に多くほぼ全体の70～80%を占め，性比は1.6～2.0：1で男性に多いと報告されている[5)9)～11)]．

自覚症状としては，嚥下困難が最も多く，胸部痛あるいは不快感，狭窄感が続き，その他悪心，嘔吐，咳嗽，痰などがあるが，全く無症状で偶然発見された例も10～30%ある[5)6)9)～11)]．腫瘍の大きさとの関係では無症状のものはやはり小さいものに多く，細川ら[11]は長径10cm未満では32%が自覚症状を欠くが，長径10cm以上になると自覚症状のない例はわずか8%にすぎないと述べている．

診断については食道X線検査と食道内視鏡検査とでほとんどの場合には食道粘膜下腫瘍という診断は可能である．しかし粘膜下悪性腫瘍とくに平滑筋肉腫との鑑別については，閉塞性ポリープ様病変や潰瘍性病変の合併があれば悪性の可能性が強いという報告[8]があるが例外も多く，最近ではその鑑別に血管造影法も利用されているが，実際問題として両者の鑑別は困難な場合が多い[6)12)]．また他の粘膜下良性腫瘍との鑑別も困難である．内視鏡検査時の生検については，必ずしも腫瘍組織を採取することは容易でなく，たとえ採取できても確診することは難しく，むしろ生検により出血や穿孔の危険性があることより従来は否定的であった[10]．現在では所見に応じて積極的に生検をするという意見[6)9)]もあるが，まだその成績は満足のいくものとは言い難いようである[13]．

平滑筋腫は平滑筋組織を母地とするため，食道においては粘膜筋板，内輪筋，外縦筋，血管腫などから発生すると考えられ[14]，組織所見は細胞内筋原繊維を含む異型性に乏しい細長い紡錘状細胞が充実性に増殖し，束状不規則に錯走しており，渦巻状を呈している．また鍍銀染色では繊細な好銀繊維が個々の細胞を密に取り込み，PAS染色で明らかな筋原線維の形成を認めることにより神経性腫瘍とは鑑別可能とされている[9]．

本症例はこのような特徴的な組織像の他に著明な石灰化を伴っていた．石灰化を伴う食道平滑筋腫はまれであり，Seremetis ら[4]によればその頻度は1.8%であり，本邦例でみても恩田ら[5]によると1975年末までで147例中4例(2.7%)，小林ら[6]は1979年7月までで264例中12例(4.5%)にすぎないと述べている．石灰化の程度により胸部単純X線写真で判明しうるものから組織診ではじめて石灰化が診断できるものまでいろいろであるが，本症例では胸部正面X線写真では縦隔陰影と重なっており石灰化は不明であったが，食道X線写真では腫瘍に一致して淡い石灰化がみとめられ，さらにCTにてより明らかとなった．平滑筋腫の石灰化の機序としては，①組織の出血，変性および壊死によるもの，②血清Ca値の上昇によるもの，③腫瘍内の局所的内分泌環境の異常によるカルシウム沈着といった発生異常的なもの，などが考えられる[15][16]．食道粘膜下腫瘍ではまれに石灰化を示すものとしては他に血管腫があげられるが，食道の血管腫自体が平滑筋腫に出して非常にまれな疾患であるため[17]，石灰化を伴う食道粘膜下腫瘍をみた場合には第一に平滑筋腫を念頭におく必要があると思われる．

治療は原則として手術的な摘除によらざるをえず，手術術式としては大きなもの，粘膜との癒着が広範囲で強固なもの，悪性が疑わしいもの，憩室や癌を合併しているものなどでは食道切除術が必要であるが，過半数の症例は核出術が行われている[4][6][9]．また最近では内腔に突出したポリープ状の筋腫では内視鏡的polypectomyも行われており[18]，今後さらに適応症例が増えていくものと思われる．

IV．おわりに

術前の食道X線検査および胸部CT検査で石灰化を有し，術後の組織診にて著明な石灰化を有する食道平滑筋腫と診断しえた1例を経験したので，文献的考察を加え報告した．

文　献

1) Schmidt HW, Clagett OT, Harrison EGJr et al: Benign tumors and cysts of the esophagus. J Thorac Cardiovasc Surg 41：717—732, 1961
2) Plachta A: Benign tumors of the esophagus, review of literature and report of 99 cases. Am J Gastroenterol 38：639—652, 1962
3) Suzuki H, Nagayo T: Primary tumors of the esophagus other than squamous cell carcinoma, histologic classification and statistics in the surgical and autopsied materials in Japan. Int Adv Surg Oncol 3：73—109, 1980
4) Seremetis MG, Lyons WS, DeGuzman VC et al: Leiomyomata of the esophagus, Cancer 38：2166—2177, 1976
5) 恩田芳和，中西昌美，西村昭男ほか：食道・胃重複平滑筋腫の治験例—本邦食道平滑筋腫手術例集計の検討．外科診療 20：1614—1620, 1978
6) 小林康人，勝見正治，河野暢之ほか：食道平滑筋腫の3例—本邦264例の分析．日臨外医会誌 42：169—176, 1981
7) 食道疾患研究会編：臨床・病理，食道癌取扱い規約．第6版．金原出版，東京，1984
8) Oberhelman HA, Condon JB, Guzauskas AC: Leiomyoma of the gastrointestinal tract. Surg Clin North Am 32：111—122, 1952
9) 佐藤　源，浜田英明，大石健三ほか：食道平滑筋腫の臨床—教室における6治験例の報告と本邦60手術症例の統計的観察．日消外会誌 10：368—376, 1977
10) 島津久明，小堀鷗一郎，団野　誠ほか：食道平滑筋腫と平滑筋肉腫—自験9例の報告と本邦文献上報告例の分析．日外会誌 84：355—368, 1983
11) 細川俊彦，大谷洋一，薬師寺公一ほか：巨大食道平滑筋腫の1治験例—本邦食道平滑筋腫354例の検討．日臨外医会誌 46：954—959, 1985
12) 稲吉康治，菊池　茂，永田信行ほか：巨大食道平滑筋腫の1例．臨放線 32：963—966, 1987
13) 島　仁，渡部博之，那須　宏ほか：多発性食道平滑筋腫の1例—文献的考察を含めて．Gastroenterol Endosc 29：1491—1497, 1987
14) 夏越祥次，吉中平次，喜入　厚ほか：扁平上皮癌を除く食道腫瘍の臨床病理学的検討．臨外 42：1237—1243, 1987
15) 岡田賢二，井上律子，前里和夫ほか：CT上腫瘍内石灰化を認めた食道平滑筋腫の1例．日臨外医会誌 48：369—372, 1987
16) 杉山憲義，佐藤　治，竹腰隆男ほか：石灰化を伴った食道平滑筋腫と隆起性早期胃癌の合併例．胃と腸 14：1535—1543, 1979
17) 杉町圭蔵，上尾裕昭，井口　潔：食道良性腫瘍．外科診療 29：574—578, 1984
18) 遠藤光夫，吉田　操，奥島憲彦ほか：食道粘膜下腫瘍治療の現況．外科 47：28—33, 1985