日消外会誌　22（8）：2072～2075，1989年

腺様嚢腫癌と扁平上皮癌の衝突食道癌の1例

一宮市立市民病院外科，病理[1]，名古屋大学第2外科[2]
小林　裕幸　吉田　典正　丸山　浩高　蜂須賀丈博
森　敏宏　本多　正和　石田　康雄　河原　健
中村　栄男[1]　山内　晶司[2]

A CASE OF ESOPHAGEAL COLLISION TUMOR WITH ADENOID CYSTIC CARCINOMA AND SQUAMOUS CELL CARCINOMA

Hiroyuki KOBAYASHI, Norimasa YOSHIDA, Hirotaka MARUYAMA, Takehiro HACHISUKA, Toshihiro MORI, Masakazu HONDA, Yasuo ISHIDA, Ken KAWAHARA, Shigeo NAKAMURA[1] and Shoji YAMAUCHI[2]

Department of Surgery and [1]Department of Pathology, Ichimiya City Hosptal
[2]2nd Department of Surgery, Nagoya University School of Medicine

索引用語：食道腺様嚢腫癌，衝突食道癌

I. はじめに

腺様嚢腫癌（adenoid cystic carcinoma）[1]は主として大小唾液腺や気管気管支，乳腺，子宮などにみられる．しかし食道発生例はまれであり，検索した限りでは現在まで内外で48例が報告されているにすぎない[2]．最近われわれは本症の1例を経験したので若干の文献的考察を加えて報告する．

II. 症　例

症例：59歳，男性．

主訴：嚥下時つかえ感．

家族歴：母　胃癌で死亡．

既往歴：特記すべきことなし．

現病歴：1987年8月ごろより嚥下時のつかえ感出現し次第に増悪したため，8月下旬某医院を受診した．上部消化管造影にて食道の狭窄を指摘され同年9月9日当院を受診した．同日内視鏡検査後，精査手術を目的として9月19日入院した．また最近の3か月の間に4kgの体重減少があった．

入院時現症；身長167cm，体重52kg，体格中等度，栄養状態中等度，眼球強膜黄疸なし，眼瞼結膜貧血なし，頸部リンパ節触知せず，胸腹部理学的所見に異常認めず．

入院時検査成績：血液一般・生化学検査，肺機能，心電図，尿検査に著変なし．便潜血反応陰性，carcinoembryonic antigen（CEA）2.1ng/ml，carbohydrate antigen 19-9（CA19-9）6U/ml

食道X線検査所見；胸部下部食道（Ei）を中心に左壁から後壁にかけ長径5cm鋸歯型の陰影欠損が見られた．肛門側の境界は明瞭であるが，口側は胸部中食道（Im）まで壁の凹凸不整像が広がっていた（図1）．

食道内視鏡所見：切歯列より約40cmの2～5時の方向に深い陥凹型，それより口側10時の方向にも縦長の陥凹型の腫瘍がみられた．その周囲の粘膜はルゴール染色にて全周にわたり淡染帯を認めた．内視鏡下の生検ではsquamous cell carcinomaと診断された（図2）．

手術所見：10月30日，右第5肋間にて開胸開腹術を施行した．胸部下部食道（Ei）から胸部中部食道（Im）にかけ鶏卵大の腫瘤を認め，手術所見を食道癌取り扱い規約[1]に従って表すと，A_2，N_2（＋），M_0，Pl_0，肉眼的進行度は，III度であった．胸部食道全摘＋胃上部切除（胸腔内，左頸部，腹腔内郭清），胸骨後経路食道・胃吻合術を施行した．

切除標本肉眼所見：下部食道に5.0×4.0cmの黄赤色で中央が陥凹した潰瘍型の腫瘤があり，その口側に

＜1989年3月8日受理＞別刷請求先：小林　裕幸
〒466　名古屋市昭和区石仏町2－4　ベルマイン501

図1　食道X線検査所見：胸部下部食道から中部食道にかけ鋸歯型の陰影欠損が認められる．

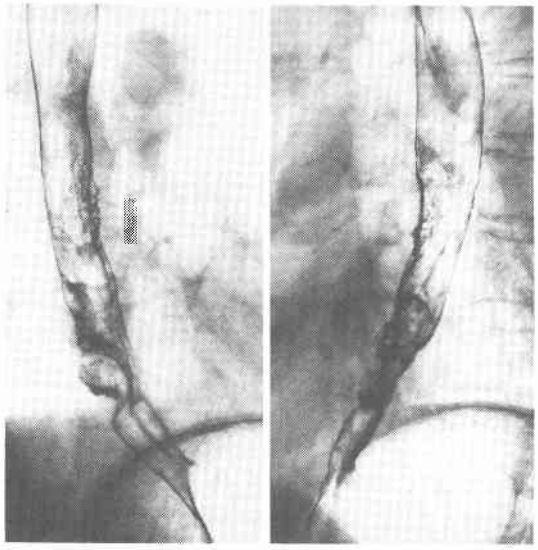

図2　食道内視鏡所見：切歯列より40cmのところに陥凹型の腫瘍が見られる．

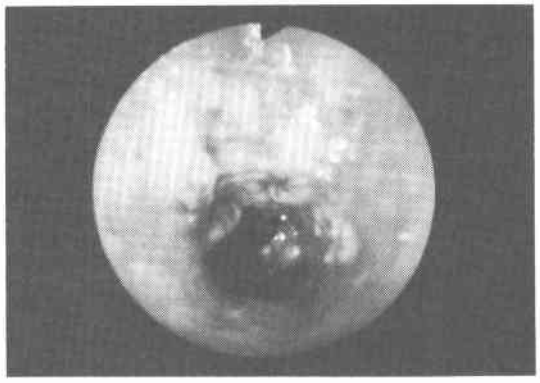

も，3.0×2.0cmの潰瘍型の腫瘤が見られた．口側の腫瘤を中心として平坦なびらん状の粘膜変化が広がっていたが，肛側の腫瘤の周囲の粘膜は正常上皮と思われた（図3）．

病理組織所見：肛門側の腫瘍において粘液の沈着を伴う腺管様篩状構造を認め，粘液染色を行ったところ，間質および腺腔様部分に，Alcian-blue陽性物質が認められ食道原発の腺様嚢腫癌と診断された（図4）．また口側の腫瘍は，中分化型扁平上皮癌であった（図5）．前者は粘膜下層から固有筋層を中心として比較的限局性に広がり，後者は広く粘膜内進展を示していた．また前後者ともに，外膜深達度a_1，リンパ管侵襲ly(＋)，血管侵襲v(＋)であり，リンパ節転移はNo. 108，2，3にn_2(－)で，いずれも扁平上皮癌の転移であった．mappingを行うと，両腫瘍は境界をもって相接しており，組織学的に衝突癌と考えられた（図6）．

図3　切除標本肉眼所見：下部食道に5.0×4.0cm，その口側にも3.0×2.0cmの潰瘍型の腫瘍が認められる．

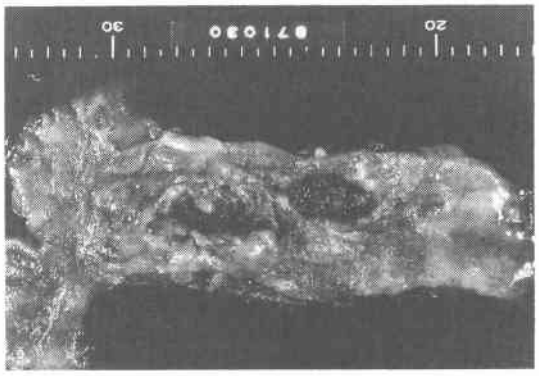

図4　病理組織所見：肛門側の腫瘍は腺様嚢腫癌で，粘液の沈着を伴う腺管様篩状構造を認める．A：（HE染色，×100），B：（HE染色，×200）

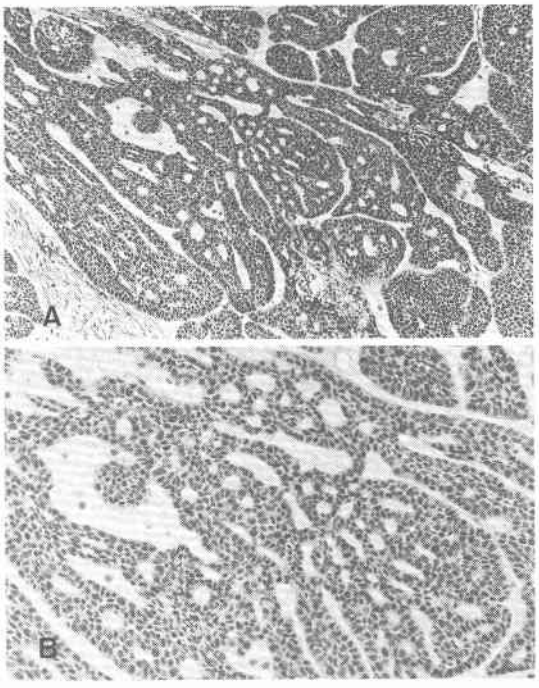

免疫組織化学的検索；前者では，S-100蛋白（＋），

図5　病理組織所見：口側の腫瘍は中分化型扁平上皮癌である．A：(HE染色，×40)，B：(HE染色，×200)

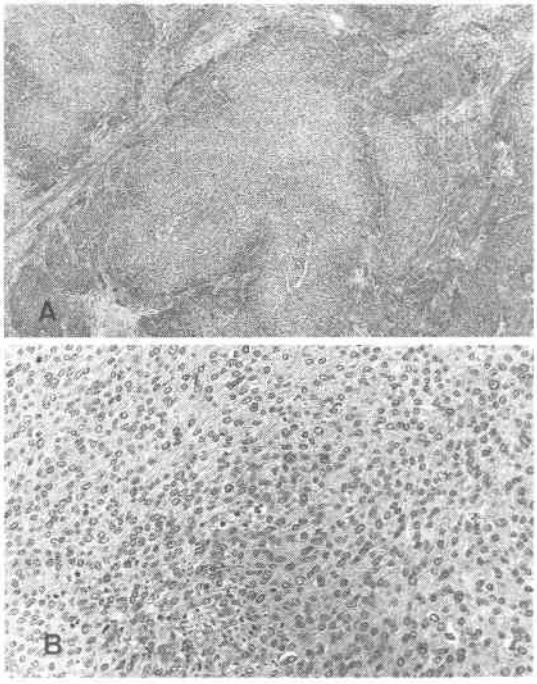

図6　摘出標本シェーマ：両腫瘍は境界をもって相接している．

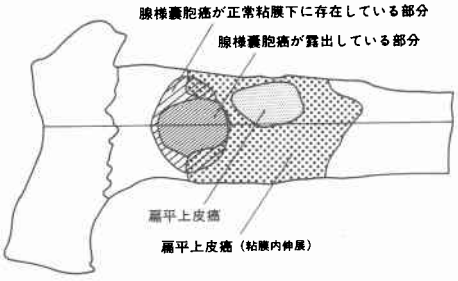

CEA(−)，Keratin(−)，後者では，S-100蛋白(−)，CEA（+），Keratin（+）であった．

術後経過：術後の経過は良好で，外来にてTegafur+Lentinanの投与による術後免疫化学療法を行っているが，現在まで再発は認めていない．

III. 考　察

腺様嚢腫癌は，1959年 Billroth[3]が副鼻腔原発の腫瘍について，その組織学的特徴よりZylindromaとしたのが最初である．そして，1954年 Foote and Franzell[4]が上部気道および乳腺の腫瘍についてadenoid cystic carcinomaという名称を提唱して以来今日までこの名称が最も広く使用されている，主として唾液腺，気管気管支のほかに乳癌，皮膚，外陰部などに発生するが，食道原発例はきわめてまれである．1950年 U.S. Navy Meidcal SchoolのColor Atlas of Patholygy[5]に収録されたものが食道においての最初とされ，現在までに，われわれが調べたかぎり内外に48例の報告があるのみである．また鈴木と長与[6]は食道切除例11,783例中8例（0.07%）剖検例4,995例中3例（0.06%）であったと報告している．自験例を含め49例の報告例について検討してみると，年齢は30歳～83歳にわたり平均61.6歳で50～60歳代に好発している．性別では男性34例女性15例と男性に多い．主訴は嚥下困難が最も多いが，その他にも体重減少上腹部痛呕吐などがあり，扁平上皮癌の場合とほとんど同じである．発生部位では中部食道が多い．しかし本症の術前診断はしばしば困難であり，術前に診断された症例は非常に少ない[7]．われわれの症例の場合も術前診断は扁平上皮癌であった．これは本症例では腺様嚢腫癌が粘膜下を中心として存在したため，口側の扁平上皮癌のところからのみ組織が生検されたからだと推測される．また食道原発腺様嚢腫癌は，進行癌が多く他の部位の腺様嚢腫癌に比べ，予後が不良であり，ほとんど2年以内に死亡している[7]．その多くはリンパ節転移および血行性転移により広範な再発転移を起こしている[7]．また放射線に対する感受性も低く[8]，化学療法もあまり期待できないようである．われわれの症例では，Tegafur+Lentinan投与による術後免疫化学療法を行っているが，より強力な化学療法を併用する必要があると考えている．病理組織学的特徴としては，基底細胞に似た腫瘍細胞からなり，胞体に乏しく，核が濃染するdark cellおよび核が明るく核小体の明らかなclear cellの2つで構成される．篩状構造（cribriform pattern），格子状構造，腺管様構造（腫瘍細胞が2層性にならんで上皮を形成する）のほか充実性の配列を示す．また管腔内および間質には，periodic acidschiff stain（PAS染色）およびAlcian-blue陽性の硝子様あるいは粘液様物質がみられる[7][9]．

食道原発の腺様嚢腫癌の特徴としては，多くは充実性で腫瘍細胞の異型性が強く分裂像も多く時には壊死を伴うこともあり他部位の腺様腫瘤に比べより悪性度が高いとされている[7]．ところで本症では形態学的に純粋なものはまれで，腫瘍の一部に基底細胞癌から角化型扁平上皮癌にいたる種々の像を認めることが多い

とされている[10].

Mukadaら[11]によると粘液腺およびその導管の上皮細胞は腺細胞基底細胞あるいは扁平上皮など各方向に分化する能力を有しているため悪性変化の経過中に様々の像が混在することも当然でありうるとしている.

腺様嚢腫癌の発生母地については主に唾液腺,気管,乳腺など,導管を有する腺組織の存在する器官に腺様嚢腫癌が発生することなどから,固有食道腺であるとする意見が多い[11][12]. ところで,その固有食道腺は導管上皮細胞,筋上皮細胞,粘液細胞などから構成されている[13]. また,電顕的観察において唾液腺および気管の本腫瘍は筋上皮細胞系と腺細胞あるいは扁平上皮細胞の性格を有する上皮細胞系となら成ることが明らかにされた[9]. 実際本腫瘍は主として腺上皮細胞様の clear cell と筋上皮細胞様の dark cell より成り,食道粘液腺導管由来説を支持している. また,道導管内あるいは腺組織内に存在し,被覆粘膜上皮細胞,腺上皮細胞および筋上皮細胞へのいずれにも分化能を有する未分化な細胞にその発生母細胞を求める考えもある[14]. Bergmann and Charnas[15]は,気管—気管支の腺様嚢腫癌が気管—気管支の粘液腺上皮を起源とするという知見を加味して,食道壁内の気管—気管支の遺残組織より本腫瘍が発生してくるのではないかと述べている. 実際われわれの症例では病巣の大部分が粘膜下層にあり,境界付近は非薄化した扁平上皮で覆われており粘膜下層に存在する固有食道腺由来を示唆した.

また,免疫組織化学的にも S-100 protein 陽性であり,筋上皮細胞への分化を示していると考えられる.

IV. 結　語

59歳男性の食道原発腺様嚢腫癌の1例を報告し,若干の文献的考察を加えた.

なお,本論文の要旨は第32回日本消化器外科学会総会(1988年7月4日,金沢)において発表した.

文　献

1) 食道疾患研究会編:臨床・病理. 食道癌取扱い規約. 第6版, 金原出版, 東京, 1984
2) 真船健一, 田久保海誉, 田中洋一ほか:食道原発腺様嚢胞癌の1例. 癌の臨 32:513—519, 1986
3) Billroth T: Beobachtungen über Geschülste der Speicheldrusen. Virchows Arch [A] 17: 357—375, 1859
4) Foote F Jr, Frazell EL: Tumor of the major salivary glands. Atlas of tumor pathology, sect. 4, fasc. 11. Washington, D.C. Armed Forces Institute of Pathology, 1954
5) U.S. Naval Medical School: Color Atlas of Pathology Vol. 1. J.B. Lippincott Co., Phila delphia, 1954, p295
6) Suzuki H, Nagayo T: Primary tumors of the esophagus other than squamous cell carcinoma-Histologic classification and statistics in the surgical and autopsied materials in Japan. Int Adv Surg Oncol 3: 73—109, 1980
7) Sweeney EC, Cooney T: Adenoid cystic carcinoma of the esophagus. A light and electron microscopic study. Cancer 45: 1516—1525, 1980
8) 藤田博正, 掛川暉夫, 熊谷義也ほか:食道に発生した腺様嚢胞癌—2例の症例報告と文献的考察—. 癌の臨 25:235—241, 1979
9) Epstein JI, Sears DL, Tucker RS et al: Carcinoma of the esophagus with adenoid cystic differentiation. Cancer 53: 1131—1136, 1984
10) Benisch B, Toker C: Esophageal carcinoma with adenoid cystic differentiation. Arch Otolaryngol 96: 260—262, 1972
11) Mukada T, Sato E: Adenoid cystic carcinoma of the esophagus. Tohoku J Exp Med 113: 257—262, 1974
12) Kabuto T, Taniguti K, Iwanaga T et al: Prumary adenoid cystic carcinoma of the esophsgus. Report of a case. Cancer 43: 2452—2456, 1979
13) Takubo K, Tsuchiya S, Nakagawa H et al: Electron microscopic observation on human esophageal proper gland. J Clin Electron Microsc 11: 421—422, 1979
14) 灰塚省二郎, 奥原種臣, 本間マリオ慧ほか:食道原発の腺様嚢胞癌—1剖検例. 胃と腸 11:1117—1122, 1976
15) Bergmann M, Charnas RM: Tracheobronchial rests in the esophagus: Their relation to some benign strictures and certain types of cancer of the esophagus. J Thorac Cardiovas Surg 35: 97—104, 1958