日消外会誌　22（8）：2076～2078，1989年

Exulceratio simplex の1例

八千代病院外科
鈴木　秀昭　　七野　滋彦　　佐藤太一郎
片山　　信　　山本　英夫　　河村　健雄

A CASE OF EXULCERATIO SIMPLEX

Hideaki SUZUKI, Shigehiko HITINO, Taitirou SATOU, Makoto KATAYAMA, Hideo YAMAMOTO and Takeo KAWAMURA
Department of Surgery, Yachiyo Hospital

索引用語：exulceratio simplex

はじめに

Exulceratio simplex[1]は微小な胃粘膜欠損の底部において太い動脈が破綻し，大量出血を来す疾患であり，病態や発生原因について，いまだ不明な点も多い．今回われわれは，胃の他の部位にも粘膜下層を走る太い動脈を認め，発生原因を考える上で興味ある exulceratio simplex の1例を経験したので，若干の文献的考察を加え報告する．

症　例

患者：16歳，女性．

主訴：吐血．

既往歴：特記すべきことなし．

家族歴：特記すべきことなし．

現病歴：1985年12月3日午後8時ごろ，突然大量吐血をした．その後も吐血を繰り返し同年12月4日午前1時当院を受診し直ちに入院となった．入院時現症：体格，栄養状態は中等度．血圧は90/50mmHg で，顔面蒼白，眼瞼結膜に中等度貧血を認めた．黄疸はなかった．胸部に異常所見を認めなかった．腹部は平坦，軟で肝臓，脾臓も触知しなかった．心窩部に圧痛を認めた．

入院時検査所見：高度の貧血を認めたほかは，特に異常所見を認めなかった（**表1**）．

入院後経過：点滴，輸液などを行い，翌朝，胃内視鏡検査を施行した．胃体上部大弯から後壁にかけて，新鮮な血液の貯留を認めたが，出血源は不明であった．胃体中部から十二指腸球部，胃穹部，食道には異常所見を認めなかった．検査後も吐血を繰り返したため，

表1　入院時検査成績

末梢血		T.Bil	0.6 mg/dl
RBC	285×10^4 /mm³	D.Bil	0.4 mg/dl
Hb	8.6 g/dl	LAP	84 U
Ht	22.5 %	Ch-E	0.44 ΔpH
WBC	16000 /mm³	γ-GTP	16 mu/ml
Plate	16.6×10^4 /mm³	Na	137 mEq/l
尿		K	4.8 mEq/l
タンパク	（－）	Cl	104 mEq/l
糖	（－）	Ca	7.6 mg/dl
ウロビリノーゲン	（－）	T. protein	5.0 g/dl
血液生化学		Alb.	72.8 %
TTT	0.5 U	A/G 比	2.68
ZTT	4.4 U	BUN	11.8 mg/dl
Al-P	5.2 U	Creatinine	0.69 mg/dl
GOT	12 U		
GPT	7 U		
LDH	220 U		

4日夕方，緊急内視鏡検査所見とあわせて左胃動脈よりの出血と判断し，スポンゼルによる経カテーテル動脈塞栓術（transarterial embolization，以下 TAE）を施行した．TAE により，一端止血していたが翌5日昼に再吐血した．再度 TAE を行ったが止血が得られず，緊急手術に踏み切った．

手術所見：正中切開にて開腹したところ，胃は著明に拡張していた．肝臓，胆嚢，膵臓などの諸臓器には異常を認めなかった．左胃動静脈を結紮した後，胃全摘術を施行し，Roux-en-Y 吻合で再建した．

切除標本肉眼所見：胃体上部小弯より10×5mm と，7×5mm の浅い潰瘍があり，いずれも底部に太い血管が露出していた．胃体上部から胃角部にかけて，多数のびらんを認め，TAE によるものと考えられた（図

＜1989年4月12日受理＞別刷請求先：鈴木　秀昭
〒170　豊島区東池袋2－13－12　ハイツ空蟬304号

図1　切除胃新鮮標本．矢印の部位に太い露出血管を伴う小潰瘍を認める．

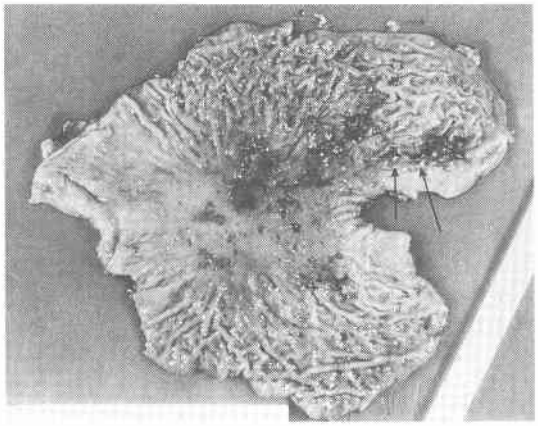

図2　動脈破綻部の病理組織像．U1-IIの潰瘍底部で太い動脈が破綻している．(H-E, ×20)

1)．

病理組織学的所見：胃体上部前壁小弯よりにU1-IIの潰瘍を2個認め，それぞれの底部で外径1.8mmと1.5mmの太い動脈が破綻していた．動脈壁には異常を認めなかった（図2）．

以上の所見よりexulceratio simplexと診断した．全割して他の部位の検索を行ったところ，粘膜下層を走る異常に太い動脈をさらに4本認めた(図3)．外径

図3　粘膜下層を走る太い動脈の走行を示すシェーマ

図4　胃角部の粘膜下層を走る太い動脈．直上の粘膜に萎縮性変化や機械的損傷を受けた所見は認めない．(H-E, ×20)

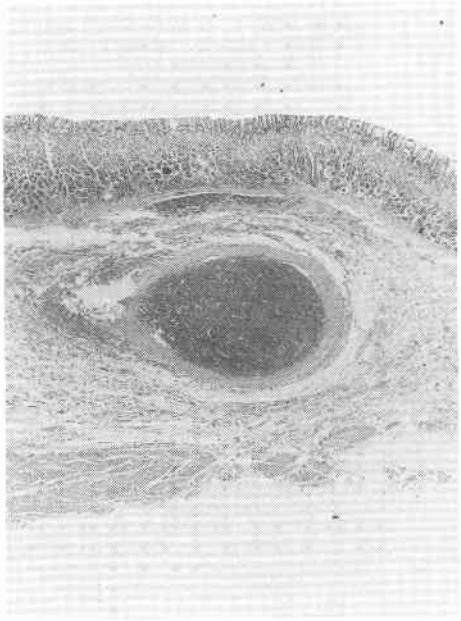

は最小0.83mm，最大1.55mmで，異常に太いということ以外，異常所見は認めなかった．

考　察

Exulceratio simplexは1878年，Dieulafoy[1]が突然大量出血を来した7症例を報告したのに始まる．彼は致死的大量出血は胃上部の微小な浅い粘膜欠損部の異常に太い動脈の破綻に起因することを突き止め，この病態にexulceratio simplex（以下Esと略す）と命名した．陳ら[2]はEsの診断基準として，(1) U1-II以下の潰瘍であること，(2) 潰瘍の最大径が10mm以下であること，(3) 潰瘍底の露出血管の外径が1mm以上であ

ること，の3つを兼ねることを唱えている．しかし，潰瘍の大きさ，露出血管の太さに一定の基準を設けることは困難であるように思われる．

Esの病因であるが破綻動脈の起源として，Mortensenら[3]の動静脈奇形説，Frank[4]，Millard[5]，Antonieら[6]の動脈瘤説，Goldmann[7]，Fixa[8]，Richter[9]らの先天的動脈走行異常説などがある．今回われわれの経験した症例では動脈瘤動静脈奇形を認めなかった．走行異常説の根拠として，破綻動脈が通常の胃の粘膜下層にはみられない太い動脈であることが挙げられてきた．中[10]は正常胃の血管構築を調べ，粘膜下層の動脈径は斜層筋層域で0.11～0.21mm，輪状筋層域で0.01～0.05mmと報告しており，Esで認められる破綻動脈の外径は正常胃に比べてかなり太いといえる．

しかし，岩渕ら[11]はEs以外の原因で切除された14例の切除胃の全割材料を用いて，胃壁内の動脈の走行と外径を検討し，粘膜下層での外径が1mm以上の動脈を12例に見いだし，Esの破綻動脈は必ずしも異常動脈であるとはいえないと述べている．

潰瘍発生の原因としては，(1) 太い動脈による直上粘膜の圧迫萎縮に基づく潰瘍化[7]，(2) 動脈により挙上された粘膜の機械的損傷[12]，(3) 潰瘍が血管異常部に偶然に発生[13]，(4) 異常動脈の壁の変性による動脈破綻が胃に穿孔[14]などが挙げられている．本症例では，破綻動脈以外に胃体上部から胃角部にかけて，粘膜下層を走る外径0.83～1.55mmの太い動脈を4本認めた（図4）．それらを被覆する粘膜に，周囲と異なる萎縮性変化は認めなかった．また，太い動脈の直上の粘膜は挙上されていたが，機械的損傷を受けた所見はなかった．動脈壁には破綻の原因となるような変性はなかった．以上より，本症例の潰瘍発生の原因として，潰瘍側の因子がより大きく関与していることが示唆された．

Esの治療は以前は本症例のごとく，胃切除が主であったが，内視鏡的止血法の発達により，手術せずに止血せしめた報告例が増えてきている．本邦では1982年に仲ら[15]による，内視鏡的HSE局注による止血例の報告が初めである．その後，純エタノール局注療法，エトキシスクレロール局注療法，HSE局注と電気凝固の併用療法などが報告され，それぞれ良好な成績をおさめている．したがって，切除標本が得られることが少なくなってきてはいるが，本症例のごとく破綻動脈以外に太い動脈を認めることもあり，全割して十分な病理組織学的検索をすることが，病因解明のために，大切であると思われる．

おわりに

16歳女性のExulceratio simplexの1例を報告し，病因について若干の考察を加えた．

文　献

1) Dieulafoy G: Exulceratio simplex. L'intervention chirurgicale dans les hématéméses foudroyantes consécutives á l'exulceration simple de l'estomac. Bill Acad Med 39: 49—84, 1898
2) 陳　鋼民，河島浩二，林　宏ほか：Exulceratio simplex (Dieulafoy) の2治験例．外科　46: 543—546, 1984
3) Mortensen NJ, Mountford RA, Jeans WD et al: Dieulafoy's disease: A distinctive arteriovenous malformation causing massive gastric haemorrhage. Br J Surg 70: 76—78, 1983
4) Frank W: Hematemesis associated with gastric arteriosclerosis. A review of the literature with a case report. Gastroenterology 7: 231—240, 1946
5) Millard M: Fatal rupture of gastric aneurysm. Arch Pathol 59: 363—371, 1955
6) Antonie T: Arteriosclerosis of the arteries of the stomach. Med J Aust 48: 210—211, 1961
7) Goldmann R: Submucosal arterial malformation (Aneurysm) of the stomach with fatal hemorrhage. Gastoroenterology 46: 589—594, 1964
8) Fixa B, Komárcová O: Submucosal arterial malformation of the stomach as a cause of gastrointestinal bleeding. Gastorienterologia 105: 357—365, 1966
9) Richter RM: Massive gastric hemorrhage from submucosal arterial malformation. Am J Gastroentrol 64: 324—326, 1975
10) 中　英男：血管構築の立場から見た消化管病変．胃と腸　14: 593—605, 1979
11) 岩渕三哉，渡辺英伸，石原法子ほか：病理から見た胃のDieulafoy潰瘍．胃と腸　22: 1113—1124, 1987
12) Streicher HJ: Massive gastrointestinal bleeding due to solitary simple gastric erosion (of Dieulafoy). Germ Med Mth 11: 448—452, 1966
13) Voth D: Zur Pathogenese ungewöhnlicher arterieller Magenblutungen. Med Welt 19: 1095, 1962
14) Juler GL, Labitzke HG, Lamb R et al: The pathogenesis of Dieulafoys gastric erosion. Am J Gastroenterol 79: 195, 1984
15) 仲　紘嗣，小林多加志，平尾雅紀ほか：Exulceratio simplex (Dieulafoy) と思われた2症例に対する内視鏡下の高張Na-エピネフリン (HS-E) 液局注療法について．Gastroenterol Endosc 25: 925—931, 1983