日消外会誌　22（8）：2083～2086，1989年

仮性肝動脈瘤破裂の2例

国立長崎中央病院外科
立花　一幸　　古川　正人　　中田　俊則
瀬戸口正幸　　草野　敏臣　　林　　詁欽
田代　和則　　菅　　和男　　宮崎　国久

TWO CASES OF RUPTURED PSEUDO-ANEURYSM OF THE HEPATIC ARTERY

Kazuyuki TACHIBANA, Masato FURUKAWA, Toshinori NAKATA, Masayuki SETOGUCHI, Toshiomi KUSANO, Yiqin LIN Kazunori TASHIRO, Kazuo SUGA and Kunihisa MIYAZAKI
Department of Surgery National Nagasaki Chuo Hospital

索引用語：仮性肝動脈瘤，術後肝動脈瘤破裂，動脈塞栓術

I. はじめに

肝動脈瘤はきわめてまれな疾患であり，本邦においてはこれまでに39例の報告を見るにすぎず[1)2)]，術後の仮性肝動脈瘤破裂についての報告はさらに少なく4例の報告をみるのみである[2)~4)]．

われわれは腹腔内手術後に発生した仮性肝動脈瘤破裂の2例を経験したので，文献的考察を加え報告する．

II. 症　例

症例1：60歳，女性．

主訴：食欲不振，体重減少．

既往歴：特記事項なし．

家族歴：特記事項なし．

現病歴：昭和59年5月ごろより，上記症状が出現し近医を受診．胃癌（Borrmann 4）の診断で10月8日，当科へ紹介入院し，術前検査後，10月25日，開腹術を施行した．

手術所見：胃全摘術＋リンパ節郭清＋脾摘出術（double tract reconstruction）を施行した．$P_0H_0N_1S_1$ で Stage II であり，R_2 resection を施行し絶対的治癒切除であった．肉眼的分類および進行度は胃癌取扱い規約に従った[5)]．

術後経過：術後9日目に，発熱およびドレーンからの粘稠な浸出液の排出が認められ，縫合不全と診断した．術後16日目に，突然，ショック状態となり，腹部膨満も出現，また，ドレーンから動脈性出血も認められ，腹腔内出血の診断で，緊急開腹術を施行した．開腹すると，肝十二指腸靱帯周辺よりの出血が認められたが，著明な癒着のため，出血源の確認はできないまま，オキシセルガーゼ・アロンアルファーなどで止血した．術後経過は良好にみえたが，さらに，9日後，再びショック状態となった．腹腔動脈造影を施行したところ，固有肝動脈の分岐部に造影剤の pooling が見られ（図1，2），仮性肝動脈瘤破裂と診断した．肝動脈をスポンゼル小片にて塞栓し，さらに腹腔動脈根部にコイルを充填し止血しえたが，その後，11日目に肝不全，呼吸不全で死亡した．なお，肝臓の necropsy に

図1　腹腔動脈造影で固有肝動脈の分岐部に造影剤の pooling が見られる．

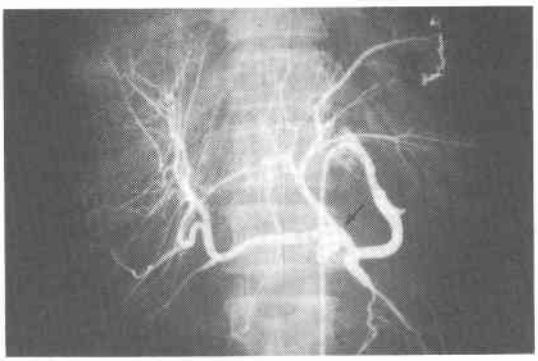

＜1989年4月12日受理＞別刷請求先：立花　一幸
〒817-17　長崎県上県郡上対馬町比田勝630　上対馬病院外科

図2　静脈相でも固有肝動脈の分岐部付近に造影剤のpoolingが見られる.

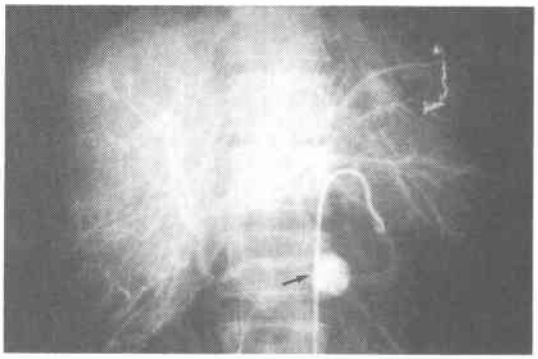

図3　症例2のPTC-D像である.

おいて肝壊死が認められた.

症例2：75歳，男性.

主訴：黄疸.

既往歴：高血圧性心臓病(昭和60年2月より)，前立腺肥大（昭和60年5月手術).

家族歴：特記事項なし.

現病歴：昭和61年5月，黄疸を主訴に近医を受診し，閉塞性黄疸の診断にて，5月29日，当科へ紹介入院となった．経皮経肝胆道ドレナージ（以下PTC-D）を施

図4　吻合部の左側に破裂した動脈瘤が認められる.

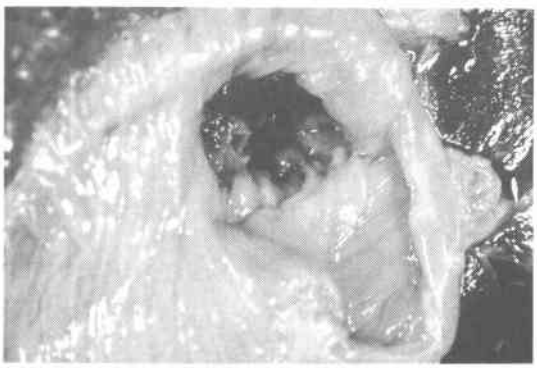

図5　破裂動脈瘤の割面像である.

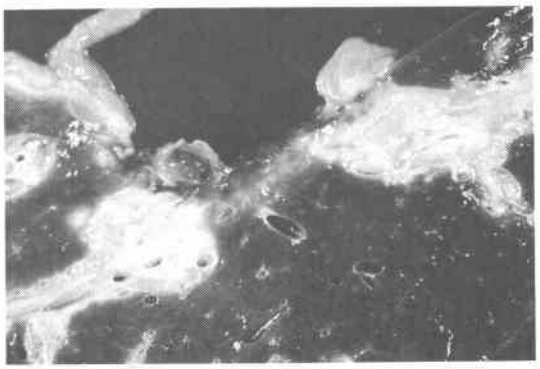

行し(図3)，肝門部胆管癌と診断した．減黄後，7月9日，開腹術を施行した.

手術所見：肝門部切除＋肝門部空腸吻合術を施行した．$S_1Hinf_1H_0G_0Panc_0D_0V_1P_0N_2(+)M(-)St(-)DW_0HW_1EW_2$でStage IIIであった．$R_1$ resectionを施行し，絶対的非治癒切除であった．肉眼的分類および進行度は，外科・病理，胆道癌取扱い規約に従った[6].

術後経過：良好に経過し，術後17日目より放射線療法を開始したが，その3日後，突然ショックとなり，下血が認められた．ショック状態の改善を持ち，上部および下部消化管内視鏡を施行したが，出血源は確認できなかった．下血発症後5日目には大量吐血をきたし，再びショックとなり，全身状態の悪化を認め，翌日死亡した.

剖検所見：肝門部空腸吻合部を腸管側よりみると，破裂した動脈瘤が確認された(図4)．図5はその割面像である.

組織所見：ワイゲルト染色による破裂動脈瘤の組織

表1　術後肝動脈瘤破裂　本邦報告例

報告者（報告年）	年齢・性別	原疾患	術式	破裂時症状	破裂動脈	誘発因子	治療	予後
1. 伊関ら(1981)	47・男	胆嚢結石	胆嚢摘出術	ドレーンからの大量出血	右副肝動脈	局所感染	肝動脈結紮	生
2. 早川ら(1985)	36・女	先天性総胆管拡張症	拡張部切除 肝管空腸吻合術	吐・下血	右肝動脈	局所感染（膵液瘻）	動脈瘤切除 右肝動脈結紮	生
3. 早川ら(1985)	60・男	肝門部胆管癌	膵頭十二指腸切除術	吐・下血	総肝動脈	局所感染（膵液瘻）	動脈瘤切除 総肝動脈結紮	死
4. 大塚ら(1985)	66・男	肝門部胆管癌	胆管切除 肝管空腸吻合術	吐・下血	固有肝動脈	——	TAE	生
5. 著者ら(1989)	60・女	胃癌 (Borr. 4)	胃全摘術 リンパ節郭清術	ドレーンからの大量出血	固有肝動脈	局所感染（縫合不全）	TAE	死
6. 著者ら(1989)	74・男	肝門部胆管癌	肝門部切除 肝門部空腸吻合術	吐・下血	右肝動脈	動脈硬化	なし	死

図6　破裂動脈瘤のワイゲルト染色である．矢印部が動脈瘤の頸部で，動脈壁の弾力線維が消失し，左上部の動脈瘤頂部へと移行している．

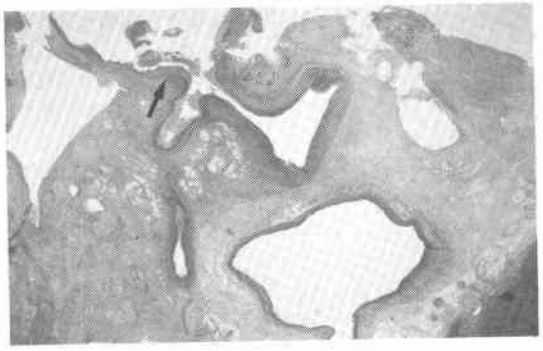

標本では，血管は一部で内膜まで破壊されているのがわかる（図6）．

考　察

肝動脈瘤に関しては，Stanley[7]が1977年に欧米の報告例約300例を集計し，本症は60歳以上に多発し，性差は2：1と男性に多かったと報告している．本邦では1962年の畠山ら[8]の報告以来，自験例2例を含め，41例が報告されており[1)2)]，その発症要因に関しては動脈硬化・中膜壊死・外傷・局所感染などが主なものであるとされている[3)7)]が，その他，肝生検[9)10)]やPTC-D[11)]・血管造影[1)]に続発した症例などの報告もみられる．

手術が原因となった術後の仮性肝動脈瘤破裂症例については，本邦では今回報告した自験例2例を含め6例の報告をみるのみである（表1）．そこで自験例を中心に術後肝動脈瘤破裂の発症原因について考察してみた．

大塚ら[4)]は，リンパ節郭清時の手術操作が原因であろうと推定している．われわれの症例の第1例目では，腹腔動脈や肝動脈周囲のリンパ節郭清時の血管外膜損傷や，分枝血管結紮時における内膜の血管内腔への逸脱などが考えられたが，本例は胃全摘後，縫合不全を合併しており，早川ら[2)]が膵液瘻に伴う局所感染を，また，伊関ら[3)]が胆嚢摘出後の局所感染を原因として推定しているように，炎症の局所波及が仮性肝動脈瘤破裂の誘発因子となったものと考えられた．

症例2においても，肝動脈瘤が肝門部空腸吻合部へ穿破しており，術中損傷が主な原因であろうが，本例は高血圧性心臓病で治療中であり，動脈硬化も破裂の誘発因子となった可能性も考えられた[3)7)]．

本症の症状としては腹痛・黄疸・消化管出血が3大主徴とされており，前徴として腹痛等の不定症状を呈するとされているが，破裂を契機として診断されることがほとんどである．

診断は血管造影で容易にでき，また最も確定的であるが，その他，超音波検査の有用性も報告されており[3)12)~14)]，簡便かつ無侵襲な本法が緊急時にはまず施行されるべきであろう．また，computed tomography検査が有用であったとの報告もみられる[12)]．

本症の治療としては，瘤切除血行再建術が理想的であろうが，手術による癒着の影響や，局所感染などのため，血行再建は必ずしも容易ではなく，いまだ報告をみない．緊急時には経カテーテル動脈塞栓術（transcatheter arterial embolization：TAE）または肝動脈結紮術が施行されてよいと考えている．このTAEあるいは肝動脈結紮は，肝臓が肝動脈と門脈より血液の供給を受ける二重支配であるという特質，特に門脈血流が肝動脈血流の3倍以上であることより，動脈血のみを遮断しても肝臓は壊死に陥らないことより用いら

れる．しかしながら門脈が閉塞していたり，あるいは，第1例目のごとく出血性ショックなどで門脈血が著しく減少している場合には，肝臓壊死の危険性は充分，念頭においておくべきであろう．また，本例ではリンパ節郭清にともない，肝十二指腸間膜を介する側副血行路が減少していたことも肝臓壊死の一因となった可能性も考えている．腹部主要臓器へ分枝する主幹動脈の動脈瘤はいったん破裂をきたすと，大血管の動脈瘤破裂と同様に致命的なことが多い．ことに術後の仮性肝動脈瘤破裂症例は発生頻度が低く，また，診断も容易ではないため手術時期を逸したり，再開腹時の手術操作の困難性などのため死亡率はきわめて高く，50%前後といわれている[2]．したがって，上腹部，ことに肝・胆・膵領域の術後で，突然，ショック症状が認められた場合，本症の発症も念頭におくことが，早期診断・早期治療につながるものと考えられた．特に緊急に血管造影を施行することが肝要で，そのことが早期治療すなわちTAEや血管結紮術につながることを強調したい．

結　語

腹腔内手術後に発生した仮性肝動脈瘤破裂の2例を報告するとともに，肝動脈瘤および術後仮性肝動脈瘤破裂症例の本邦報告例につき検討を加え報告した．

最後に組織学的なご指導をいただきました当院病理部藤井秀治先生に深甚なる謝意を表します（本論文の要旨は第31回日本消化器外科学会総会において発表した）．

文　献

1）東口高志，川原田嘉文，水本龍二：腹腔動脈撮影後に発生した総肝動脈瘤破裂の1治験例と肝動脈瘤本邦報告例の検討．日消外会誌　18：2495—2498，1985
2）早川直和，二村雄次，神谷順一ほか：術後仮性肝動脈瘤破裂の2手術例．日臨外医会誌　46：1630—1635，1985
3）伊関丈治，多田祐輔，和田達雄ほか：胆道出血を呈した右肝動脈瘤の1治験例．日外会誌　82：505—510，1981
4）大塚雅昭，西島　浩，豊泉惣一郎ほか：肝門部肝管空腸吻合術後に発生した肝動脈瘤の1例—embolizationの治療上の意義について—．日臨外医会誌　46：56—60，1985
5）胃癌研究会編：胃癌取扱い規約．改定第11版，東京，金原出版，1985
6）日本胆道外科研究会編：外科・病理，胆道癌取扱い規約．改定第2版，東京，金原出版，1986
7）Stanley JC: Splanchnic artery aneurysms. Edited by Rutherford RB. Vascular Surgery. Philadelphia Saunders, 1977, p673—685
8）畠山靖夫，宇留賀一夫，安田恒夫ほか：閉塞性黄疸の原因となり後に胆道内破裂をきたした肝動脈瘤の1例．東北医誌　65：344—353，1962
9）Walter JF, Paaso BT, Cannon WB: Successful transcatheter embolic control of massive hematobilia secondary to liver biopsy. Am J Roentgenol 127：847—849，1976
10）葛西森夫，安部武興，堤　栄昭ほか：肝部分切除を行なった外傷性肝内肝動脈瘤の1治験例．手術　22：269—276，1968
11）Rosen RJ, Rothberg M: Transhepatic embolization of hepatic artery pseudoaneurysm following biliary drainage. Radiology 145：532—533，1982
12）相馬光宏，横田欽一，高井幸裕ほか：エコーグラム，CTが診断に有用であった総肝動脈瘤の1例．臨放線　28：1101—1103，1983
13）岡本宏明，須貝吉樹，斉藤行世ほか：腹部超音波検査が診断の手がかりとなった若年者肝動脈瘤の1例．肝臓　24：1416—1423，1983
14）Filly RA, Freimanis AK: Thrombosed hepatic artery aneurysm. Radiology 97：629—630，1970