日消外会誌　22（8）：2099～2101，1989年

胆管癌手術症例の臨床的検討

西尾市民病院外科
松崎　正明　　村瀬　正治　　赤座　　薫
堀尾　　静　　佐久間温巳

CLINICAL STUDY ON SURGICAL PATIENTS WITH HEPATIC BILE DUCT CANCER

Masaaki MATSUZAKI, Masaharu MURASE, Kaoru AKAZA, Shizuka HORIO and Harumi SAKUMA
Department of Surgery, Nishio Municipal Hospital

索引用語：胆管癌

はじめに

胆管癌は予後不良な消化器癌の１つである．その原因は診断時にすでに周囲臓器，特に脈管系への浸潤が激しく根治切除不能な症例が多いためである．近年，画像診断法の進歩，普及により切除例は増加しているが，その治療成績はいまだ満足できるものではない[9]．

本稿ではわれわれの施設で手術した胆管癌症例を臨床的に検討し，若干の文献的考察を加え報告する．

対象および方法

1979年３月より1988年２月までの９年間に手術した胆管癌は31例であった．これら症例の年齢，性，主訴，検査データ，補助診断法，術前診断，術式，術後合併症，生存月数，組織型などにつき検討を加えた．

結　　果

年齢は39～91歳，平均65.4歳であり60，70歳代が最も多かった（図１）．男21例，女10例で男性が女性のほぼ２倍強であった．主訴は黄疸が21例と最も多く，ついで腹痛が８例，食欲不振１例，腹部腫瘤１例であった（表１）．無黄疸例が10例と多かったが，検査中に黄疸が出現した症例が７例あり，手術時に無黄疸であったのは３例のみであった．入院時の検査データではglutamate oxaloacetate transaminase（以下GOTと略す），glutamate pyruvate transaminase（GPTと略す）の異常が28例（90%），alkaline phosphatase（AlPと略す）の異常は31例（100%）に認められた．その他白血球増多６例，貧血８例であった（表２）．Carcinoembryonic antigen（CEAと略す）は19例に測定され，15例（79%）が5.2～41ng/mlであり陽性であった．補助診断法はcomputed tomography（CTと略す），ultrasonography（USと略す），percutaneous

図１　年齢構成

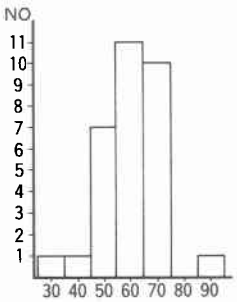

表１　主訴

黄　　疸	21
腹　　痛	8
食欲不振	1
腹部腫瘤	1

表２　臨床検査値異常
入院時検査にて異常を示したもの

GOT，GPT	28（90%）
Al-P	31（100%）
貧　　血	8（26%）
白血球数増多	6（20%）
低蛋白血漿	5（13%）

＜1989年４月12日受理＞別刷請求先：松崎　正明
〒445　西尾市矢曽根町一本木76

表3　術前診断

胆管癌	27
総胆管結石	2
胆嚢癌	1
胆嚢結石	1

表4　癌の占居部位
上部は左右肝外胆管を含む

上部	16
中部	8
下部	4
胆管全体	3

表5　手術

切除	19 (61.3%)
膵頭十二指腸切除	3
胆管切除	9
肝門部肝切除	5
肝右葉切除	1
肝左葉切除	1
非切除	12 (38.7%)
胆汁瘻	10
試験開腹	2

tranhepatic cholangiography（PTCと略す），endoscopic retrograde cholangiopancreatography（ERCPと略す），drip infusion cholecystocholangiography（DICと略す），血管撮影などが行われた．CT，PTC，ERCPは90%以上の症例に行われた．USは導入後の症例にすべて施行された．術前診断は胆管癌が1例の疑診を含め27例であり，正診率は90%であった．総胆管結石が2例，胆嚢癌が1例，胆嚢結石が1例であった（**表3**）．結石の合併は総胆管2例，胆嚢2例であった．癌の占居部位は胆道癌取扱い規約に準じて行うと[11]肝門部を含めた上部が16例と最も多く，ついで中部が8例，下部が4例，胆管全体が3例であった（**表4**）．手術は非切除が12例，切除が19例であり，切除率は61.3%であった．切除術式は膵頭十二指腸切除が3例，胆管切除が9例，肝門部肝切除兼胆管切除が5例，肝右葉切除兼胆管切除が1例，肝左葉切除兼胆管切除が1例であった（**表5**）．切除例のなかで治癒切除できたのは8例（26%）のみであった．術後合併症は10例に認められた（**表6**）．縫合不全が2例，創感染が2例，尿路感染が3例，上部消化管出血が1例，肺感染が1例，敗血症が1例であった．敗血症を来した症例が術後3日目に死亡したが，他の症例はすべて保存的治療で改善した．生存月数（**表7**）は切除例では1～69カ月，平均19.2カ月であった．1988年2月現在9例が生存中であり，3年以上生存は3例あり，全例生存中である．その他34カ月，20カ月，18カ月生存中の症例はいずれも再発の徴候なく長期生存が期待できる．非切除例は1～21カ月，平均3.1カ月であった．組織型は検索しえた27例すべて腺癌であり，高分化型が21例，未分化癌が6例であった．

表6

術後合併症	
縫合不全	2
創感染	2
尿路系感染	3
上部消化管出血	1
肺感染	1
敗血症	1

表7　生存月数

術式	月数	平均	生存例
切除例	1～69	19.2	
膵頭十二指腸切除	2～69	26.3	69^M　3^M
胆管切除	1～50	13.7	50^M 34^M 18^M 16^M 2^M
肝門部肝切除	2～48	23.6	48^M
肝右葉切除	19		
肝左葉切除	20		20^M
非切除例	1～21	3.1	
胆汁瘻	1～21	4.7	
試験開腹	1～2	1.5	

考　察

胆管癌は比較的まれな疾患であるが，近年増加傾向にある[1]．好発年齢は50～70歳であり，男性に多い[2)4)～6)9)]．同じ胆道系の胆嚢癌は女性に多く発生している．

主訴：癌が直径6～7mmの胆管に発生するためにこれが容易に閉塞される．したがって主訴は黄疸が最も多い（70～100%）[2)～4)6)]．ついで多いのは上腹部痛である．その他，食欲不振，体重減少，熱発などである．

検査データ：胆汁鬱滞があるためにAlP,γ-glutamyltranpeptidaseの胆道系酵素の上昇は必発である．黄疸症例には当然のことながらビリルビン値の上昇が認められる．GOT，GPTも上昇する例が多い．その他では白血球の増多，貧血などが認められる[5]．

CEA, CA19-9などの腫瘍マーカーは進行癌には高率に陽性となり有用な検査である.

補助診断法：CT, USの普及する以前は, PTC, ERCPが最も有用な診断法であったが[2)4)], 比較的侵襲が強いため, ふるい分け診断には不適当である. CT, USの普及した現在では無侵襲でくり返し行うことができるためまずCTやUSが行われ, 癌の疑いがある場合には, PTC, ERCPなどを行い, 質的な診断と浸潤範囲の診断を行う. 血管撮影は癌と周囲血管との関係および血管の走行異常を術前に知っておくことが手術術式を決定する上で必要なため, 必ず行っておくべき検査である[5)6)].

治療：手術が治療の基本であることは他の部位の固型癌と同様である. 胃癌, 大腸癌などのように定型的な基本術式は確立されていない. 術式は癌の占居部位, 進行度により選択されている. 非浸潤型で漿膜に達しない, リンパ節転移の認められない上, 中部胆管癌は胆管切除のみでよい[13)]. 進行した中部胆管癌や下部胆管癌は膵頭十二指腸切除術, 上部胆管癌は胆管切除十肝門部肝切除を行うが[3)], 癌が左または右肝管にまで及んでいる症例では左または右肝葉切除＋尾状葉切除が行われる. 最近, 切除率の向上を目指して肝十二指腸靱帯切除＋血行再建術という拡大手術が行われているが, いまだ確立された術式とはいえない. このような積極的な手術が行われるようになっても, 依然として, 周囲組織への過度の浸潤, 減黄不良, 胆道感染, 高齢などによる全身状態不良が理由で20～50%の切除不能例がある[9)]. 胆管癌には進行が遅く, 遠隔転移の少ない症例が少なからずあるため, 姑息的な手術でも長期生存が期待できる[2)4)]. このような切除不能例に対し, 内および外胆汁瘻を造設し, 患者の延命を図るべきである. 化学療法に関しては, 従来の報告では期待できないとされてきたが, 新しい薬剤が開発され, これらを組み合せた療法が行われるようになり, 多少の効果が期待されるようになってきた[12)]. 放射線療法は術中照射が行われており, 延命効果ありとの報告も散見する. 今後は化学療法, 放射線療法, 免疫療法などを組み合せた集学的治療法が, 手術療法のみでは限界のある現状では必要と考えられる.

予後：従来, 診断時には周囲臓器および血管系への浸潤が高度なため, 切除不能例が多く, また切除可能であっても非治癒切除例が多かったため予後は不良であった[1)]. 近年, 画像診断法の向上, 術式の改良などにより切除率が向上し, 治癒切除例も増えてきた. 最近の報告例では切除例の3年生存率は20～30%である[7)~10)]. 組織型が非浸潤型, 壁深達度af神経浸潤Pno癌の占居部位Bi, リンパ節転移No[11)]の症例は治癒切除が可能であり, 長期生存が期待できる[7)13)]. 非切除例の予後は一般に不良であるが, 胆管癌の特徴として進行が遅く遠隔転移が少ないため, 減黄処置のみでもかなり長期に生存する症例もある[2)4)9)].

まとめ

1. 胆管癌は60～70歳代の男性に多かった.
2. 主訴は黄疸が最も多いが, 上腹部の不定愁訴も多くみられた.
3. 癌の占居部位は肝門部を含めた上部が多かった.
4. 術式は胆管切除, 肝門部切除が多かったが, 進行した症例には膵頭十二指腸切除, 肝葉切除, 血管合併切除などの拡大手術が必要である.
5. 長期生存例は非浸潤型で, 壁深達度af, Pni以下, n_1以下の症例であった.

文献

1) 富永祐民：日本人における胆道癌と胆石症の疫学. 診断と治療 74：1919—1922, 1986
2) William PL, Jonathan H, Michael SM et al: Carcinoma of the extrahepatic biliary tract. Ann Surg 178：333—348, 1973
3) Michael JH, Thomas TW: Central hepatic resection and anastomosis for stricture or carcinoma at the hepatic bifurcation. Ann Surg 192：299—305, 1980
4) John T, Stuart JS, Louw JH: Prolonged palliation in carcinoma of the main hepatic duct junction. Surgery 71：720—731, 1972
5) Gazzaniga GM, Faggioni A, Filauro M: Surgical treatment of proximal bile duct tumor. Int Surg 70：45—48, 1985
6) 川浦幸光, 北川 晋, 笠原善郎ほか：肝門部胆管癌に対する治療法の選択. 胆と膵 8：1589—1593, 1987
7) 羽生富士夫, 江口礼紀, 中村光司ほか：胆管癌長期生存例の臨床病理学的検討. 胆と膵 8：1197—1203, 1987
8) 磯野可一, 山本義一：興味ある胆管癌長期生存例. 胆と膵 8：1223—1227, 1987
9) 佐々木一晃, 白松幸爾, 平田公一ほか：肝外胆管癌切除不能例の検討. 日臨外医会誌 48：1821—1825, 1987
10) 中山和道, 杉山俊治, 津留昭雄：胆道癌の術後遠隔成績. 外科治療 55：259—264, 1986
11) 日本胆道外科研究会編, 胆道癌取扱い規約. 金原出版, 東京, 1981
12) 佐野開三, 長野秀樹：胆道癌の治療, 癌化学療法を中心に. 外科治療 56：1—5, 1987
13) 大内清昭, 松野正記, 佐藤寿雄：胆管切除で長期生存しえた中部胆管癌例. 胆と膵 8：1241—1244, 1987