日消外会誌　22（8）：2118～2121，1989年

小腸脂肪腫による腸重積症の1例

国保成東病院外科
村岡　実　小林　弘忠　佐藤　治夫　中島　一彰
山崎　将人　石川　達雄　佐藤　博

A CASE OF INTUSSUSCEPTION CAUSED BY LIPOMA OF THE SMALL INTESTINE

Minoru MURAOKA, Hirotada KOBAYASHI, Haruo SATO, Masato YAMAZAKI, Tatsuo ISHIKAWA and Hiroshi SATO
Department of Surgery, Kokuho Naruto Hospital

索引用語：小腸脂肪腫，回腸―回腸型腸重積症

はじめに

小腸良性腫瘍の報告例は近年やや増加の傾向にあるが，日常の臨床において，実際に小腸良性腫瘍を経験することは今なお少なく，手術症例に対するその頻度は0.01%ともいわれている[1]．今回われわれは回腸脂肪腫を先進部とした小腸腸重積によるイレウスの1症例を経験したので，文献的考察を加え報告する．

症　例

患者：54歳．女性．

主訴：悪心，下腹部痛，下血．

家族歴：特記すべきことなし．

既往歴：昭和42年子宮筋腫にて子宮摘出術．

現病歴：昭和62年6月上旬より悪心が出現し，その後引き続いて下腹部痛が出現した．近医にて薬物療法施行されるも軽減せず，同下旬よりさらに下血も出現し，当院外科外来を紹介された．腹部単純X線および腹部超音波検査施行し，イレウスの診断にて入院となった．

入院時現症：身長157cm．体重52.5kg．体温36.6℃．脈拍70/分．血圧100/70mmHg．栄養状態良好．結膜に貧血，黄疸なし．腹部は平坦，軟にて腫瘤は触知しなかったが，心窩部および左下腹部に圧痛を認めた．下腹部正中に手術痕あり．また直腸指診にてあづき色様血液の付着を見た．

入院時検査成績：血液一般，肝機能，電解質などに異常を認めない．尿一般検査にてタンパクおよびケトン体±．血中のcarcinoembryonic antigen（CEA）1.7 ng/ml，α-fetoprotein（AFP）3.7ng/mlであった（**表1**）．

表1　入院時検査所見

血算	WBC	7000/mm³	電解質	Na	136.4 mEq/l
	RBC	409×10⁴/mm³		K	4.5 mEq/l
	Plt	28×10⁴/mm³		Cl	101 mEq/l
肝機能	GOT	21 U	腎機能	BUN	25 mg/dl
	GPT	14 U		Cre	1.3 mg/dl
	LDH	389 U		UA	6.7 mg/dl
	ALP	254 mU/ml			
	LAP	268 U	腫瘍マーカー		
	γ-GTP	87 U		CEA	1.7 ng/ml
	TTT	0.6 U		AFP	3.7 ng/ml
	ZTT	3.4 U			
	T-Bil	0.8 mg/dl	尿一般		
	D-Bil	0.5 mg/dl	タンパク（±）		
	T-P	7.1 g/dl	ケトン体（±）		
			他に特記すべきことなし		

腹部単純X線：外来受診時のX線写真では小腸の拡張が認められた．Kerkling皺襞は余り明瞭ではないが，鏡面像の形成が認められた（**図1左**）．

以上の所見より，子宮摘出後癒着性イレウスの診断のもとに入院，保存的治療を開始したが，入院後1週間経過した後も腹部単純X線所見（**図1右**）にてイレウスの緩解は認められないため，入院第8日目に開腹術施行した．

手術所見：腹腔内には腹水は認めず，癒着も少なかった．小腸を検索した結果，回腸終末部付近に腫瘤が存在し，この部位より口側の小腸が拡張していた．腫瘤の本体は小腸に発生した腫瘍を先進部とした腸重積であることが判明した．したがって，本症は小腸腫瘍を先進部とした小腸腸重積症であると診断し，回腸

＜1989年4月12日受理＞別刷請求先：村岡　実
〒280　千葉市亥鼻1－8－1　千葉大学医学部第2外科

末端より約10cmの部の回腸切除術を施行した．断端は端々吻合施行し，手術を終了した（図2）．

切除標本肉眼所見：回腸には35×20×35mmのポリープが認められる．先端が陥入して腸重積を示した部分には粘膜にびらん出血が認められる（図3左）．

切除標本肉眼所見：粘膜上皮を中心に，成熟した脂肪細胞からなる腫瘍を認める．腫瘍組織の周囲は繊維性被膜により被覆され，腫瘍細胞にはほとんど異型性を認めない（図3右）．

図1　入院時の腹部単純X線写真（左）にて小腸の拡張と鏡面形成がみられる．入院第8日目（右）においてX線写真上変化は認めない．

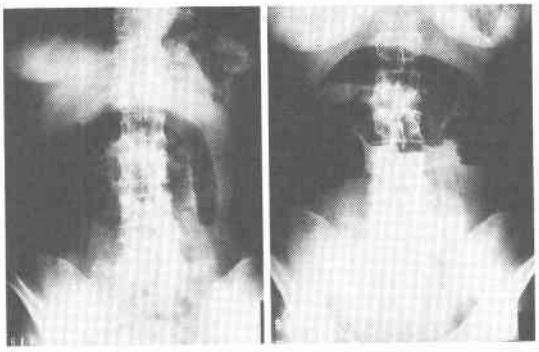

以上の所見より，本症は回腸に発生した脂肪腫と診断した．

考　察

小腸の原発性腫瘍は発生頻度が低く，日常の臨床において経験することはあまり多くない．八尾[2)3)]の1970

図2　手術所見．回腸末端の小腸腫瘍を先進部とした小腸腸重積症が存在した．

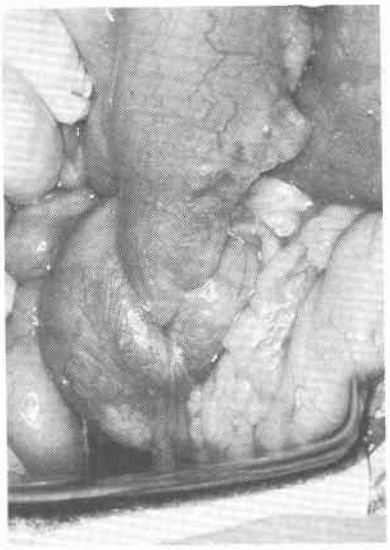

図3　切除標本肉眼所見および組織所見．回腸（左）には3.5×2.0×3.5cmの腫瘍が存在し，その組織学所見では(右)，粘膜組織を中心に成熟した脂肪細胞よりなる良性腫瘍であることがわかる．（H.E.染色，×20）

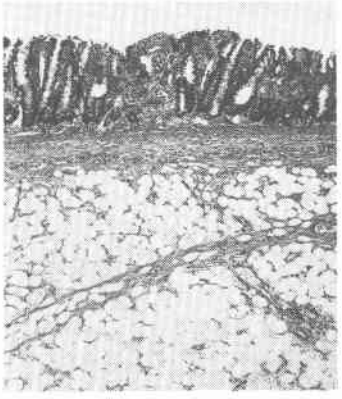

表2　小腸良性腫瘍の組織型別頻度および腸重積合併頻度

小腸腫瘍	1970~Ⓐ 1974	1975~Ⓑ 1979	1980~ 1986	腸重積合併症例数 (%)
平滑筋腫	37	53	120	11 (5)
脂肪腫	16	21	50	48 (55)
血管腫	12	18	18	4 (8)
神経系腫瘍	5	16	15	0 (0)
腺腫	10	11	11	15 (47)
線維腫	5	7	4	6 (38)
リンパ管腫	1	2	11	2 (14)
腺筋腫	0	0	2	2 (100)
良性腫瘍様病変	29	30	47	55 (52)
合計	115	158	278	143 (26)

Ⓐ, Ⓑは八尾[1),2)]による。

年から1979年までの医学中央雑誌に収録された報告例の検討によると，上記10年間における小腸原発悪性腫瘍は678例であり，小腸原発良性腫瘍は273例である．一方，小腸腫瘍の発生頻度は手術症例中の0.01%[1)]であり，剖検例においては0.2%～0.5%[4)~6)]と報告されている．小腸良性腫瘍本邦報告例の考察にあたり，今回われわれは八尾の10年間の文献的集計に，さらに1980年より1986年までの7年間の医学中央雑誌収録分の症例を加え集計した．追加検討した7年間の小腸良性腫瘍は278例であり，八尾の報告と加算すると総数は551例となる（**表2**）．過去17年間において良性腫瘍で最も多い腫瘍は平滑筋腫210例であり，次いで脂肪腫87例，血管腫48例，神経系腫瘍36例，腺腫32例，繊維腫16例，リンパ管腫14例，腺筋腫2例，良性腫瘍様病変106例の順であった．同表に同時に示したごとく，これらの症例のなかで腸重積の合併する割合は平滑筋腫はわずかに5%に過ぎないが，脂肪腫では合併率は55%である．すなわち，小腸脂肪腫は小腸腫瘍のなかでも平滑筋腫に次いで症例数が多く，さらに腸重積症の合併率は著しく高いという特徴が示されている．堀[7)]もその報告において，小腸脂肪腫は腸重積を合併しやすいと述べている．**表3**は今回検討した1980年から1986年までの小腸脂肪腫報告例の発生部位と大きさを示したものである．この検討においても諸家の報告[8)]と同様に小腸脂肪腫は検索50例中36例（72%）が回腸に発生しており，空腸よりも回腸に多く発生することがわかる．また脂肪腫の腫瘍径は10cm以内の症例が，大きさの記載のあった38例中37例（97%）を占めていた．一方，腸重積の合併頻度は，空腸に発生した脂肪腫では14例中7例で合併率は50%であったが，回腸に発生した脂肪腫では36例中29例，81%の合併率であり，回腸に発生した脂肪腫の方が腸重積を合併しやすい．腫瘍径と腸重積合併率との関係では，2.5cm以内の腫瘍

表3　小腸脂肪腫発生部位，大きさと腸重積合併頻度（1980～1986・検索50例）

① 発生部位

脂肪腫発生部位	症例数	腸重積合併症例数（頻度%）
空腸	14	7 (50)
回腸	36	29 (81)

② 腫瘍径と腸重積合併頻度

腫瘍径	症例数	腸重積合併症例数（頻度%）
~2.5 cm	7	4 (57)
~ 5 cm	23	20 (87)
~10 cm	5	4 (80)
~15 cm	1	0 (0)
記載なし	12	8 (67)

表4　小腸脂肪腫の症状および術前診断（検索50例）

症状	症例数（頻度%）
腹痛	34 (68)
悪心・嘔吐	15 (30)
血便	14 (28)
腫瘤触知	12 (24)
腹部膨満	6 (12)
下痢	3 (6)
体重減少	2 (4)
労作時息切れ	1 (2)

術前診断	症例数（頻度%）
イレウス	28 (56)
小腸腫瘍による	12 (24)
腸重積症による	4 (8)
原因記載なし	12 (24)
小腸腫瘍	11 (22)
卵巣のう腫	1 (2)
急性虫垂炎	1 (2)
上行結腸癌	1 (2)
回腸ポリープ	1 (2)
消化管狭窄（腹腔内腫瘍による）	1 (2)
他の手術時	3 (6)
不明	3 (6)

の腸重積合併率は7例中4例の57%であったが，2.5cmを越える症例では29例中24例で83%の合併率であり，著しく高くなっている．小腸脂肪腫に腸重積合併例が多い理由，とりわけ回腸に発生した例に合併が多い理由は腫瘍自体の大きさも重要な要素であるが，回腸，特に末端近くでの小腸壁の運動性，そしてその腫瘍自体の持つ特徴，すなわち，脂肪腫は柔らかく筋肉などに固定されていないことにも関係あると思われる．これが他腫瘍との特色の差となって現れる．小腸に発生する良性腫瘍の症状は腫瘍の組織型によって異なっており，症状の差は鑑別診断上重要となる[9)]．平滑筋腫や血管腫では消化管出血で発見されることが多く，腺腫では慢性腸閉塞症で，平滑筋肉腫では腹痛や腫瘤触知，消化管出血で発見されることが多い．一方，神経系腫瘍では無症状のことが多く，剖検時に偶然発見されることが多いと報告されている[10)]．**表4-1**には今回検討しえた小腸脂肪腫50例の症状を示した．腹痛は34例(68%)の症例に認め，悪心・嘔吐は15例(30%)，血便は14例（28%）に認めた．その他の症状はいずれも非特異的な症状といえる．一方，本症患者の初発症状出現から手術までの期間は腸重積非合併例では平均

約8.0か月，腸重積合併例では平均約9.5か月であった．これまでの報告では症例によってはその病脳期間が10年に至る[11]症例まで報告されており，長期にわたる非特異的なイレウス症状を呈する患者には本症も考慮に入れることが重要である．**表4-2**に小腸脂肪腫症例の術前診断を示した．術前診断においては50例中28例(56%)の症例がイレウスとして開腹術が施行されている．このことは前述のように小腸脂肪腫が腸重積症を高頻度に併発すること，またその結果として腹痛，悪心・嘔吐，血便，腫瘤触知などの非特異的な症状が多いことと関連した結果であろう．しかし，同表からもわかるように術前より腸重積を疑った症例は4例(8%)と少ない．これは，病脳期間が比較的長く，緩解増悪を繰り返すために，腸重積と診断されにくいためであろう．このために実際には前述のように腸重積の合併は72%と高率になる．一方，術前より小腸腫瘍の存在を診断しえた症例はイレウスと診断された症例中の12例および当初から小腸腫瘍と診断された11例で，両者合わせて50例中23例（46%）である．術前に小腸腫瘍と診断される割合が比較的高いのは，小腸腫瘍に対する近年の知識の普及[12]あるいは小腸病変に対する診断学の進歩[12]によるものと思われる．小腸腫瘍の診断には腫瘍の種類によっても異なるが，小腸造影，小腸鏡，腹部血管造影などが有用であり，小腸腫瘍の存在が疑われた場合には上記の各種診断法を適用し，早期診断早期治療に務めるべきものと思われる．また，本症の治療については，腫瘍が良性腫瘍であることを考えると腫瘍摘出術が最良の方法と思われるが，本症は前述のごとく，しばしば腸重積症を併発し，われわれの症例でも腸切除を余儀なくされたように，他の報告でも腸切除に至る症例が報告されている．この点においても，早期診断が必要であり，消化管の診断には本症ないしは小腸腫瘍の存在を念頭において実施すべきことが肝要と思われる．

結　語

回腸末端部に発生した小腸脂肪腫を先進部とした小腸腫重積症を経験したので，若干の文献的考察を加え報告した．

文　献

1) Quattlebaum RC Jr: Primary tumors of the jejunum and ileum. Am J Surg 103: 558—563, 1962
2) 八尾恒良，日吉雄一，田中啓二ほか：最近10年間（1970—1979）の本邦報告例の集計からみた空・回腸腫瘍—I．悪性腫瘍．胃と腸 16: 935—941, 1981
3) 八尾恒良，日吉雄一，田中啓二ほか：最近10年間（1970—1979）の本邦報告例の集計からみた空・回腸腫瘍—II．良性腫瘍．胃と腸 16: 1049—1056, 1981
4) 川井啓二，馬場忠雄，赤坂裕三ほか：我が国における小腸疾患の現況と展望．胃と腸 11: 145—155, 1976
5) 葛西洋一，秦　温信：小腸腫瘍．外科診療 22: 657—662, 1980
6) Darling RC, Weich CE: Tumors of the small intestine. N Engl J Med 260: 397—408, 1959
7) 堀　公行：成人腸重積症．外科 38: 692—698, 1976
8) Mayo CW, Pagtaluman RJG, Brawn DJ et al: Lipoima of the alimentary tract. Surgery 53: 598—603, 1963
9) 中村卓次，岡田　卓：小腸良性腫瘍 V.S.小腸悪性腫瘍．Medcina 17(臨増): 1910—1911, 1980
10) 中沢三郎，瀬川昴生：小腸の隆起性病変．総合臨 32: 1900—1904, 1963
11) 会田義徳，落合　剛：有茎性脂肪腫による回腸重積症の1例．外科 35: 909—911, 1972
12) 朝倉　均，渡辺　守：小腸腫瘍診断のための諸検査法の意義．胃と腸 16: 999—1008, 1981