日消外会誌　22（8）：2126～2129，1989年

十二指腸乳頭部癌を併存する大腸腺腫症の1例

国立栃木病院外科，*同　病理
北條　正久　　丸上　善久　　橋本　敏夫　　菊山　成博
高野　真澄　　富田　濤兒　　小島　　勝*

A CASE OF COLON POLYPOSIS ASSOCIATED WITH CARCINOMA OF THE PAPILLA VATERI

Masahisa HOHJYO, Yoshihisa MARUGAMI, Sigehiro KIKUYAMA, Masumi TAKANO, Toshio HASHIMOTO, Tohji TOMITA and Masaru KOJIMA*
Department of Surgery, Tochigi National Hospital
*Department of Pathology, Tochigi National Hospital

索引用語：大腸腺腫症，十二指腸乳頭部癌，幽門輪保存膵頭十二指腸切除

はじめに

大腸腺腫症は随伴病変として，高頻度に上部消化管の腫瘍性病変を合併することは1974年宇都宮ら[1]の報告以来明らかにされてきた．特に十二指腸乳頭領域の腫瘍を合併した症例が増加し，現在注目されている．最近われわれは大腸腺腫症で十二指腸乳頭部癌を併存する症例に対して一期的に結腸全摘，直腸粘膜抜去，回腸嚢肛門吻合および幽門輪保存膵頭十二指切除を施行した1例を経験したので報告する．

症　例

患者：32歳の女性．

主訴：肛門よりのポリープ脱出．

既往歴：特記すべきことはない．

家族歴：父親が直腸癌により39歳で死亡，その他に悪性病変および家族性大腸腺腫症を疑わせる者はいない．

現病歴：10年前ごろから肛門より小豆大ポリープの脱出があったが，最近ポリープが大きくなり近医を受診し，手術を勧められて昭和63年4月4日当科へ入院した．

入院時現症：直腸指診で多数のポリープを触知する以外には特にに所見はない．

入院時検査成績：貧血，黄疸はなく，肝胆道系酵素の異常は認めず，便潜血も陰性であった．

＜1989年3月8日受理＞別刷請求先：北條　正久
〒320　宇都宮市中戸祭1―10―37　国立栃木病院外科

下顎骨のpantomographyでは骨，歯芽の異常はなく，甲状腺シンチグラムおよび頸部computed tomographyでは甲状腺腫瘍は認めなかった．眼底検査により両側の眼底に色素斑が存在した．

上部消化管造影所見：食道，胃に異常所見はない．十二指腸には乳頭部に一致して直径約2.5cmの凹凸不整な隆起性病変を認めたが，他の部位にはポリープは存在しなかった（図1）．

図1　上部消化管造影像：乳頭部に一致して凹凸不整な隆起性病変を認める．

図2　十二指腸乳頭部内視鏡像：乳頭部は凹凸不整な腫瘤状となっている．

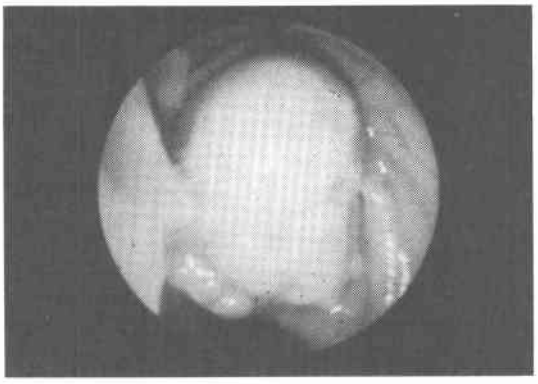

図3　注腸造影像：散在する多数のポリープを認める．

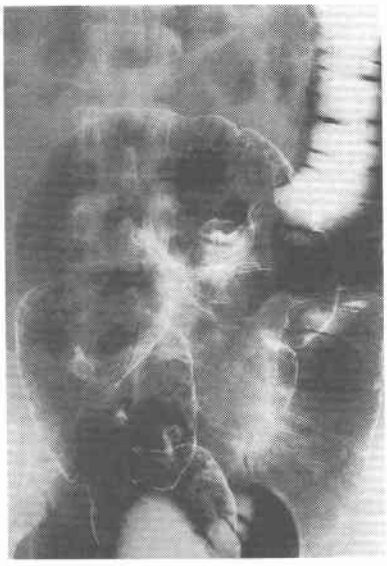

上部消化管内視鏡所見：十二指腸乳頭は凹凸不整な腫瘤状となっており，潰瘍は伴わないが一部は易出血性であった．生検組織診断では一部に高分化型腺癌を認めた（図2）．

注腸造影所見：全大腸にわたりポリープ陰影を多数認め，特に上行結腸および直腸に密生する傾向にあるが，進行癌を示唆する所見はなかった（図3）．

大腸内視鏡所見：全大腸に大小不同の有茎性あるいは無茎性のポリープが多数存在し，上行結腸および直腸には比較的大きなポリープがあり，特に直腸には直径5.0cmの凹凸不整の山田III型ポリープが存在した．生検組織診断では腺管腺腫であり，悪性所見は認めら

図4　大腸術式シェーマ：回腸嚢肛門吻合とループ式回腸門の完成図を示す．

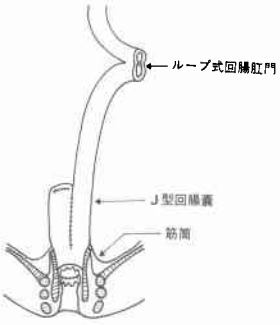

図5　十二指腸切除標本：乳頭部に凹凸不整な腫瘍を認める．

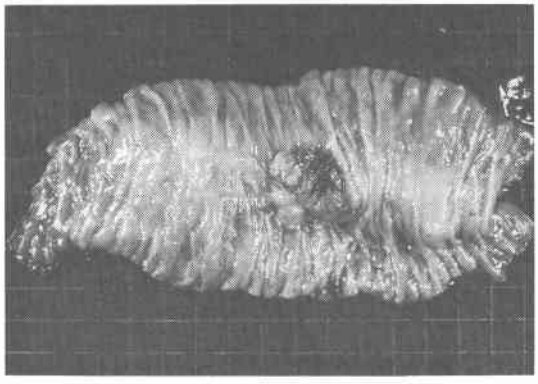

図6　大腸切除標本：全体に山田各型のポリープがあり上行結腸にIIa＋IIc型の腫瘍（矢印）を認める．



れなかった．

以上より十二指腸乳頭部癌を併存する大腸腺腫症と診断し，昭和63年4月15日1期的に根治術を施行した．

手術所見：砕石位で上下腹部正中切開で開腹した，十二指腸乳頭部には拇指頭大の腫瘤を触知するが可動性はあり，周囲への浸潤は認めなかった．大腸にもポリープを触知するが漿膜面は異常なく，肝転移，腹膜播種，所属リンパ節への明らかな転移は見られなかった．結腸全摘および腹腔側と肛門側からの直腸粘膜抜去施行後，GIA(機械吻合器)を用いてJ型回腸貯留嚢を作製した．さらに幽門輪保存膵頭十二指腸切除を施行後，今永I法で再建した．リンパ節郭清は，大腸・十二指腸ともに第1群のみを施行した．回腸嚢と肛門は経肛門的に吻合し，ループ式回腸肛門を造設して手術を終了した（図4）．

切除標本所見：十二指腸には乳頭部に一致して凹凸不整な2.7×2.5×2.5cmの腫瘍を認めた(図5)．大腸には全体に山田各型のポリープが787個あり，その最大径は5.0cmで，さらに上行結腸には，大腸癌取扱い規約[2]の肉眼分類上IIa+IIc型に相当する2.0×2.0×

図7　十二指腸乳頭部ルーペ像(HE染色)：乳頭部に深達度mの癌病巣を認める．

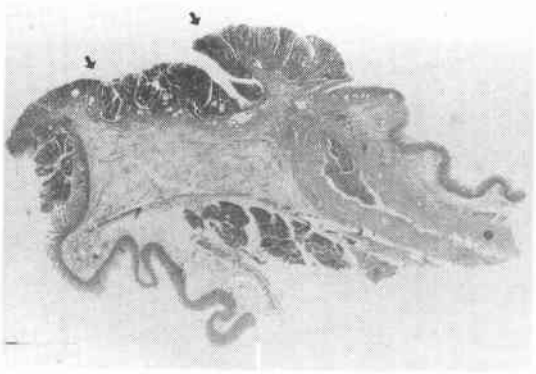

図8　十二指腸乳頭部癌組織像(HE染色，×100)：高分化型腺癌を認める．

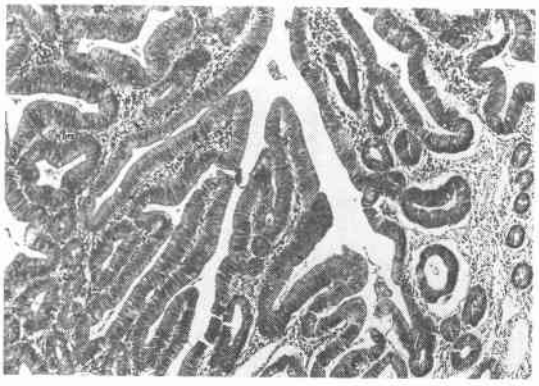

表1　十二指腸乳頭部癌を合併した大腸腺腫症の報告例

症例	年齢・性	乳頭部癌発見時期	十二指腸ポリープ	胃ポリープ	Gardner症候群	術式
1. 中屋（1978）	36　男	7年後	+	−	−	1. 結腸全摘回腸直腸吻合 2. PD*.
2. 高野（1982）	45　男	同時	−	−	−	1. 右半結腸切除　PD. 2. 直腸切断術
3. 吉見（1984）	46　男	4年前	−	−	+	1. PD. 2. 結腸全摘回腸直腸吻合
4. 飛鋪（1984）	41　男	4年後	+	+	−	1. 結腸全摘直腸粘膜抜去 回腸肛門吻合 2. PD.
5. 福成（1985）	36　男	3年後	不明	不明	−	1. 結腸全摘直腸粘膜抜去 回腸肛門吻合 2. PD.
6. 鈴木（1986）	48　女	同時	−	+	−	1. PD. 大腸のポリープは経過観察
7. 下田（1987）	47　男	同時	−	+	−	1. 大腸全摘，再建不明 乳頭部腫瘤摘出
8. 自験例	32　女	同時	−	−	−	1. 結腸全摘直腸粘膜抜去 回腸肛門吻合 PD.

PD*：Pancreaticoduodenectomy

1.7cmの腫瘍を認めた（図6）.

病理組織学的所見：十二指腸乳頭部の腫瘍は深達度mの高分化型腺癌であり，腺腫の併存は認めなかった（図7，8）.大腸には8か所に腺癌を確認することができ，深達度はすべてmであった．リンパ節転移は，乳頭部癌0/5，大腸癌0/10で両者とも転移を認めなかった．

経過は良好で術後35日目に退院し，術後4か月に人工肛門を閉鎖して現在外来で経過観察中である．

考　察

家族性大腸腺腫症は大腸に多数の腺腫が発生し，しかもそれらが高率に癌化する遺伝疾患として知られている.本症例では家族性は証明されていないが，ポリープの数は787個あり，Bussay[3]が定めた多発性大腸ポリープとの境界数100個を越えており，大腸腺腫症と診断した．家族性大腸腺腫症は骨腫瘍・軟部腫瘍を合併するGardner症候群とは異なり，大腸に限局した疾患と考えられていた．しかし，最近の経験により高率に上部消化管および消化管以外の腫瘍病変を合併することが判明し，両者とも全身性の同一疾患としての概念が確立してきた．上部消化管の合併病変としては胃ポリープが55～66%[1)4)5)]，十二指腸ポリープは90%[6)7)]以上に認められるという報告がある．

十二指腸乳頭部領域に腫瘍性病変が合併した症例の報告は比較的古く，1935年のCabot[8)]による家族性大腸腺腫症に合併した十二指腸乳頭部癌の剖検報告に始まるが，その数は少なく38例を数えるのみである．しかし，近年になって報告例は増加の傾向にあり，その合併頻度はPauli[9)]によると2～3%であり一般人と比較して高いと言える．

明らかに十二指腸乳頭部から癌が発生したとされる症例は，本邦では1978年中屋の報告以来，本症例を含めて8例[10)~15)]であった（表1）．それらの平均年齢は41.4歳で，男性6名，女性2名．十二指腸乳頭部癌と診断した時期は，大腸腺腫症に先行したもの1例，同時性4例，大腸腺腫症の術後3例であり，十二指腸の合併病変に対する知識が一般化したためか最近の3例は同時性であった．十二指腸，胃のポリープ合併は2例と3例であった．またGardner症候群は1例のみで欧米の報告と比較して少ない．治療法をみると，乳頭部癌に対しては1例を除いては膵頭十二指腸切除が施行されている.大腸腺腫症の手術方法はさまざまだが，近年は結腸全摘，直腸粘膜抜去，回腸肛門吻合が標準化しつつある．同時性に発見された4例の治療法をみると1期的に全病巣を切除できた症例は本症例が初めてであった．

以上，本邦報告例を中心にまとめたが，今後さらに大腸腺腫症の十二指腸病変合併に対する関心が高まるにつれ，同時性に発見される症例が増加することが予測され，本症例はその治療法に対する先駆けとなる症例と考えている．

おわりに

大腸腺腫症に十二指腸乳頭部癌を合併した症例を経験したので，若干の文献的考察を加えて報告した．

文　献

1）宇都宮譲二，馬来忠道，岩間毅夫ほか：家族性大腸ポリポージス症の胃腸病変．日消病会誌　71：86—95，1974
2）大腸癌研究会編：臨床・病理，大腸癌取扱い規約．第3版．金原出版，東京，1983
3）Bussey HJR: Familial polyposis coli. John Hopkins University Press, Baltimore, 1975
4）牛尾恭輔，岡崎正敏，高杉敏彦ほか：いわゆる家族性大腸ポリポージスの随伴病変．胃と腸　12：1137—1148，1974
5）大里敬一，伊藤英明，池田靖洋ほか：家族性大腸ポリープ症における上部消化管腫瘍性病変．日消病会誌　72：141—147，1975
6）飯田三雄，八尾恒良，尾前照雄ほか：家族性大腸ポリポージスの十二指腸病変．胃と腸　12：95—103，1977
7）牛尾恭輔，阿部荘一，光島　徹ほか：いわゆる家族性大腸ポリポージスの上部消化管病変．胃と腸　12：1547—1557，1977
8）Cabot RC: Case records of the mass achusetts general hospital case 21061. N Engl J Med 212：263—267，1935
9）Pauli RM, Pauli ME, Hall JG et al: Gardner syndrome and periampullary marignancy. Am J Med Genet 6：205—219，1980
10）木村　浩，中村卓次，中野眼一ほか：家族性大腸腺腫症の術後7年目に早期十二指腸乳頭部癌ならびに十二指腸腺腫が見出された1例．胃と腸　17：983—987，1982
11）高野　敲，秋田泰郎，唐牛　忍ほか：癌化を伴った大腸腺腫症に乳頭部癌が合併した1症例．青森中病医誌　27：384—389，1982
12）吉見富洋，小泉澄彦，石丸正寛ほか：十二指腸乳頭部癌が先に診断されたGardner症候群の1例．胃と腸　19：1373—1378，1984
13）飛鋪修二，馬場正三，水谷譲二ほか：家族性大腸腺腫症の術後4年目に発見された十二指腸乳頭部癌の1例．胃と腸　20：1027—1032，1985
14）鈴木　昇，鍋谷欣市，花岡建夫ほか：十二指腸乳頭部癌および胃底腺ポリポージスと併存した大腸腺腫症の1例．日消外会誌　21：1150—1153，1988
15）下田　司，諏訪敏一，平形　征ほか：十二指腸乳頭部癌を合併した家族性大腸腺腫症の1治験例．日消外会誌　20：2796—2799，1987