日消外会誌　22（8）：2130～2133，1989年

大腸癌を併存したCrohn病の1例

南大阪病院外科，大阪医科大学一般・消化器外科[1]，大阪医科大学病理[2]
原　均　後藤　司　福本　進　佐藤　公司
丸川　治　岡島　邦雄[1]　伊賀　千洋[1]　黒川　彰夫[2]

A CASE REPORT OF COLON CANCER WITH CROHN'S DISEASE

Hitoshi HARA, Tsukasa GOTO, Susumu FUKUMOTO, Koji SATO, Osamu MARUKAWA, Kunio OKAJIMA[1], Chihiro IGA[1] and Akio KUROKAWA[2]
Department of Surgery, Minami Osaka General Hospital
1) Department of Surgery, Osaka Medical College
2) Department of Pathology, Osaka Medical College

索引用語：大腸癌，クローン病

I. はじめに

1976年日本消化器病学会Crohn病検討委員会が，Crohn病診断基準案を示して[1]以来Crohn病に対して関心が高まってきた．それにつれてCrohn病と大腸癌の合併も散見されるようになってきたが，われわれが集計しえた本邦報告例は9例[8)~12)]であり，欧米でのHamiltonら[14]によれば85例にすぎない．

今回，イレウス症状を呈した上行結腸癌の口側に，組織学的にCrohn病の診断基準をみたすCrohn病を合併した1例を経験したので文献的考察を加えて報告する．

II. 症　例

患者：M.I. 40歳，男性．

主訴：腹痛，嘔吐．

家族歴：特記すべきことなし．

既往歴：15年前に痔核根治術．

現病歴：昭和56年4月ごろより腹痛，下痢が出現し，一時軽快したが5月28日よりイレウス症状をきたし5月31日当院内科入院の後，手術目的にて6月8日外科転科となる．

入院時現症：体格中等，栄養良，脈拍72/mim整．体温36.0℃．血圧142/80mmHg．眼球強膜に黄疸なく眼瞼結膜に貧血なし．全身の表在リンパ節触知せず．胸部は理学的に異常なし．腹部は，軽度膨隆し，腸蠕動は亢進していた．臍右方に圧痛を有する易可動性のくるみ大の腫瘤を触知した．

入院時検査所見：赤沈値の亢進とα_2-globulinの上昇を認めた．

腹部X線検査：小腸係蹄の液面鏡面像を種々認め，大腸では上行結腸のみにガス像がみられた．

注腸X線検査：上行結腸肝弯曲部より口側大腸へバリウムは通過不良であった．

大腸内視鏡検査：上行結腸肝弯曲部にて黄白色の苔を有する全周性の病変を認め内腔は著しく狭窄しており口側大腸への内視鏡挿入は不可能であった．

以上より上行結腸癌によるイレウスと診断し6月23日右半結腸切除術を施行した．

手術所見：腹水は認めなかったが，H_0N_4(+)，P_0S_1 stage Vで絶対非治癒切除であった．腫瘤は，肝弯曲部より約5cm口側の上行結腸に存在し全周性であった．回腸末端より20cm口側の回腸を含む結腸右半切除を行い回腸結腸端々吻合で再建した．腹腔内にMMC 20mgを散布し手術を終了した．

摘出標本所見：回腸末端より10cm肛側上行結腸に3.0×2.0cmの3型結腸癌が存在した．さらに虫垂口および回盲部にulI～IIの潰瘍が見られ，結腸癌部とこの部の間はほぼ正常粘膜でありobstructive colitisが疑われた（図1）．しかし，同部の腸管壁粘膜の肥厚および小範囲ではあるがcobblestone appearanceを認めた（図2）．

組織学的所見：腫瘍は乳頭腺管状発育を示す中分化

＜1989年4月12日受理＞別刷請求先：原　均
〒569　高槻市大学町2－7　大阪医科大学一般・消化器外科

図1　摘出標本，上行結腸に3.0×2.0cmの3型結腸癌が存在し，虫垂口および回盲部にcobblestone appearanceを認めた．

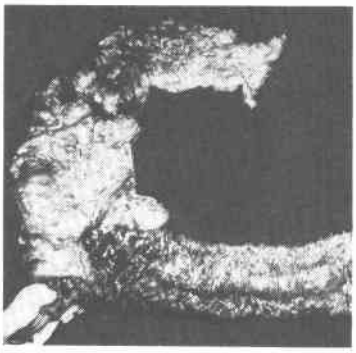

切除標本シェーマ

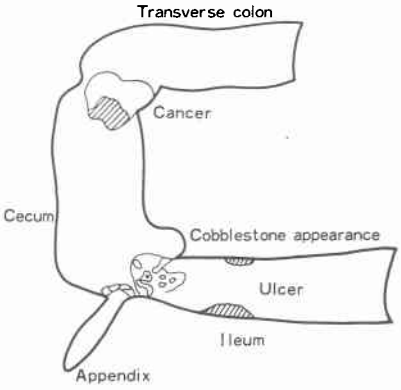

図2．回盲部のcobblestone appearanceを示す（矢印）．

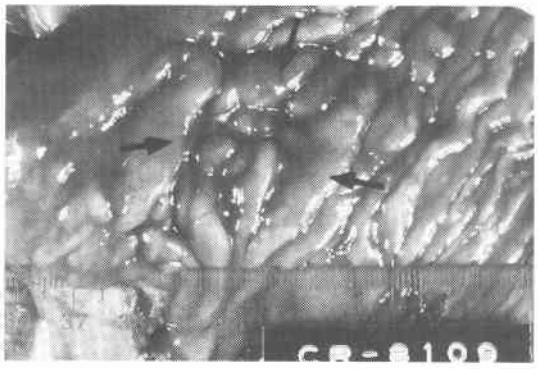

図3　病理組織標本：上行結腸癌・乳頭腺管状を示す高分化型腺癌であった（H.E. 染色，×40）．

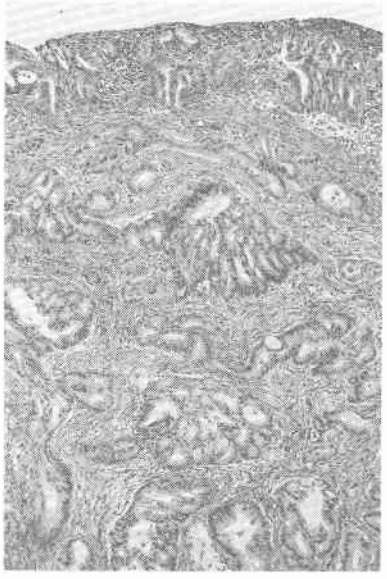

型腺癌で漿膜下まで浸潤し脈管侵襲も著明であった（図3）．cobblestone appearanceの部分ではul I～IIの浅い潰瘍性変化と再生上皮の増殖が認められた．また高度の小円形細胞浸潤が全層にわたってみられたリンパ濾胞形成が散見された（図4）．さらに矢印で示すような，epitheloid cell及び少数の巨細胞よりなる不完全なsalcoid like granulomaを認め（図5），fissuringの像も散見した（図6）．

III. 考　　察

日本消化器病学会Crohn病検討委員会がCrohn病診断基準案[1]を示して以来，Crohn病に対する関心が深まり，次第に大腸癌との合併例および癌化例も報告されるようになってきた．大原ら[2]はCrohn病診断基準をみたすがCrohn病といわない方がよいと思われる病変と直腸癌の合併した症例の報告をしている．

自験例は，癌の口側に正常粘膜を介し，回盲部に潰瘍性病変が存在した．潰瘍性病変は肉眼的には軽度の肥厚を認め小範囲ではあるものの，cobblestone appearanceを呈していた．渡辺ら[3]は，盲腸に限局するCrohn病は肉眼的に限局性のcobblestone appearanceないし密集性の炎症性ポリポーシスの形態をとるのが特徴であると述べ，極めて小範囲のcobble-

図4　回盲部のul Iの潰瘍と全層性細胞浸潤像を示す（H.E. 染色，×10）.

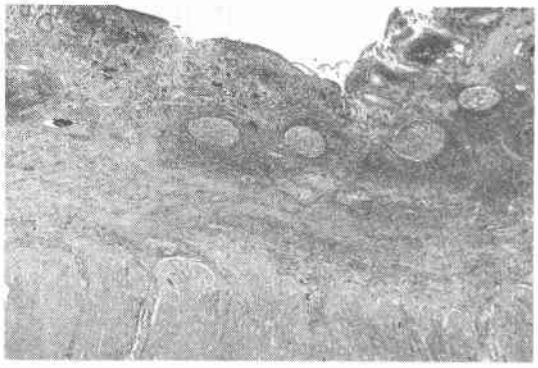

図5　回盲部にepitheloid cellおよび少数の巨細胞よりなるsalcoid like granulomaを認めた.

（H.E. 染色，×200）　　（H.E. 染色，×40）

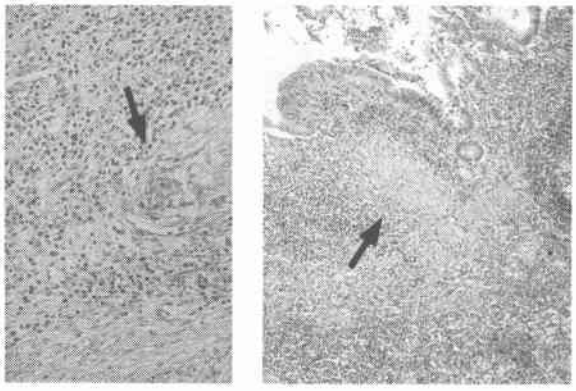

stone appearanceのCrohn病を報告している．高見ら[4]は，虫垂および盲腸に限局したChohn病は同様の肉眼的所見を呈すると報告し，自験例と酷似していた．

組織学的には，高度全層性炎症と明らかなfissuringは認められたが，サルコイド様非乾酪性肉芽腫は不完全な形態を示し，また数も少なかった．Crohn病の診断に重要な肉芽腫[1)6)]の数が少なくかつ不完全なものではあったが，このような不完全な肉芽腫はCrohn病ではしばしば見られる[7)]ことより自験例もCrohn病と診断した．

Crohn病と大腸癌の併存例は，われわれが集計しえた本邦報告例は自験例もあわせ論文報告例6例，学会報告例4例，計10例[8)~12)]である（**表1**）．欧米では，1948年Warrenら[13)]が報告して以来，1985年Hamiltonら[14)]の報告によれば85例にすぎない．本邦報告例の年

図6　回盲部のfissuring像を示す（H.E. 染色，×100）.

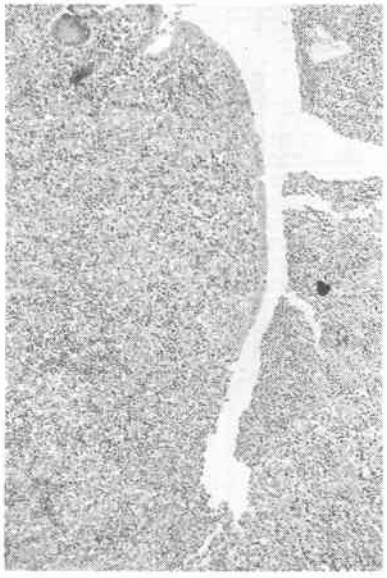

表1　クローン病と大腸癌の合併（本邦報告例）
上段：論文報告例，下段：学会報告例

	年齢	性別	癌部位	組織型	クローン病部位	癌化併存	報告者	
1	47	♀	上行結腸	管腔形成粘液結節型腺癌	回腸，盲腸，上行結腸	併存	井手	1971
2	62	♀	盲腸	乳頭状腺癌	回腸，盲腸，上行結腸横行結腸，下行結腸	併存	下田	1973
3	76	♂	S状結腸	乳頭状腺癌	下行結腸，横行結腸	併存	鳴海	1973
4	41	♂	S状結腸	乳頭状管腔形成分化型腺癌	S状結腸	併存	奥井	1977
5	38	♀	直腸	異形成	回腸，下行結腸	癌化	長廻	1983
6	40	♂	上行結腸	乳頭腺管高分化型腺癌	盲腸	併存	自験例	1986
1	75	♂	上行結腸	不明	回腸，盲腸，上行結腸	併存	白石	1976
2	62	♂	直腸	未分化癌	空腸	併存	伊藤	1977
3	58	♂	S状結腸	高分化型腺癌	下行結腸，S状結腸	併存	山本	1985
4	31	♀	直腸	低分化型腺癌	S状結腸，直腸	癌化	加藤	1985

齢は31歳から76歳まで，平均53歳と比較的若年者に多く，男女比は3：2であった．大腸癌の部位は直腸3例，S状結腸3例，上行結腸3例，盲腸1例と右半結腸に多かった．組織型は分化型腺癌5例，低分化型腺癌3例異形成1例，不明1例であった．

Crohn病と大腸癌の合併に関して，その原因を以下の3つのグループに分ける．

① 癌と炎症の偶然の合併

② 癌が原因となった炎症の発生

③ 長い炎症による癌の発生

本邦報告例10例のうち8例が①に属しCrohn病と正常粘膜を介して大腸癌が存在した．③に属するもの

つまり同所性合併は2例にすぎない.

Crohn病は，粘膜上皮より粘膜下層から深層にかけて炎症が強い疾患であるが，炎症の強いものは，上皮成分の破壊，再生をくりかえされ，長期経過したものでは粘膜の萎縮も高度となっており癌合併率の可能性が高いといわれこの2例についても同様のことがいわれるが主観的な域を越えない.

欧米においては，1973年Weedon[15]はMayo ClinicのCrohn病症例449例中12例(2.7%)に癌発生を認め，コントロール群に比べ20倍の癌発生率を示したと報告し，Simpsonら[16]もCrohn病の癌合併率は高率で潰瘍性大腸炎の癌合併率とほぼ同率であると報告している.

Crohn病の癌化，癌合併を術前に正しく診断することは困難で本邦においても10例中8例が，開腹所見や摘出標本の組織学的検索にて発見されたものである.しかし，頻回の内視鏡的生検を多用し前癌状態をとらえ癌発生をつきとめた報告もある.Crohn病の頻度が増加し，内科的治療例が多くなっている現在，長期間経過したCrohn病患者，特に粘膜の炎症の強い症例においては内視鏡的生検を多用し，充分な経過観察を行い癌合併の早期発見につとめなければならないと考える.

IV. 結　語

1) 本邦第10例目と思われる大腸癌とCrohn病の併存例を報告し若干の文献的考察を加えた.

2) 自験例ではCrohn病が，癌発生の母地としての根拠を証明できず，偶然の合併としかいえないが，今後Crohn病と癌発生の関連についてのより詳細な検討が必要と思われる.

本論文の要旨は第381大阪外科集談会にて発表した.

文　献

1) 日本消化器病学会クローン病検討委員会編：クローン病診断基準（案）．日消病会誌 73：1467—1478，1976
2) 大原　毅，萩野彰人，佐治弘毅ほか：クローン病様病変を合併した直腸癌の1例．胃と腸 13：1683—1687，1978
3) 渡辺英伸，堀内文憲：盲腸クローン病の臨床病理学的特徴．消化吸収障害調査研究班編，厚生省，1984，p258—264
4) 高見元敞，花田正人，木村正治ほか：虫垂及び盲腸に限局したCrohn病の1例．胃と腸 18：1303—1310，1983
5) 有吉秀生，根木逸郎，松本憲夫ほか：虫垂及び盲腸に限局したCrohn病の手術経験．日臨外医会誌 45：88—92，1984
6) Price AB, Path MRC. Morson BC: Inflammatory bowel disease. The surgical pathology of Crohnfis disease and ulcerative colitis. Human Pathol 6：7—29，1975
7) 渡辺英伸，遠城寺宗知，八尾恒良：クローン病の病理．胃と腸 13：351—373，1978
8) 井手博子，矢沢知海，名尾良憲ほか：結腸癌を合併した非特異性右側結腸炎の1治験例．手術 25：774—780，1971
9) 下田光紀，小林二郎，石塚敬太郎ほか：大腸Crohn病に合併せる大腸癌の1例．日消病会誌 70：1218—1223，1973
10) 鳴海弘泰，落合浩平，成戸善郎ほか：S状結腸癌を併発した大腸限局性腸炎の1例．外科診療 15：1141—1145，1973
11) 奥井勝二，小川正憲，樋口道雄ほか：膀胱S状結腸瘻を併発したクローン病と結腸癌の合併例．Prog Dig Endosc 11：212—215，1977
12) 長廻　紘：前癌性病変を伴ったクローン病，大腸疾患の鑑別診断．医学書院，東京，1983，p250—253
13) Warren S, Sommers SC: Cicatrizing enteritis (regional enteritis) as a pathologic entity: Analysis of one hundred and twenty cases. Am J Pathol 24：475—501，1948
14) Hamilton SR: Colorectal carcinoma in patients with Crohn's disease. Gastroenterology 89：398—407，1985
15) Weedon DD, Shorter RG, Ilstrup DM et al: Crohn's disease and cancer. N Engl J Med 289：1099—1103，1973
16) Simpson S, Traube J, Riddel RH: The histologic appearance of dysplasia (precarcinomatous change) in Crohn's disease of the small and large intestine. Gastroenterology. 81：492—501，1981