日消外会誌　22（9）：2176～2182，1989年

原　著

早期，表在食道癌切除23例の臨床病理学的検討

富山医科薬科大学第2外科
山田　明　島崎　邦彦　小田切治世　坂本　隆
唐木　芳昭　田沢　賢次　藤巻　雅夫

CLINICO-PATHOLOGICAL STUDY OF EARLY AND SUPERFICIAL CARCINOMA OF ESOPHAGUS IN 23 CASES

Akira YAMADA, Kunihiko SIMAZAKI, Haruyo OTAGIRI, Takasi SAKAMOTO, Yosiaki KARAKI, Kenji TAZAWA and Masao FUJIMAKI
The Second Department of Surgery, Toyama Medical and Pharmaceutical University

食道癌切除例124例中（扁平上皮癌以外の悪性腫瘍を含む），早期癌および表在癌は23例（18.5%）であった．深達度別ではep 2例，mm 9例，sm 12例である．リンパ節転移，脈管侵襲についてみると，ep，mm癌ではいずれも陰性であったが，sm癌ではリンパ節転移や脈管侵襲の頻度が非常に高率であった（n(＋)＝33.3%，ly(＋)＝50.0%，n(＋) and/or ly(＋)＝66.7%）．また，胸部食道癌の4例に頸部，後縦隔にリンパ節再発を認めた(mm癌2例，sm癌2例；右開胸的切除2例，非開胸的食道抜去法2例）ことより，深達度mm以上の胸部食道癌の外科的手術においては頸，胸，腹の3領域にわたるリンパ節郭清の必要性があり，非開胸的食道抜去法の危険性が認識された．

索引用語：早期，表在食道癌の予後，非開胸的食道抜去法，早期，表在食道癌の再発形式，早期，表在食道癌のリンパ節転移，脈管侵襲，食道sm癌の悪性度

I. はじめに

食道癌の予後は非常に不良であり，その治療法に関しても画一的な見解が無いのが現状である．また，早期，表在癌においても，全国食道がん登録調査報告第6号[1]では，切除標本の組織学的深達度による5年生存率はep癌56.48%，mm癌55.60%，sm癌48.13%と報告されており満足できる結果は得られていない．この予後を左右する因子としては，①リンパ節転移の有無，②脈管侵襲の有無，③手術における切除度，④補助療法などが有意に関わっているものと思われる．そこで，外科的に切除された早期，表在食道癌について臨床病理学的に，特に①②③に対して，再発形式を交えて検討したので報告する．

II. 早期，表在癌症例

1. 対象症例

対象は，1979年10月から1987年12月までに切除された食道癌124例中の，術前治療の施行されていない早期，表在癌23例（18.5%）である．早期癌症例（以下E群とする）は7例（5.6%）であるが，表在癌症例は16例（12.9%）であった．

食道癌取扱規約[2]によれば，「外膜浸潤の程度がm，smの場合に限り，癌巣の完全切除のみでリンパ節郭清に関係のないROの場合でも治癒期待がありうるので，これをCIIとする．」とある．しかし，表層の癌といえどもリンパ節転移の可能性が高いとの知見から，われわれは，胸腔内リンパ節転移の有無は全く不明となる非開胸的食道抜去法を行った胸部食道癌症例に対しては，郭清または付着したリンパ節に転移を認めない場合でも，表在癌の範疇として取り扱うのが妥当との見解をもち，RO，COとし表在癌Sn(－)群と分類している．ただし，粘膜癌のすべてをこの分類にいれるかについては，今後症例を重ね再検討を加えるつもりである．リンパ節転移を認めたものは表在癌Sn(＋)

＜1989年4月12日受理＞別刷請求先：山田　明
〒930-01　富山市杉谷2630　富山医科薬科大学第2外科

表1　食道癌切除症例

食道癌切除全症例	124例	(100%)
早期癌 E	7例	(5.6%)
*表在癌 Sn(−)	12例	(9.7%)
表在癌 Sn(+)	4例	(3.2%)
計	23例	(18.5%)

*非開胸的食道抜去法を行った
リンパ節転移(−)の胸部食道癌症例
1979.10〜1987.12

表2　性別と年齢

年齢＼性別	男性	女性	計
年齢幅	44〜79歳	51〜76歳	44〜79歳
平均年齢	62.8歳	67.6歳	63.9歳
40〜49歳	2	0	2
50〜59	6	1	7
60〜69	4	1	5
70〜79	6	3	9
計	18	5	23

群と分類したが，表在癌16例中 Sn（−）群は12例（9.7%），Sn（+）群は4例（3.2%）であった（**表1**）．

2．性別と年齢

23例中の男女比は男性18例，女性5例（男：女＝3.6：1）と男性に多い傾向があった．年齢についてみると，男性では年齢幅は44〜79歳，平均62.8歳である．40歳未満，80歳のものはなく，40歳代のものは2例と少なかった．50歳代，70歳代のものは各6例と多く，ついで60歳代のものが4例であった．女性では，年齢幅は51〜76歳，平均67.6歳で，50歳未満，80歳以上のものはなく，70歳代が3例と多く，50，60歳代のものが各1例であった．全体では，70歳代が9例と最も多く，ついで50歳代7例，60歳代5例，40歳代2例の順であり，一般の食道癌と同様に50〜70歳代の頻度が高い傾向を示した（**表2**）．

3．早期，表在癌の深達度とリンパ節転移

早期，表在癌23例中，ep 癌例は2例，mm 癌例は9例，sm 癌例は12例であり，ep 癌例が少ない．リンパ節転移を認めたものは4例（17.4%）であり，いずれも sm 癌であるが（**表3**），2例はいわゆる癌肉腫と腺様嚢胞癌の特殊型であった．

4．早期，表在癌の深達度と占居部位

23例の占居部位は一般の食道癌と同様に，Im に12例（52.2%），Ei 7例（30.4%）と Im，Ei に多い傾向が認められ，Ce，Iu，Ea の頻度は低かった．深達度別にみても，占居部位はいずれも Im，Ei の順に多く，Ce の2例は sm 癌であった（**表4**）．

表3　深達度とリンパ節転移

分類＼深達度	ep	mm	sm	計
E	0	4	3	7
Sn(−)	2	5	5	12
Sn(+)	0	0	4	4
計	2	9	12	23

表4　深達度と主占拠部位

占拠部位＼深達度	ep	mm	sm	計
Ce			2	2
Iu		1		1
Im	1	4	7	12
Ei	1	3	3	7
Ea		1		1
計	2	9	12	23

表5　深達度と組織型

深達度＼組織型	扁平上皮癌 高分化	扁平上皮癌 中分化	扁平上皮癌 低分化	小細胞癌	いわゆる癌肉腫	腺様嚢胞癌
ep			2			
mm		8	1			
sm	1	7	1	1	1	1
計	1	15	4	1	1	1

5．早期，表在癌の深達度と組織型

23例の組織型についてみると，扁平上皮癌が20例（87.0%）と最も多く，高分化型1例，中分化型15例，低分化型4例と中分化型が多かった．ep 癌2例はいずれも低分化型扁平上皮癌であり，mm 癌では中分化型扁平上皮癌8例，低分化型1例であった．sm 癌においては高分化型，低分化型扁平上皮癌はそれぞれ1例と少なく，中分化型が7例と多数を占めた．また，扁平上皮癌以外の特殊型は小細胞癌いわゆる癌肉腫，腺様嚢胞癌の各1例の計3例（13.0%）にみられ，いずれも sm 癌であった（**表5**）．

6．深達度と切除術式

食道癌における切除術式に関しては，癌占居部位に応じたリンパ節郭清を含む術式を標準としているが，高齢者，肺機能低下などの術前 poor risk 症例，表在

表6　深達度と切除術式

深達度＼術式	右開胸	左開胸	非開胸的食道抜去	頸部	計
ep			2		2
mm	3(1)		6(1)		9(2)
sm	4(2)	1	6(2)	1	12(4)
計	7(3)	1	14(3)	1	23(6)

（ ）：原病死例数

表7　切除度（R）と組織学的根治度（c）

c＼R	0	I	II	III	計
0	13(3)	1(1)			14(4)
I					0
II				1	1
III		2	5(1)	1(1)	8(2)
計	13(3)	3(1)	5(1)	2(1)	23(6)

癌，N，M因子の著明な症例，下部食道，腹部および頸部食道癌，重複癌症例などに対しては非開胸的食道抜去法をかなり広く適応としてきた．RI以上の郭清をしえた食道切除例は右開胸的切除7例，左開胸的切除1例，非開胸的食道抜去法1例，頸部食道切除の1例で計10例であった．胸部食道癌の13例にはROの非開胸的食道抜去法が施行されている（**表6**）．切除度と根治度を見ると，非開胸的食道抜去法ではRO，cOが13例と多いが，他にはcO例が1例であった．cI例はなく，治癒切除しえたものは9例であった（**表7**）．原病死例はmm癌の2例，sm癌の4例の計6例であるが，切除術式では右開胸的切除を行ったものが3例，非開胸的食道抜去法を行ったものが3例であった．右開胸的切除の死亡の2例はsm癌のSn（＋）症例である．非開胸的食道抜去法では，Sn（＋）例は1例であるが，Sn（－）例が2例含まれている．

III．早期，表在癌の予後

早期，表在癌の予後を重複癌，多病死例の6例を除く17例についてKaplan-Meier法で検討した．

1．E，Sn（－），Sn（＋）群別予後

早期癌E5例では，4年生存率が80％と良好であるが，表在癌Sn（＋）4例では，3年生存率は25％と非常に不良である．また，Sn（－）群8例も予後は不良で，3，4生率は33.3％であった（図1）．

2．深達度別予後

ep癌の1例は4年3か月健在であるが，mm癌7例の3生率は57.1％と良好とはいえない．sm癌9例においてはSn（＋）が4例含まれるが，その予後は不良で，3生率は60％，4生率は30％（図2）である．深達度別にみれば，ep癌は非常に予後良好と思われるが，リンパ節転移の多いsm癌においては予後は不良である．mm癌においても，2例をリンパ節再発で失っており，必ずしも予後は良好ではなかった．

図1　早期・表在癌の予後（Kaplan-Meier）～1987．12

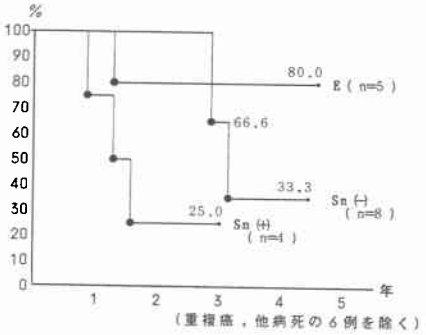

図2　早期・表在癌の深達度別予後（Kaplan-Meier）～1987．12

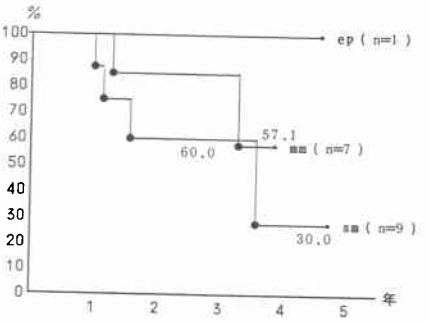

IV．早期，表在癌の原病死例

23例中の再発，再燃例は6例である．これらの原病死例についてみると，E群1例，Sn（－）群2例，Sn（＋）群3例であるが，主占居部位は5例が胸部食道で，Eiが3例と多い．深達度別ではmm癌2例，sm癌4例（再発3例，再燃1例）が死亡しているが，sm癌例ではいずれもn（＋）and/or ly（＋）症例であることが注目される．組織型は中分化型扁平上皮癌が5例と多く，他1例はいわゆる癌肉腫であった．リンパ節転移遺残による再燃死亡の1例を除く初発再発部位を見るとリンパ節再発が4例にみられ，特に頸部リンパ節再発が3例と頻度が高い．血行性転移は1例のみで

表8　早期・表在食道癌—原病死例—

症例	分類	年齢	性	占拠部位	深達度	n	ly	v	組織型	初発再発部位	予後
1	E	68	男	EiIm	mm	0	0	0	扁上癌(中分化)	後縦隔 LN	1年2か月死
2	Sn(−)	55	男	Iu	mm	(0)	0	0	扁上癌(中分化)	左104	2年10か月死
3	Sn(−)	73	女	EiEa	sm	(0)	1	0	扁上癌(中分化)	右104	3年1か月死
4	Sn(+)	44	男	CeIu	sm	2	0	0	扁上癌(中分化)	肺	1年2か月死
5	Sn(+)	59	男	Im	sm	3	2	1	いわゆる癌肉腫	右104	1年6か月死
6	Sn(+)	55	男	EiEaIm	sm	4	2	0	扁上癌(中分化)	LN 転移遺残	10か月死

扁上癌：扁平上皮癌

あった．再発時期は8カ月～2年2カ月と約2年程でみられており，化学，放射線または手術療法を追加したが，いずれも約1年から3年で死亡している(**表8**)．以上，早期，表在癌の予後に関する因子としては，やはりリンパ節転移との関連が非常に深いと言える．

V．sm 癌の悪性度

以上，表在癌の予後を左右する因子として，リンパ節転移の有無が非常に重要なことが推察された．このため，表在癌の悪性度をリンパ節転移およびリンパ管侵襲の有無より検討した．ep，mm 癌にはリンパ節転移およびリンパ管侵襲例がないため，また，mm 癌の再発死亡の2例は，1例が0.9×0.5cm 大の Iu に存在した0—IIb 型の微小癌であり，1例が Ei，Im の5.0×4.0cm 大の0—V 型の広い癌のため特徴的な所見は見あたらず除外し，対象を sm 癌についてのみとした．

1．sm 癌の内視鏡型とリンパ節転移，脈管侵襲

sm 癌の内視鏡型を遠藤ら[3]の新分類でみると，I 型1例，0—I 型4例，0—I＋IIc 型3例，0—IIc 型1例，0—III 型2例，0—V 型1例で0—I 型とその複合型が多く58.3%を占めたが，0—IIb は認めなかった．リンパ節転移状況を見ると，Sn（−）群の5例が含まれるが，n（＋）は4例33.3%であった．リンパ管侵襲をみると6例50.0%が陽性であり，n（＋）and/or ly（＋）例においては8例66.7%にもおよび sm 癌がリンパ節転移を起こす危険性が非常に高いと推察される．また，血管侵襲も41.7%て比較的高率であった．0—I 型とその複合型についてみると，7例中の n（＋）and/or ly（＋)例は5例71.0%で，0—I 型は高率にリンパ節転移を起こす可能性がある（**表9**）．ことに0—I 型の中でも，0—Ip 型では4例中2例50%にリンパ節転移を認め，n（＋）and/or ly（＋）は3例75.0%にみられておりポリポイド癌に対しては十分なリンパ節郭清が必要である．

表9　sm 癌の内視鏡型とリンパ節転移，脈管侵襲

内視鏡型 ＼ n ly. v	n(+)	ly(+)	n(+) and/or ly(+)	v(+)	症例数
I	1		1		1
0-I	1	2	3	2	4
0-I＋IIc	1	2	2	1	3
0-IIc					1
0-III		1	1	2	2
0-V	1	1	1		1
計	4 (33.3%)	6 (50.0%)	8 (66.7%)	5 (41.7%)	12 (100%)

表10　sm 癌の ie とリンパ節転移，リンパ管侵襲

ie ＼ n, ly	n(+)	ly(+)	n(+) and/or ly(+)	n(−), ly(−)	症例数
ie(−)	3	3	5	2	8
ie(+)	1	3	3	2	4
計	4	6	8	4	12

2．ie 癌病巣面積，深部浸潤形式とリンパ節転移，リンパ管侵襲

次に，癌の広がり（水平面と垂直方向の広がり）とリンパ節転移，リンパ管侵襲の有無について検討した．

a．ie との関係

sm 癌12例中，ie（＋）例は4例，ie（−）例は8例である．n（＋）and/or ly（＋）8例中では，ie（＋）例は3例37.5%と比較的低率であった．ie(＋)の4例中では，n（＋）and/or ly（＋）例は3例75.0%と高率に認められ（**表10**），ie（＋）例ではリンパ節転移のある可能性が非常に大きいといえる．

b．癌病巣面積

sm 癌12症例中の切除標本を3～5mm の短冊型に全割した症例8例と，広く浸潤した1例の計9例について，sm＋mm＋ep，sm＋mm，sm のおおよその表面積を顕微鏡下癌病巣幅×短冊幅で測定し，n(＋)and/or

表11　癌病巣面積と深部浸潤形式—sm癌の9例—

症例	組織型	n	ly	ie	癌病巣面積（mm²）			深部浸潤形式	
					sm+mm+ep	sm+mm	sm	INF	sm浸潤程度
1	中分化型扁上癌	0	1	−	66	24	18	β	moderate
2	小細胞癌	(0)*	0	−	117	102	102	β	moderate
3	低分化型扁上癌	0	1	+	520	195	55	β	moderate
4	中分化型扁上癌	0	0	−	210	129	63	β	moderate
5	中分化型扁上癌	(0)*	0	+	365	150	20	α	moderate
6	中分化型扁上癌	(0)*	1	+	550	290	20	α	minimal
7	腺様嚢胞癌	3	0	−	265	265	245	β	massive
8	いわゆる癌肉腫	3	2	−	415	395	275	α	massive
9	中分化型扁上癌	4	2	+	1655〜	1455〜	1225〜	α	massive

*(0)：Sn(−)群例

図3　食道sm癌の表面積とリンパ節転移・リンパ管侵襲

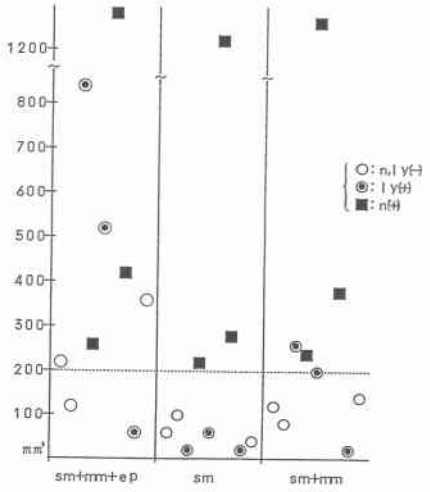

ly（＋）群とn（−）and ly（−）群との相関を検討した．全割の8例についてみると，n(＋)and/or ly(＋)群とn（−）and ly（−）群との面積の平均を比較すると，n（＋）and/or ly（＋）の5例では，sm＋mm＋epは66，520，550，265，415，平均267.2mm²，sm＋mmは24，195，290，265，395，平均233.8mm²，smは18，55，20，245，275，平均122.6mm²であり，n(−)and ly(−)群の3例では，sm＋mm＋epは117，210，365，平均230.7mm²，sm＋mmは102，129，150，平均127.0mm²，smは102，63，20平均61.7mm²といずれにおいても平均値は前者が高値を占めた（表11）．また，9例の面積を図表にプロットすると，約200mm²を越えたsm＋mmの面積とn（＋）and/or ly（＋）の出現は，1例を除きある程度の相関関係が存在する結果が得られた（図3）．

c．深部浸潤形式

smへの深部浸潤形式をINFで見ると，α 4例，β 5例であったが，リンパ節転移，リンパ管侵襲の有無については一定の傾向はなかった．また，smの浸潤程度を，固有筋層を圧排するようなものmassive，粘膜筋板を少し破るものminimal，その中間のものmoderateとすると，massiveの4例ではいずれにもリンパ節転移を認めた．ly（＋）についてみると，moderateのものが2例，minimalのものが2例とmoderate，minimalの間には有意の差は認めなかったが，いずれにおいてもly(＋)は50%と高率である．smにmassiveに浸潤するものは，リンパ節転移を伴う可能性が高いといえるがly（＋）についてはその相関は認めなかった（表11）．

VI．考　　察

食道癌の予後は現在でも非常に悪く，予後のよい食道癌，いうなれば早期食道癌の定義の必要性があり，1969年食道癌取扱規約[4]が初版された．最近の全国食道がん登録調査報告第6号（1974〜1978年）では，外膜浸潤程度別5年生存率はep 56.48%，mm 55.60%，sm 48.13%，mp 29.71%，a_1 26.61%，a_2 19.97%，a_3 7.34%となっている．このように，smまでのa_0食道癌においても成績は不良である．鍋谷ら[5]は初版の早期食道癌と早期胃癌を同等に取り扱った規約の矛盾と，現在の早期食道癌の定義（リンパ節転移のないもの）に至った変遷，また，1972年12月までの全団集計の表在癌360例についてまとめ，現在の早期食道癌の定義の妥当性を術前合併療法が施行されたものも含め5年生存率から論じている．この中で，177例の早期癌の特徴をまとめ，5年粗生存率では，早期癌75.9%，R

(CH) 早期癌は55.8%，表在癌23.5%，R (CH) 表在癌21.1%と早期癌においては比較的予後良好であるが，表在癌においては非常に不良との結果が得られ，予後向上のため，早期癌の発見の重要性を説いている．早期癌発見の動機では，無症状の早期癌が比較的多くにみられ，主訴では，早期癌の3主訴ともいうべき嚥下時胸痛，嚥下時つかえ感，嚥下障害のほかに，心窩部痛，心窩部不快感などの胃十二指腸症状が意外と多く，早期発見のためには，上部消化管検査での食道観察も忘れないことを強調している．

早期食道癌の診断においては，レントゲン学的には粘膜癌，特に平坦型表在癌を見つけ出すのは非常にむずかしいが，白壁ら[6]はep, mm癌について検討をくわえ，隆起型の場合は顆粒，陥凹型の場合は面と溝の要素からの特徴を強調している．内視鏡的にはルゴールを用いた色素法の普及により，食道病変の存在診断，良性悪性の鑑別診断が比較的容易になり，微小癌も多く発見されてきている[7]．表在癌の深達度診断においても非常な進歩を遂げ，吉田[8]によるルゴールとトルイジンンブルーを用いた2重染色法においては上皮内癌と粘膜癌との鑑別も可能と報告されている．また，早期発見のために，high risk groupとして50歳以上の喫煙や飲酒歴の長い男性，咽喉頭癌患者の精査時にはルゴールを用いた食道内視鏡検査は欠くことのできないものである．

他の食道検査法としては，最近めざましい発展を遂げている超音波内視鏡検査がある．村田ら[9]は，食道癌の深達度診断においては正診率は84%，リンパ節は3mm以上のものが描出可能とし，後縦隔リンパ節転移診断では89%であったとその有用性を報告している．伊藤ら[10]はさらに胡麻油を用いたemulsionの経口投与を加え，5mm以上のリンパ節の描出率を向上させ，リンパ節転移の正診率も87.0%であったと報告しており，食道癌の治療方針の決定には非常に重要な検査法となっている．特に表在癌の外科的治療法の選択には有用と思われる．

早期食道癌といってもm癌とsm癌があり，この両者には予後の検討において相当の開きがあり，一概に両者を早期癌として取り扱っていいのかという問題がある．遠藤ら[11]は，早期癌の5年生存率は62%であり，再発はいずれも特殊型を除けばいずれも脈管侵襲陽性例のsm癌例に見られ，われわれの症例と同様に，再発部位は上縦隔および頸部リンパ節に最も多くついで臓器再発であったと報告しており，真の早期癌とはm癌であろうと述べている．この中で，表在癌における深達度とリンパ節転移と脈管侵襲を見ると，ep癌には陽性例はなく，mm癌では，n(+)は14.2%，ly，v(+)は21.4%にみられ，sm癌ではn(+)は44.2%，ly，v(+)は69.5%と高率に認められており，sm癌においては術後合併療法の必要性をうかがわせる．また，第17回食道色素研究会では，主題として「真の早期食道癌とは何か」というテーマが取り上げられたが，大方は粘膜内にとどまる脈管侵襲のない癌という意見であり，sm癌は進行癌と同等に扱うべきとの見解が大部分であった．われわれが経験したsm癌症例12例では，n(+)は4例33.3%である．この中には，非開胸的食道抜去法5例が含まれるため，予後はn(+)and/or ly(+)で推定すると，n(+) and/or ly(+)は66.7%であり，sm癌では高頻度にリンパ節転移の可能性があるといえる．しかし，井手[12]の報告では，mm癌でもn(+)は13.3%，ly(+)は17.6%に認められており，また，われわれが経験したmm癌の2例もリンパ節再発していることから，mm癌といえども症例によっては手術術式と術後補助療法を考えて行かなければならないことに注意を払う必要がある．表在癌の手術術式の検討では，非開胸的食道抜去法を施行した胸部食道癌症例の予後は4生率33.3%と不良であり，われわれが胸腔内リンパ節郭清のない表在癌をCOとし，早期癌と分類しない妥当性が示唆されるが，今後症例を重ね深達度，n，lyの有無などから再検討したい．現在のところ，胸部食道癌mm，sm癌症例に対しては，可能な限り開胸による胸腔内リンパ節郭清を施行すべきであり，頸部，腹部リンパ節郭清もあわせ施行することが重要と思われる．非開胸的食道抜去法に関しては，その是非がいろいろ論ぜられているが食道癌ではep癌，頸部食道癌などに最も良い適応があると思われる．しかし，われわれは非開胸的食道抜去法の適応を広げ，肺機能低下症例，高齢者，開胸手術に耐えられないと判断した有合併症症例や遠隔転移を有する例などには進行癌であっても，特に下部食道癌であれば施行することもある．手術侵襲，術後合併症も比較的少なく郭清度を落としても切除したい症例に良い結果を得た経験もあり，非開胸的食道抜去法が，RO，COとなることを念頭におけば，症例によっては非常によい術式と考えている．

次に，表在癌の予後を考える上で，その悪性度の指標としては癌の組織型，癌の大きさ，リンパ節転移，脈管侵襲などが有意に関わると思われる．組織型に関

しては，扁平上皮癌においては，その分化度診断での異論も板橋ら[13]は唱えており，また，われわれの症例でも中分化型扁平上皮癌が非常に多く，高分化型が非常に少ないため相関を見るには不適当であった．そこで，癌の大きさ（深部浸潤形式と癌の表面積）とリンパ節転移，脈管侵襲について相関を検討した．先ず，sm癌の深部浸潤形式についてみると，smへmassiveに浸潤したものでは，いずれにもリンパ節転移を認めたが，リンパ管侵襲に関しては一定の傾向は認めなかった．われわれはsm癌の表層拡大型の1例に広範なリンパ節転移を認めているが，田中ら[14]は表層拡大型食道癌の全国集計の中で，表在癌の表層伸展部が20mm以上50mm未満のものと50mm以上のものに分けると，50mm以上のものでは脈管侵襲の頻度が高く，lyについては鍋谷[5]の全国集計の早期癌ly(－)と表在癌ly(－)の中間の値を示し，癌の占める面積と脈管侵襲との関連性を推察している．またリンパ節転移では，50mm未満のものには認めなかったが，50mm以上のものには約30%にリンパ節転移を認めている．われわれは癌の表面積について，ep癌には脈管侵襲はないこと，粘膜固有層以下には豊富なリンパ管網が存在することから，sm癌について，そのep，mm，sm層への癌浸潤のおおよその面積とリンパ節転移とリンパ管侵襲の有無について検討し，癌表面積とくにsm＋mmの面積とn（＋）and/or ly（＋）の間にある程度の相関を認めており，表在癌の一つの悪性度の目安になるものと考えている．また，井手[12]の報告の中での小型sm癌の検討では，1.0cmまでのsm癌にはn（＋），ly（＋）例はなかったが1.1～2.0cmまでのものには，n（＋）28.5%，ly(＋)64.3%とリンパ節転移，脈管侵襲の頻度が非常に高く，2cm以下の小型sm癌の中にも悪性度の高い進行癌が混じっていると報告している．われわれの症例では，2cm以下のsm癌は6例であるが，n（＋）は1例で，ly（＋）は2例に認めた．n（＋）and/or ly（＋）は3例あり50%にリンパ節転移の可能性を認めており，sm癌は非常に早いうちからリンパ節転移を起こしやすいと推察される．

VII. まとめ

われわれが経験した早期，表在食道癌23例の予後について臨床病理学的に検討し以下の結果を得た．

1. ep，mm癌にはn，ly陽性例はなかった．sm癌のn（＋）and/or ly（＋）の頻度は非常に高率であり，sm＋mmの表面積とこの出現にはある程度の相関がある．

2. E癌の予後は良好であるが，Sn（＋）癌の予後は非常に不良である．Sn（－）癌においては，2例をリンパ節再発で失っており必ずしも予後は良好ではない．

3. 初発再発形式はリンパ節再発（mm癌2例，sm癌2例）が最も多く，深達度mm以上の胸部食道癌に対しては胸部，頸部，腹部をふくむ系統的なリンパ節郭清が必要と思われた．

なお，本論文の要旨は第88回日本外科学会総会（新潟）で発表した．

文　献

1) 食道癌登録委員会編：全国食道がん登録調査報告第6号．国立がんセンター，東京，1985，p40—68
2) 食道疾患研究会編：食道癌取扱い規約．第6版，金原出版，東京，1984
3) 遠藤光夫，河野辰幸：食道表在癌肉眼分類の新しい提案（内視鏡の立場から）．胃と腸 22：1343—1348，1987
4) 食道疾患研究会編：食道癌取扱規約．第1版，金原出版，東京，1969
5) 鍋谷欣市，新井裕二：早期食道癌．日気管食道会報 32：393—399，1981
6) 白壁彦夫，八巻悟郎，丸山雅一ほか：表在型食道癌肉眼分類の新しい提案．胃と腸 22：1349—1368，1987
7) Endo M, Takemoto T, Sirakabe H: Minute lesions of esophageal cancer. Surg Oncol 2：177—186，1986
8) 吉田　操：色素内視鏡検査法を用いた食道病変の微細観察に関する研究．Gastroenterol Endosc 23：1691—1698，1981
9) 村田洋子，室井正彦，吉田　操ほか：食道癌における内視鏡超音波診断の有用性．日気管食道会報 37：378—385，1986
10) 伊藤忠彦，相部　剛，吉田智治ほか：超音波内視鏡による食道癌リンパ節転移の検討（第2報）．Gastroenterol Endosc 29：1117—1122，1987
11) 遠藤光夫：早期食道癌の治療と予後．医のあゆみ 137：769—772，1986
12) 井手博子：食道癌の初期相とその発育進展様式の臨床病理学的検討．癌と化療 12：700—707，1985
13) 板橋正幸，廣田映五，森浦滋明ほか：表在食道癌の病理学的診断（肉眼的及び組織学的診断と問題点）．胃と腸 20：1293—1302，1985
14) 田中乙雄，武藤輝一，川口正樹ほか：表層拡大型食道癌．外科Mook 24：45—51，1982