日消外会誌　22（9）：2212～2216，1989年

胃平滑筋肉腫51切除例からみた切除術式の検討

国立がんセンター外科，*病理
笹子三津留　木下　平　丸山　圭一
岡林　謙蔵　板橋　正幸*　広田　映五*

SURGICAL TREATMENT FOR GASTRIC LEIOMYOSARCOMA CLINICOPATHOLOGICAL STUDY OF 51 RESECTED CASES

Mitsuru SASAKO, Taira KINOSHITA, Keiichi MARUYAMA, Kenzo OKABAYASHI, Masayuki ITABASHI* and Teruyuki HIROTA*
Department of Surgical Oncology and Department of Pathology*, National Cancer Center Hospital

胃平滑筋肉腫51切除例の治療成績の検討から，本疾患の治療方針について検討した．大きさは1.5～23cmで5cm未満例が35例，69%を占めた．術式は胃切除21例，局所切除29例，核出術1例であった．手術時に，肝2例，腹膜播種1例，リンパ節1例の転移を認め，再発は局所1例，肝3例，播種2例で，リンパ節再発はない．累積5年生存率は，胃切除群90.5%，局所切除群96.6%であった．核出術の1例は局所および播種再発した．4例が腫瘍死したがすべて5cm以上の例であった．本腫瘍の予後は腫瘍自体の悪性度により決まり，術式の影響は少ない．したがって特に小さい腫瘍においては，局所切除の良好な遠隔成績，リンパ節転移率が低いこと，胃上部に多いことなどを考えると，患者のquality of lifeという面からも局所切除が第1選択術式と思われる．

索引用語：胃平滑筋肉腫の局所切除

はじめに

胃平滑筋肉腫は胃原発の悪性腫瘍の中の0.5～2%を占めるにすぎず[1)2)]，胃疾患の多いわが国においてすらその治療方針について合意を得るに至っていない．われわれは以前に国立がんセンター開院より1982年までの切除例48例を分析し，リンパ節転移を認めなかったと報告した．この結果に基づき本腫瘍に対するリンパ節郭清の意義は少ないと考え，局所切除を治療の原則としてきた[3)]．しかし，癌研の高木ら[4)]の論文を始め，リンパ節転移を有する例の報告も多く，異なった意見もある[5)~7)]．本論文の目的は，局所切除後5年以上経過例が15例を越えた今日，その治療成績を明らかにし，再発および転移の形式を検討して，本疾患に対する標準的治療法を論ずることである．

対象および方法

対象は1972年1月から1986年12月までの間に，国立がんセンターにおいて主病巣として切除された胃平滑筋肉腫症例51例である．当センターで同期間に切除された胃悪性疾患3,341例の中で，胃癌3,230例（96.7%），胃悪性リンパ腫61例（1.8%）に次ぐ第3位を占め，全体の約1.5%であった．また同期間に主病巣として切除された胃平滑筋腫14例および胃癌の切除に際して随伴病変としてみられた平滑筋腫24病変および平滑筋肉腫4病変を大きさの比較に用いた．組織学的診断はWHOの組織分類に準じた[8)]．ただし，WHO分類のleiomyoblastomaは異型度に応じてleiomyoblastomaとepithelioid leiomyosarcomaに亜分類した．大きさはその病変の最大径で評価し，発育形態は管内，管外，混合型に分けた．腫瘍の占拠部位については胃癌取扱規約[9)]に準じて，C，M，Aおよび大弯，小弯，前壁，後壁に分類した．手術術式は胃全摘，噴門側胃切除などの胃切除群，腫瘍を含めた小範囲の胃壁全層を切除する局所切除群，腫瘍のみを剝離して摘出する核出群の3つに分類した．生存率は累積生存率で計算し，Greenwoodの5%標準誤差で有意差を検定した．

結　果

1．性別および年齢

＜1989年4月12日受理＞別刷請求先：笹子三津留
〒104　東京都中央区築地5－1－1　国立がんセンター外科

表1　腫瘍の大きさ

長径(T)；cm	症例数
T＜3.0	12 (0)
3.0≦T＜5.0	23 (0)
5.0≦T＜10.0	13 (2)
10.0≦T	3 (2)
合　計	51 (4)

症例数の(　)内は死亡例数を示す

表2　腫瘍の大きさ―主病巣と随伴病変―

長径(T)；cm	主病巣		随伴病変	
	筋肉腫	筋腫	筋肉腫	筋腫
T＜1.0	0	0	0	13
1.0≦T＜3.0	12	5	4	9
3.0≦T＜5.0	23	5	0	1
5.0≦T＜10.0	13	3	0	1
10.0≦T	3	1	0	0
合　計	51	14	4	24

主病巣：主病巣として切除されたもの．随伴病変：胃癌などに随伴して切除された病変．

男性27例，女性24例で性比1.13：1であった．これは同期間の胃癌における性比2：1，悪性リンパ腫における1：1の中間に位置した．年齢は，男性では40歳から78歳，平均58.1歳で，女性では32歳から74歳，平均55.0歳で，全症例の平均年齢は56.7歳であった．

2．腫瘍の大きさ

腫瘍の最大径は最小1.6cm，最大23cmで，5cm未満のものが35例（68.6%）と約2/3を占めていた（**表1**）．大きさの分布を，主病巣として切除された平滑筋腫および副病巣として切除された平滑筋肉腫，平滑筋腫と比較すると**表2**のようになる．平滑筋腫であっても，主病巣として切除されたものは平滑筋肉腫とほとんど同じ大きさの分布を示し，大きさのみから良悪性を決定することは難しい．しかし，随伴病変として切除された筋原性腫瘍を見ると1cm未満には悪性のものはなく分布が異なっていた．悪性例の最小のものは直径1.0cmであった．

3．組織分類と発育形態

WHOの組織分類に準じて亜分類すると，leiomyosarcoma 46例，epithelioid leiomyosarcoma 1例，leiomyoblastoma 4例であった．51例の発育形態は管内型が32例と最も多く，管外型12例，混合型7例の順であった．潰瘍の有無については，Borrmann 2型様の大きな潰瘍を持つものが4例，小潰瘍を持つもの14例，潰瘍のないもの33例であった．平滑筋腫14例では潰瘍形成はみられなかった．

図1　腫瘍の占拠部位

腫瘍の主占拠部位を胃癌取扱規約に準じて分類した．全体ではC領域の大弯から後壁に多くA領域に少ない．ただしleiomyoblastomaはA領域にも多い．

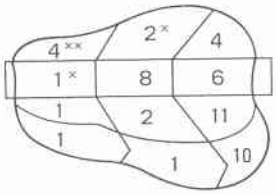

A＝7(14%)　M＝13(25%)　C＝31(61%)

X：leiomyoblastoma

4．占拠部位

腫瘍の占拠部位を胃癌取扱規約に準じて示したのが**図1**である．C領域が31例と全体の60.8%を占め，C＞M＞Aの順であった．最好発部位はC領域後壁から大弯にかけてであった．しかしleiomyoblastomaでは4例中3例がA領域に存在した．

5．転移および再発

手術時に認められた転移は肝転移2例，腹膜播種1例，リンパ節転移1例で，再発としては局所再発1例，肝転移再発3例，腹膜播種再発2例であった．リンパ節転移については，リンパ節郭清を行った18例では1例も転移は認めず，転移を認めたのは姑息切除において術中迅速診断でリンパ節転移を確認した1例のみである．したがってリンパ節への転移率は19例中1例，5.2%であった．

6．治療成績

1）手術術式

切除術式は核出術1例，局所切除29例，胃全摘1例，噴門側胃切除4例，幽門側胃切除16例であり，核出術後の局所再発症例1例に対して胃全摘が行われた．リンパ節郭清に関しては，胃切除群のうち胃癌取扱規約でいうR_0手術が4例，R_1以上の郭清を伴うものが18例（再発1例を含む）であった．

2）遠隔成績

1988年11月現在の予後調査では，51例中の死亡例は8例である．その死因は腫瘍の転移による腫瘍死が4例(遺残腫瘍2例，再発腫瘍2例)，他病死2例，不明2例であった．51例の累積5年生存率は94.1%，10年生存率は76.5%であった．このうち姑息切除を除くと

累積5生率，10生率はおのおの97.9%，79.6%であった．

3）術式からみた治療成績

胃切除群と局所切除群は平均最大腫瘍径がおのおの5.57cm，4.38cmで胃切除群の方が1cm強大きいので評価が難しいが，おのおのの5年生存率は90.5%，および96.6%で局所切除群の方がよい．しかし有意差はない．胃切除群中に2例の肝転移再発を認めた．局所切除群で初回手術時に肝転移を合併切除した1例で腹膜播種再発を見ている．核出術の行われた唯一例において，局所および腹膜再発を認めた．またリンパ節再発はいずれの術式においても認めていない．

4）大きさと予後

非腫瘍死例を除く47例中，腫瘍死は4例ですべて5cm以上の腫瘍例であった．大きさ別の死亡率は10cm以上で66.7%，5.0～9.9cmで15.4%，5.0cm未満では0.0%あった．核出術後に再発した1例は最大径3.5cmの腫瘍であった．

考　察

胃平滑筋肉腫の治療上の問題は，その生物学的悪性度が平滑筋腫とほとんど変わらないおとなしいものから，高頻度に転移を起こしてくる著しく悪性のものまで幅広いことから生じる．したがってその診断そのものにもさまざまな立場がある．組織学的に明らかな悪性像を持つ腫瘍のみを肉腫と診断する立場では，時に，肉腫でないと診断したものが後に肝転移再発を起こすという矛盾が生じてしまう[10)11)]．われわれの施設では，生物学的悪性度を持ちうるものは組織学的な異型度が低くてもlow grade malignancyとして肉腫と診断する立場をとっており，核異型度，細胞異型，構造異型の強さのほかに，細胞密度および核分裂像の数から，良悪性の診断を下している[12)]．しかし，術前にこれらのデータを正確に得ることは不可能である．また本腫瘍では1つの腫瘍内の部位により組織学的悪性度が異なることがしばしばある．腫瘍の生物学的悪性度は腫瘍内の最も悪性度の高い部位により決定されることから，術中迅速診断では悪性度の正しい判断が常に得られるとは限らない．

では実際に外科治療を行ううえで胃の筋原性腫瘍をどのように扱えば良いのであろうか．問題は，胃の切除範囲とリンパ節郭清の2点につきる．本腫瘍は巨大な腫瘍例を除いては通常膨張性の発育形態を示し，局所での遺残や局所再発が問題となることはまれである．われわれの51例のうち局所切除を受けた29例には1例の局所再発も認めていない．したがって局所の治癒のためには，腫瘍より1～2cm離して胃壁を全層切除する局所切除で十分といえる．ただし，幽門や噴門に近接する腫瘍では局所切除により変形を来し，狭窄や逆流といった機能的な問題を残すこともあり，そのような場合には幽門側胃切除または噴門側胃切除を行っている．では核出術はどうであろうか．われわれは肉腫に対する核出術をほとんど経験していないが，唯一の核出術施行例では局所再発しており，本術式は平滑筋肉腫に対する治療法としてはふさわしくないと考える．

術式に関する残った問題はリンパ節郭清をどうするか，すなわち郭清を伴った胃切除が必要かそれとも局所切除で十分か，である．胃平滑筋肉腫の転移形式としては肝転移が最も多く，次いで腹膜播種転移であり，リンパ節転移は比較的少ないことが知られている[3)4)13)15)]．正確にその頻度を知るために，内外の既報論文を集計し，リンパ節転移頻度を算出した[1)2)4)~7)10)13)~35)]．その頻度としては0～100%まで報告されており，ばらつきが大きい．この100%の報告はPalmerら[25)]によるもので，剖検例のみを扱った報告である．1例報告を除いた切除例の報告の中では大井らの54%が最高である[2)]．全集計例600例にわれわれの51例を加えた651例中リンパ節転移を認めたのは77例であり，転移率は11.8%あった．しかし，これらの報告のうち古いものは巨大な腫瘍を主として扱っている．そこで現在われわれが多く取り扱っている5cm未満のものに限ってみると，報告例103例にわれわれの35例を加えた138例中にリンパ節転移が報告されているのは3例（2.2%）にすぎず，最小例は4cm×4cmの腫瘍であった[35)]．またこのうち2例はleiomyoblastomaであった[15)35)]．小さな平滑筋肉腫でリンパ節転移を持つ症例はきわめて少ないがゆえに報告されていると考えられ，未報告の転移のない症例はもっと多く，実際の母数はもっと大きいと思われる．その反面5cm以下の小腫瘍ではリンパ節郭清が行われていないことも多く，郭清をすればその転移頻度が上がる可能性もある．しかしこれらの小腫瘍の切除後にリンパ節再発したという報告は皆無であり，われわれの良好な治療成績と照らし合わせても，リンパ節転移の頻度はきわめて低いと考えられる．そしてわれわれの経験したリンパ節転移陽性例やStoutや藤本の報告している例では転移リンパ節の腫脹が明らかにみられており[15)38)]，本腫瘍の増殖形態を考え合わせると，術中にリンパ節腫脹を

図2　胃粘膜下腫瘍に対する対応

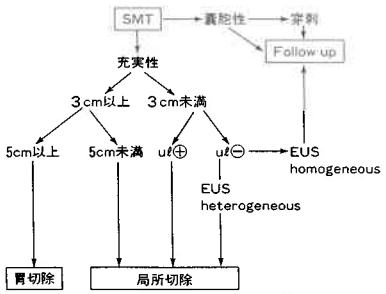

認めない場合の転移の可能性はさらに小さくなると考えられる．またリンパ節腫脹のみられる場合は迅速診断を行い，その結果からリンパ節郭清の適用を決定できる．

一方本腫瘍の好発部位は胃体上部から穹窿部であり，リンパ節郭清を伴った手術を行おうとすれば，噴門側胃切除もしくは胃全摘となってしまう．リンパ節転移頻度，手術のリスク（技術の進歩した今日でも胃全摘の手術死亡率は1～2％をくだらない[37]），術後のquality of lifeを考えて，われわれは以下の方針で手術を行っている．5cm未満の小腫瘍の場合，腫瘍周辺のリンパ節をサンプリングして迅速診断を行い転移の無いことを確認して，胃壁全層を切除する局所切除を行っている．したがって切除後の追跡は肝転移およびリンパ節転移を主対象に超音波を用いて厳重に行っている．一方5cm以上の腫瘍では，リンパ節転移頻度は14.4％と高くなるのでR_1の郭清を伴う胃切除を行っている．しかしわれわれは以下の4つの理由から，直接浸潤がない限り膵脾合併切除は行っていない．第1は，この転移頻度はsm早期胃癌の転移頻度によりやや小さい数字であり予防的郭清のために膵尾側と脾を犠牲にするのはやりすぎと思われること，第2は，それが肝転移や腹膜播種を伴った非治癒切除しかできなかった例も多く含んだ数字であること．第3の理由は，治癒切除例のほとんどにおいて1群リンパ節までの転移であったこと，そして第4に，後述するようにリンパ節郭清による治療効果が低いためである．すなわち，高木によると，平滑筋肉腫でリンパ節転移を伴う例の予後は不良で，治癒切除が行われた4例中3例が肝転移か腹膜播種転移で再発死亡している[4]．胃癌と異なり全体の予後がよいのに反して，ひとたびリンパ節転移があれば郭清効果がきわめて低い腫瘍といえる．

胃癌の早期発見を目的に進められてきた胃集検や個人レベルでの検診が普及した結果，胃粘膜下腫瘍として発見される腫瘍も小さなものが多くなり，今回検討した症例の68.6％が5cm未満であった．胃平滑筋肉腫の診断が確定するのはほとんどの場合切除後であり，術前には胃の粘膜下腫瘍として取り扱われる．そこで，実際臨床の場において小さな粘膜下腫瘍が発見された場合どのような考え方で対処するかについてわれわれの意見を述べる（図2）．まず胃透視，胃内視鏡にて病変の存在，大きさ，潰瘍形成の有無を確認する．次いで超音波検査および超音波内視鏡にて，1．壁内のものか壁外性圧迫か，2．充実性か嚢胞性か，3．充実性の場合腫瘍の内部エコーのパターンはどうか，についての情報を得る．以上より平滑筋肉腫の可能性を持つ充実性の腫瘍については，3cm以上のもの，3cmより小さくても内部エコーが不均一なものは手術適応としている．また大きさにかかわらず潰瘍を伴うものは肉腫である確率が高く，出血の危険性もあり手術の適応である．その他のものは経過を観察し，大きくなってくるようならおよそ3cmに達したところで手術に踏み切っている．ただし本腫瘍と鑑別を要するような胃の粘膜下腫瘍は良性腫瘍である可能性も高く，悪性の場合でも発育のゆっくりしたlow grade malignancyであることが多いので年齢や全身状態を考慮して無理な手術はあえてすべきではない．

おわりに

胃平滑筋肉腫に対する治療法の考え方をわれわれの51例の結果および内外の文献より集めた651例の集計から論じた．5cm未満の症例に対する第1選択術式は局所切除であると結論づけたが，リンパ節転移は皆無ではないので，欲をいえば，転移のリスクの高い症例を術前にわかる指標でどう特定化するかが今後の課題であろう．

稿を終えるに当たり，超音波内視鏡診断で常に協力頂いている国立がんセンター内視鏡グループの先生方に深謝いたします．

文　献

1) Skandalakis JE, Gray SW, Shepard D: Smooth muscle tumors of the stomach. Int Abstr Surg 110：209—226, 1960
2) 大井　実，三穂乙実，伊東　保ほか：非癌性胃腫瘍—全国93主要医療施設からの集計的調査—．外科 29：112—133, 1967
3) 北岡久三，岡林謙蔵，木下　平ほか：胃平滑筋肉腫の予後因子と手術法—とくに局所切除の適応について—．癌の臨　29：811—816, 1983

4) 高木國夫，山本英昭：胃腸管平滑筋肉腫—50例の臨床的特徴について—．消外　5：1507—1513, 1982
5) 中西昌美，佐野秀一，亀田　博ほか：胃粘膜下腫瘍の臨床的検討．日臨外医会誌　43：364—371, 1982
6) 黒川胤臣，玉熊正悦，三村一夫ほか：リンパ節に転移した胃 leiomyoblastoma の1症例．消外　9：255—258, 1986
7) 武市　卓：消化管平滑筋肉腫58例の臨床病理学的研究．四国医誌　31：179—192, 1975
8) Octa K: Histological Typing of Gastric and Oesophageal Tumors. International Histological Classification of Tumors. No. 18, World Health Organization, Geneva, 1977, p00—00
9) 胃癌研究会編：胃癌取扱規約．改訂第11版，金原出版，東京，1985
10) Appelman HD, Helwig EB: Gastric epithelioid leiomyoma and leiomyosarcoma (Leiomyoblastoma). Cancer 38：708—728, 1976
11) Delikaris P, Golematis B, Missitzis J: Smooth muscle neoplasms of the stomach. South Med J 76：440—442, 1983
12) 中田正久，広田映五，板橋正幸ほか：胃平滑筋性腫瘍の病理形態と予後．Prog Dig Endosc 16：92—96, 1980
13) Lindsay PC, Ordonez N, Raaf JH: Gastric leiomyosarcoma: Clinical and pathological review of fifty patients. J Surg Oncol 18：399—421, 1981
14) Giberson RG, Dockerty MB, Gray HK: Leiomyosarcoma of the stomach. Surg Gynecol Obstet 98：186—196, 1954
15) Stout AP: Bizarre smooth muscle tumors of the stomach. Cancer 15：400—409, 1962
16) 小堀鷗一郎，島津久明，保阪茂文ほか：胃肉腫の臨床・病理学的所見と予後からみた治療方針の検討．外科　40：419—424, 1978
17) Salmela H: Smooth muscle tumours of the stomach. Acta Chir Scand 134：384—391, 1968
18) Ripstein CB, Flint GW: Leiomyosarcoma of the gastrointestinal tract. Gastroenterology 29：315—326, 1952
19) Berg J, Mcneer G: Leiomyosarcoma of the stomach. Cancer 13：25—33, 1960
20) Maeda S, Yasaka T, Kambara T et al: Huge "bizarre leiomyoblastoma" of the stomach. Kumamoto Med J 28：187—195, 1975
21) 菱沼正一，大塚秋二郎，梅園　明ほか：胃に原発した，いわゆる Malignant Leiomyoblastoma と考えられる1症例について．日消病会誌　77：1175—1176, 1980
22) 青木信彦，水野敏彦，大野　誠ほか：同時・異時性肝転移を示した胃平滑筋肉腫の1例—胃全摘と2回の肝切除の経験—．日臨外医会誌　47：1476—1482, 1986
23) 内田雄三，友成一英，安永　昭ほか：残胃に発生した平滑筋肉腫の検討—自験例と本邦報告例の集計—．日臨外医会誌　47：1063—1067, 1986
24) 中野　博，成沢富雄，早川　勝ほか：原発性胃肉腫18例の検討．外科　32：935—941, 1970
25) Palmer ED: Course and prognosis of sarcoma of the stomach: 21 cases. Gastroenterology 33：389—394, 1957
26) Ranchod M, Kempson RL: Smooth muscle tumors of the gastrointestinal tract and retroperotoneum. Cancer 39：255—262, 1977
27) Garvie WHH: Leiomyosarcoma of the stomach. Br J Surg 52：32—38, 1965
28) 梅津佳英，石岡国春，佐藤　明ほか：胃の平滑筋芽細胞腫 Leiomyoblastoma の1例．日臨細胞会誌　16：131—132, 1977
29) 竹内仁司，小長英二，渡辺哲也ほか：胃および小腸平滑筋肉腫症例の臨床病理学的検討．日臨外医会誌　48：314—319, 1987
30) 栗山　洋，宮本徳広，藤本直樹ほか：胃粘膜下腫瘍38例の検討．日消外会誌　16：1307—1312, 1983
31) 山際裕史，松崎　修，石原明徳ほか：胃の筋原性腫瘍の臨床病理学的検討．最新医　33：793—799, 1978
32) 岩永　剛，古河　洋，和田　昭ほか：胃の平滑筋芽細胞腫．外科治療　43：680—682, 1980
33) 大久保史明，松田正和，池井　聡ほか：腹膜転移を伴った胃悪性平滑筋芽細胞腫の1例．消外　3：335—341, 1980
34) 福本陽平，武波俊彦，沖田　極ほか：肝臓に転移した胃 Leiomyoblastoma の1剖検例．日消病会誌　75：1290—1294, 1978
35) 渡辺浩之，菊地一博，瀬上一誠ほか：胃 Leiomyblastoma の2例．Prog Dig Endosc 18：255—259, 1981
36) 金森弘明，白石守男，久保田博文ほか：胃平滑筋芽細胞腫の3例．日消外会誌　20：1956—1959, 1987
37) 岩永　剛，古河　洋，平塚正弘ほか：胃癌手術の直接成績．出月康夫，川島康生，杉町圭蔵ほか編，新外科学体系22D，胃十二指腸の外科IV，中山書店，東京，1987，p249—256
38) 藤田直樹，野口貞夫，相川隆夫ほか：残胃に発生した平滑筋肉腫の1例．日消外会誌　20：2755—2758, 1987