日消外会誌　22（9）：2269～2274，1989年

胆管内発育型肝細胞癌6例の臨床放射線学的検討

国立がんセンター病院放射線診断部[1]，外科[2]，内科[3]，同研究所病理部[4]
小西　大[1]　高安　賢一　森山　紀之
村松　幸男　松江　寛人　山田　達哉
長谷川　博[2]　岡崎　伸生[3]　広橋　説雄[4]

HEPATOCELLULAR CARCINOMA WITH INTRABILEDUCT TUMOR GROWTH : CLINICO-RADIOLOGICAL STADY OF SIX CACES

Masaru KONISHI[1], Kenichi TAKAYASU, Noriyuki MORIYAMA, Yukio MURAMATU, Hirohito MATUE, Tatuya YAMADA, Hiroshi HASEGAWA[2], Nobuo OKAZAKI[3] and Setuo HIROHASHI[4]
Departments of Diagnostic Radiology[1], Surgery[2] and Internal Medicine[3],
National Cancer Center Hospital and Pathology division[4],
National Cancer Center Research Institute

胆管内発育型肝細胞癌6例について，画像診断を中心とした臨床的検討を行った．血液検査では，α-fetoprotein（AFP）が83%，carbohydorate antigen 19-9（CA19-9）が75%の症例に高値を呈し，経過中黄疸の消長が半数にみられた．各種画像診断による主病巣の質的診断率は，超音波83%，computed tomography（CT）67%，血管造影100%であり，一方胆管内発育の存在診断率は，胆道造影100%，CT 67%，超音波50%，血管造影17%であった．これら画像診断により全例胆管内発育型肝細胞癌と診断され，うち2例は肝切除後健在である．したがって本疾患に特異な黄疸の自然消長と画像診断所見を念頭におけば，早期診断とともに肝切除も可能となり，予後延長につながると考えられる．

索引用語：肝細胞癌（胆管内発育型－），icteric type hepatoma，黄疸の消長，画像診断

I. 緒　言

肝細胞癌が門脈や肝静脈に腫瘍栓を形成することはしばしば経験する[1]が，胆管内に発育する例は比較的まれである[2][3]．早期に胆管内発育がみられた場合は，閉塞性黄疸を初発症状として来院することが多い．これらは一般に胆管内発育型肝細胞癌と呼ばれ，その予後は概して不良とされている．しかし，画像診断の進歩に伴って無黄疸で発見される症例もみられ，肝切除の施行された症例では長期生存も得られるようになってきた．そこで，胆管内発育型肝細胞癌について画像診断を中心とした臨床的検討を行ったので報告する．

＜1989年4月12日受理＞別刷請求先：小西　大
〒104　中央区築地5－1－1　国立がんセンター放射線診断部

II. 対象と方法

国立がんセンター病院において，1983年1月より1988年8月までの5年8ヵ月の間に血管造影を主とした画像診断やα-fetoprotein（AFP）の測定にて臨床的に肝細胞癌と診断された467例（同時期の肝切除例291例）のうち，総合画像診断にて胆管内発育型肝細胞癌と診断されたものは6例であり，うち4例は病理学的検索も加えられた．今回この6例を対象に臨床病理および画像診断について検討した．対象症例の平均年齢は53.3歳（38～76歳）で，全例男性であった．6例中4例に開腹手術が行われ，肝切除術が2例，外胆汁瘻造設術が2例に行われた．手術のなされなかった2例のうち1例は肝動脈塞栓術（transcatheter arterial embolization；TAE）を施行した（**表1**）．

臨床病理学的検討として，1）出現頻度，2）初発症

表1　胆管内発育型肝細胞癌6例の臨床病理学的成績

症例	年齢 性	初発症状	入院時検査成績				主腫瘍		胆管内発育部	脈管内腫瘍栓		予後
			T. bil (mg/dl)	AFP (ng/ml)	CA 19-9 (U/ml)	CEA (ng/ml)	部位	大きさ (cm)		門脈	肝静脈	
1 [a]	48男	慢性肝炎 AFP上昇	0.6	89.9	N.D[b]	2.7	S4	3.5×2.5	左末梢胆管～総肝管	(+)	(−)	2年2か月生存
2 [c]	76男	右季肋部痛 黄疸	5.0	3.1	47	1.7	S8	4.0×3.0	左右胆管～総胆管	(−)	(−)	3か月死亡
3	52男	肝機能障害 超音波にて肝腫瘤指摘	1.0 (9.2)[d]	2815	N.D	N.D	S3	3.2×2.8	左末梢胆管	(+)	(−)	19か月死亡
4 [c]	60男	体力減退 黄疸	2.8	43370	129	4.3	S6	9.0×6.0	右末梢胆管～総肝管	(+)	(+)	4か月死亡
5 [a]	38男	黄疸	21.4	31460	406	1.6	S8	4.0×3.0	右末梢胆管～総肝管	(−)	(−)	4か月生存
6 [e]	58男	心窩部痛 黄疸	6.6	2525	26	3.3	S1	4.0×4.0	右末梢胆管	(+)	(+)	8か月生存

[a] 肝切除施行例　[b] Not Done　[c] 外胆汁瘻造設術施行例＋剖検例　[d] 経過中最高値　[e] 肝動脈塞栓術のみ施行例

図1　症例4．矢状方向の超音波像．肝門部において伴走する総胆管（B）門脈（P）内に拡張した充実性のエコー像を認める．また胆管壁は保たれている．

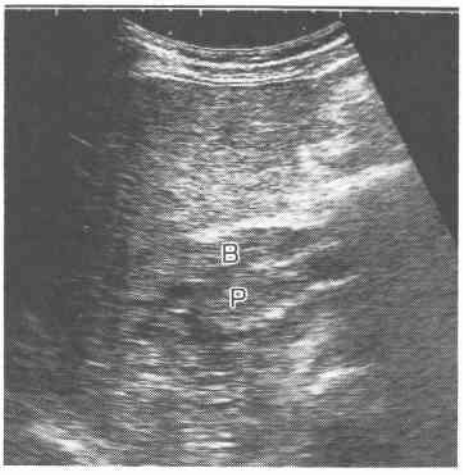

図2　症例4．dynamic CT 像．造影された門脈本幹（<）の右側に総肝管より連続する低吸収域（矢印）を認める．末梢側では拡張した肝内胆管と連続している．

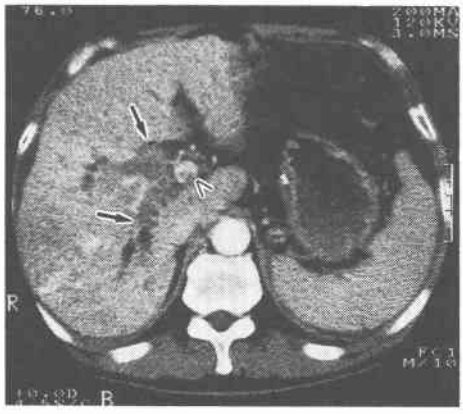

状，3）入院時生化学検査および腫瘍マーカーの値，4）肝切除例および剖検例の病理組織学的検索を行った．

一方，画像診断として全例に超音波，computed tomography(CT)血管造影が，4例に胆道造影(endoscopic retrograde cholangiopancreatography ; ERCP 2例，percutaneous transhepatic cholangiography ; PTC 2例）が施行された．CT は単純 CT とそれに引き続く dynamic CT（末梢静脈より100ml の造影剤を2～3ml/秒の速さで注入)を行った．各種画像診断における胆管内発育の診断は次に述べる所見に基づいて行った．

すなわち超音波では，胆管内に腫大した充実性のエコー像を認め，音響陰影を伴わず，胆管壁エコーが保持されていること[4]を診断時の基準にした（図1）．次に CT では胆管の部位に一致した低吸収域を認め，それに連続した末梢胆管枝の拡張と，中枢胆管枝である総胆管との連続性がみられ，かつ門脈腫瘍栓と鑑別可能なものとした(図2)．血管造影では門脈枝と動脈枝が十分に造影されるにもかかわらず，主腫瘍から連続したグリソン鞘に沿って走行する管状の腫瘍濃染を認めるものとした(図3)．さらに胆道造影では，①胆管

図3　症例2．肝動脈造影像．動脈相にて右前区域枝に伴走する腫瘍濃染像（T）を認める．

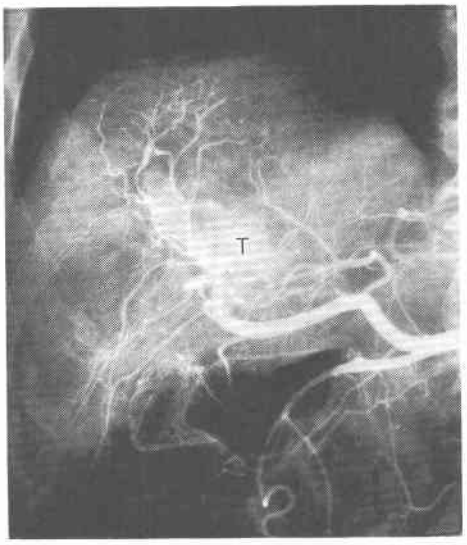

図4　症例4．ERCP像．総肝管にカニバサミ状の陰影欠損（矢印）を認め，それより末梢の肝内胆管枝は描出されていない（G＝胆嚢）

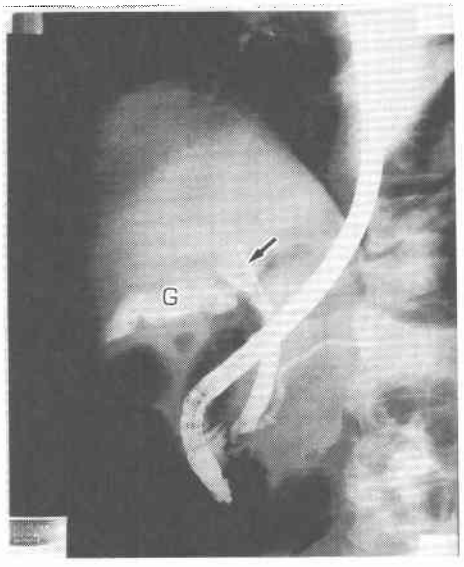

内腔の陰影欠損を認め，②その辺縁は比較的柔らかくかつ不鮮明で，体位や造影剤の注入によって変形しやすく，③胆管閉塞は完全閉塞に至らず，④胆管壁の硬化像をみないこと，とした[5]（図4）．

III. 成　　績

1）臨床病理学的成績

a）胆管内発育型肝細胞癌の出現頻度

当院において5年8ヵ月の間に臨床的に診断しえた肝細胞癌467例のなかで1.3%（6/467），同期間中の肝細胞癌切除例291例のなかで0.7%（2/291）の頻度であった．

b）初発症状

初発症状として，黄疸が4例（67%），腹痛が2例（33%）に認められた．無症状の2例（症例1，3）はそれぞれ肝機能障害のfollow up中のAFPの上昇と超音波により肝内腫瘍が指摘されたものであった．

c）入院時検査成績

入院時に総ビリルビン値が2.5mg/dl以上の上昇を認めたものが4例（67%）あり，そのうち1例（症例4）は進行性に上昇し，他の1例（症例5）はpercutaneous transhepatic cholangial drainage（PTCD）にて減黄された．残る2例（症例2，6）は黄疸の消長がみられ，それに伴って総ビリルビン値の変動もみられた．一方入院時正常値を示した2例のうち，1例(症例3)は入院後9.2mg/dlまで上昇したが，その後1週間以内に自然に正常値に復した．しかし残る1例（症例1）は経過中に1度も総ビリルビン値の上昇をみなかった．以上より黄疸の自然消長を3例（50%）に認めた．次に腫瘍マーカーについてみると，AFP(正常値，<20ng/ml)は6例中5例(83%)，carbohydorate antigen 19-9（CA19-9正常値，<37U/ml）は4例中3例(75%)に異常高値を認めたが，cartinoembryonic antigen（CEA，<4.9ng/ml）は測定された5例全例で正常値であった．HBs抗原陽性例は6例中3例（50%），便潜血陽性例は4例中2例（50%）に認められた．

d）主腫瘍・胆管内発育の部位および肝切除例または剖検例における病理組織学的所見

主腫瘍の大きさの平均値は4.6cm（3.2～9.0cm）で，その占拠部位は右葉3例，左葉2例，尾状葉1例であった．胆管内発育部位は末梢胆管にとどまるものが2例，肝外胆管にまで進展したものが4例であり，いずれも主腫瘍との連続性が認められた．門脈腫瘍栓および肝静脈腫瘍栓との合併はそれぞれ4例（67%），2例（33%）に認め，両者とも認めないものが2例（33%）であった．

肝切除または剖検が行われた4例に病理組織学的検索が行われた．肉眼型は塊状型2例，単結節周囲増殖型2例であった．組織学的分類は，全例で索状型が主体であり，3例がEdmondson II型，1例（症例5）

表2　胆管内発育型肝細胞癌6例の主腫瘍，脈管内腫瘍栓の各種画像診断率

	主腫瘍		胆管内発育腫瘍	血管内腫瘍栓
	存在診断	質的診断		
超音波	5/6（83%）	5/6（83%）	3/6（50%）	4/4（100%）
CT	6/6（100%）	4/6（67%）	4/6（67%）	4/4（100%）
血管造影	6/6（100%）	6/6（100%）	1/6（17%）	4/4（100%）
胆道造影	N.E[a]	N.E	4/4（100%）	N.E

[a] Not Evaluation

がEdmondson II～IV型の細胞異型を有していた．また3例に著名なbile productionを認めた．胆管内発育部は全例主腫瘍と同一の組織型を示したが，先端部を中心に高度な出血・壊死を伴っている症例が3例あった．また，いずれも胆管壁との接着性は認められなかった．胆管内穿破部位は2例に認められ，症例2は末梢(S8)にて，症例5は肝門にて直接主腫瘍から胆管内へ穿破していた．他の2例は高度の門脈腫瘍栓と並走しており，症例1では両者が連続している所見がみられた．非癌肝では，肝硬変の合併が3例（症例1，2，4）に認められた．

e）治療・予後

6例中4例に手術が施行され，2例は肝切除術，2例は外胆汁瘻造設術のみ行われた．予後をみると，肝切除例2例ではそれぞれ術後2年2カ月，4カ月を経て健在である．しかし，外胆汁瘻造設術のみを行った症例はいずれも4カ月以内に腫瘍死している．症例3・6はそれぞれ肝内転移，高度脈管浸潤にて手術適応はなかった．このうち症例3の生存期間は19カ月であったが，退院後治療経過についての追跡調査は不能であった．また，症例6はTAEのみにて生存中である（**表1**）．

2）画像診断

主腫瘍の存在，質的診断率はそれぞれ，超音波：83%，83%，CT：100%，67%，血管造影：100%，100%であった．CTでは主腫瘍の存在診断は全例で可能であったが，TAEが先行して行われていた2例では質的診断が困難であった．しかし，血管造影による腫瘍血管や腫瘍濃染の所見より全例質的診断は可能であった．

また胆管内発育の診断率は，超音波50%，CT 67%，血管造影17%，胆道造影100%であった．超音波では胆管内発育が末梢胆管に限られている場合はその診断が困難であり，総肝管から総胆管へ進展したものは4例中3例が診断可能であった（**図1**）．またCTにて胆管内発育が診断できなかった2例は，いずれも主腫瘍と胆管内発育が近接していた症例であった血管造影では1例に胆管内発育に一致した腫瘍濃染を認めた（**図3**）．胆道造影においては4例中全例に前述の特徴を有する陰影欠損を認めた（**図4**）．

以上の総合画像診断に基づいて全例胆管内発育型肝細胞癌の診断が得られた（**表2**）．

IV．考　察

黄疸を主訴として発症した肝細胞癌は本邦では1931年佐川[6]の報告が，欧米では1949年Malloryら[7]の報告が最初であり，Linら[2]はこれを「icteric type hepatoma」と命名した．そのほか本疾患についての名称は「胆道出血を主徴とした肝癌」[8]や，「cholestatic type hepatoma」[3]などと呼ばれてきたが，その後臨床病理学的な検討が進むにつれ，黄疸の原因が肝の実質障害によるものではなく肝細胞癌の胆管内発育が主たる原因であり，その内容は胆管内に発育した腫瘍そのもの，またはその腫瘍からの出血に基づく凝血塊や壊死片による機械的閉塞によって黄疸が生じることが明らかになり「胆管内発育型肝細胞癌」[9]の名称が一般的に用いられるようになってきた．

本疾患の臨床例における頻度は，Linら[2]は1.9%，Okudaら[3]は0.7%，Carellaら[10]は2.1%，と報告しており，当院の1.3%と大差を認めなかった．しかし，神代ら[11]は剖検例を中心とした検討で7.6%の症例に認めたと報告している．これは臨床例と剖検例における進行度，すなわち病期の違いによる差と考えられる．しかし，今後画像診断の進歩に伴い臨床例でもその数が増加するものと予測される．

臨床症状では，黄疸の自然消長がみられることが本疾患の特徴であり，自験例でも3例（50%）に認められた．これらの症例では，黄疸の原因が胆管内腫瘍からの凝血塊や壊死片による胆管の閉塞によって生じるが，それらが容易に十二指腸側へ排出されるために黄疸が消失するものと考えられた．また，胆管内腫瘍が

図5　症例1．lipiodol動注28日目のdynamic CT像（造影剤注入3分後）．門脈左枝臍部に一致したlipiodolの集積（矢印）を認め，左葉外側区に腫瘤影に続く胆管拡張をみる．

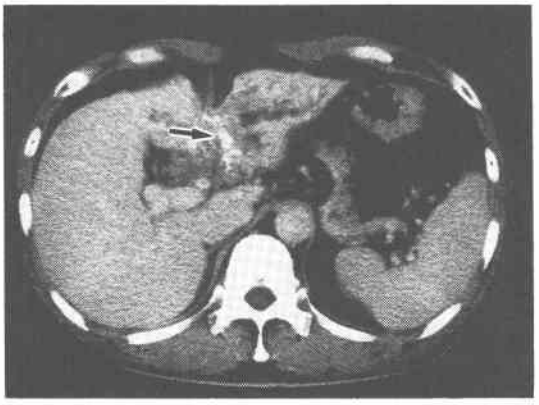

図6　症例1．切除標本割面（図5のCTと同一slice面）．左枝臍部において，胆管内腫瘍栓（B），門脈腫瘍栓（P）および主腫瘍（T）を認める．

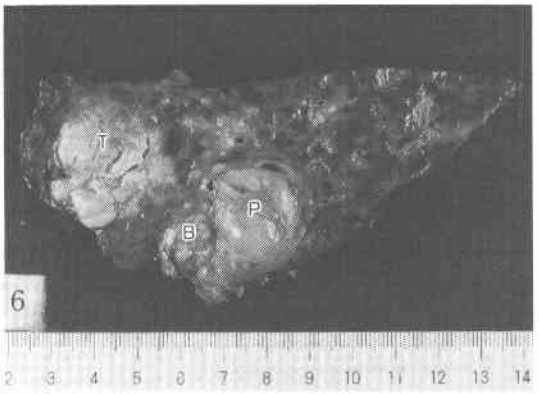

総胆管にまで発育しているにもかかわらず無黄疸であった症例（症例1）を経験したが，これは黄疸の原因が胆道内腫瘍栓そのものであっても，腫瘍栓自体は軟らかく胆管壁への浸潤もないため，胆管壁との間に胆汁の流出するスペースが確保されているためと考えられた．

腫瘍マーカーでは，AFPが83%，CA19-9が75%の症例で特異的に異常高値を示し，前者は肝細胞癌の診断に，後者は胆管内発育の診断にそれぞれ有力な指標になりうると考えられた．

また便潜血検査が行われた4例中2例（50%症例3，6）が陽性であり，両者とも黄疸の消長がみられた症例であることから胆道内腫瘍からの胆道出血との関係が示唆された．

各種画像診断における胆管内発育の診断能を検討してみると，超音波では，特に肝外胆管における胆管内腫瘍発育の診断が可能であり，かつ合併する門脈腫瘍栓との関係をみるのに有用であった．CTでは門脈腫瘍栓同様に胆管の連続性を追うことが重要で，中枢側で肝外胆管，末梢側で拡張胆管と連続した腫瘤としてとらえることができる．ここで門脈腫瘍栓との鑑別が必要であるが，dynamic CTにて門脈が造影される場合や，門脈腫瘍栓内にlipiodolの集積を認める症例（図5，6）では鑑別が可能である．ただし，高頻度に胆管内発育と門脈腫瘍栓が合併するため慎重に門脈および胆管を同定することが大切である．しかし，胆管内発育が主腫瘍と近接している場合はその連続性が不明瞭となり，胆管細胞癌とそれに伴う末梢胆管の拡張との鑑別が問題となる．この場合でもdynamic CTや血管造影における腫瘍血管，腫瘍濃染の所見より主腫瘍の質的診断をすることにより，胆管細胞癌と鑑別することは可能と考えられた．血管造影では胆管内発育腫瘍に対する報告は少なく，今までは胆管内に発育した部位では血流に乏しく壊死傾向が強いとされていた．しかし，胆管内腫瘍栓への栄養血管も豊富であるとの報告もあり[12]，主腫瘍から連続したグリソン鞘に沿った管状の腫瘍濃染として診断することも可能であり，今後TAEによる治療の適応となる可能性を示唆している．胆道造影では，前述の特徴的な像を示し胆管内腫瘍の存在診断に最も有用であった．このほか，経皮経肝胆道鏡による直接的な観察と生検も非常に有用である[13]．

治療に関して，本疾患の手術例をみると，肝切除を行いえたものは10%前後とする報告が多く[14]，肝細胞癌全体の切除率が49.6%[15]であるのに比べ非常に劣っている．これは本疾患の術前診断が困難であることのほかに，高度進行例や主腫瘍が肝門部近傍に位置することが多いことが挙げられる．また門脈腫瘍栓においても，肝細胞癌全体で58.7%[15]であるのに対し胆管内発育型肝細胞癌に限ってみると神代ら[11]の83%，自験例での67%といずれもその合併が高率であった．しかしその反面，主腫瘍の大きさは意外と小さく，自験例でも4cm以下のものが83%を占めていた．治療面においても，肝切除例の中には6年以上の長期生存例[5]もみられるようになり，自験例でも肝切除を行いえた2例は現在健在であることなどから，黄疸の消長，腫瘍

マーカーのチェック，総合画像診断などにて本疾患を早期に診断することによって，今後肝切除例の増加と予後の改善が期待しうると考えられた．

V．結　語

胆管内発育型肝細胞癌と診断しえた自験例6例について，臨床放射線学的検討を行った．

1）臨床症状として黄疸の自然消長が3例（50%）にみられた．また，無黄疸例を1例経験した．

2）腫瘍マーカーではAFPが83%，CA19-9が75%の症例で異常高値を示した．

3）各種画像診断における主腫瘍の存在，質的診断率はそれぞれ，超音波：83%，83%，CT：100%，67%，血管造影：100%，100%であった．また，胆管内発育の診断率は超音波50%，CT67%，血管造影17%，胆道造影100%であり，全例胆管内発育型肝細胞癌と診断しえた．

4）主腫瘍の83%が4cm以下にもかかわらず，肝門部近傍に位置するものが多く，また血管内腫瘍栓を67%の高頻度に合併し，手術の困難な症例が多くみられた．しかし，肝切除例でのみ長期の生存が得られることより，特異な臨床症状や画像診断所見を念頭において早期発見に努めることが重要と考えられた．

本研究は昭和63年度厚生省がん研究助成金「62指－1：固形がんの集学的治療の研究」班の援助を一部受けた．

文　献

1）Okuda K, Jinnouchi S, Nagasaki Y et al: Angiographic demonstration of growth of hepatocellular carcinoma in the hepatic vein and inferior vena cava. Radiology 124：33—36, 1977
2）Lin TU, Chen KM, Chen UR et al: Icteric type of hepatoma. Med Chir Dig 4：267—270, 1975
3）Okuda K: Clinical aspects of hepatocellular carcinoma—Analysis of 134 Caces Edited by Okuda K, Peters RL. Hepatocellular Carcinoma. Wiley Medical Publication, New York, 1976, p387—436
4）Mario MM, Massimo B, Mauro M: Sonographic diagnosis of intraductal hepatoma. J Clin Ultrasound 10：397—399, 1982
5）石橋宏之，蜂須賀喜多男，山口晃弘：肝切除後6年生存中の胆管内発育型肝細胞癌の1例．日消外会誌　21：901—904, 1988
6）佐川英二：希有なる胆道の血腫を伴へる原発性肝細胞癌の1例．グレンツゲビート　5：278—284, 1931
7）Mallory TB, Castleman B, Paris EE: Hepatoma with invasion of cystic duct and metastasis to 3-rd lumbar vertebra. Case records of the Mass Gen Hospital, Case 33441. N Engl J Med 237：673, 1947
8）大森国男，米山泰平，成山多喜男ほか：胆道出血を主徴とした原発性肝癌1切除例．肝臓　**16**：470—474, 1975
9）矢田貝凱，大沢二郎，滝　吉郎ほか：胆管内発育型肝癌の臨床．日外会誌　82：622—632, 1981
10）Carella G, Degott C, Benhamou JP: Invasion of the lumen of the bile ducts by hepatocellular carcinoma. Liver 1：251—254, 1981
11）神代正道，川野芳朗，白井文夫ほか：肝細胞癌の胆道内発育について．最新医　36：1223—1228, 1981
12）宮本祐一，坂本和義，池園　洋：閉塞性黄疸で初発した原発性肝癌の1例．癌の臨　25：1098—1101, 1979
13）岸本秀雄，二村雄次，高江州裕ほか：経皮経肝胆道鏡検査（PTCS）にて術前診断した胆管内発育型肝細胞癌の1切除例．日消外会誌　18：1888—1891, 1985
14）才津秀樹，小林重矩，浜崎　恵ほか：胆道内発育型肝細胞癌．日消外会誌　15：1572—1578, 1982
15）戸部隆吉，市田文弘，遠藤康夫ほか：原発性肝癌に関する追跡調査．第7報．肝臓　27：1161—1169, 1986