日消外会誌　22（9）：2275～2282，1989年

胆管ドレナージカテーテルに対する胆管の組織反応に関する研究

名古屋大学医学部第1外科
岡本　勝司　　長谷川　洋　　二村　雄次

A STUDY ON TISSUE REACTION OF THE BILE DUCT TO THE BIRIARY DRAINAGE CATHETER

Katsushi OKAMOTO, Hiroshi HASEGAWA and Yuji NIMURA
The First Department of Surgery, Nagoya University School of Medicine

胆管ドレナージカテーテルの材質による胆管の組織反応の差を知る目的で，家兎を用いてカテーテルによる胆道内瘻化モデルを作成し，シリコン，塩化ビニール，ポリウレタン製のカテーテルに対する組織反応を検討したところ，塩化ビニール留置群において粘膜剝脱，炎症性細胞浸潤，結合織増生などの炎症反応が高度であった．また臨床例において塩化ビニール製カテーテルによる胆管粘膜の変化を経皮経肝胆道鏡により観察したところ，ビラン，肉芽組織形成が観察され，これらの所見は病理組織学的には，粘膜の剝脱と，これに続くフィブリンの析出，肉芽形成によるものと判明した．

索引用語：胆管ドレナージカテーテル，胆管の組織反応，経皮経肝胆道鏡，胆管の肉芽組織

I. 緒　言

近年，胆道疾患に対する診断および治療を目的として胆管や胆嚢内にドレナージカテーテルを留置する機会が増加する傾向にある．以前より経皮経肝胆管ドレナージ（percutaneous transhepatic cholangial drainage：PTCD）[1]施行例ではカテーテルの留置されている胆管の壁肥厚や胆管壁外にまで及ぶ線維化がみられたり，経皮経肝胆道内視鏡（percutaneous transhepatic cholangioscopy：PTCS）[2)~5)]施行時にはカテーテルの刺激による粘膜の変化が認められることが経験されている[6]．このように胆管内に異物であるカテーテルを留置しておくことにより，胆管粘膜や胆管壁にさまざまな組織反応が惹起されることが知られているが[7)8)]，カテーテルに対する胆管の組織反応を観察した研究は少ない．

II. 目　的

本研究では胆管ドレナージカテーテルに対する胆管の組織反応とカテーテルの材質による反応の差異を知る目的で，家兎を用いて，カテーテルによる胆道内瘻化モデルを作成し，3種類の材質による組織反応の差異を経時的に観察した．さらに臨床例においてPTCS施行時にみられるカテーテルの刺激による胆管粘膜の変化について検討を加えた．

III. 材料および方法

1．動物実験

1）実験動物および材料

体重2～3kgの白色家兎66羽を雌雄の別なく用い，オリエンタル社製家兎用飼料および水道水を任意に摂取させた．

被験材料として，以下の3種類のカテーテルを用いた．

a）シリコン樹脂（富士システムズ社）

b）軟質ポリ塩化ビニール樹脂（住友ベークライト社）

c）エーテル系ポリウレタン樹脂（クリニカルサプライ社）

上記の材質はいずれも医療用グレードのものを使用し，サイズは外径1.0mm，内径0.5mm，長さ2.0mmに調製し実験に使用した．

2）実験方法

Pentobarbiturate sodium 30～50mg/kg静注により麻酔を施行．右季肋下切開により開腹し総胆管の十二指腸壁内流入部より5mm肝側で総胆管切開を加え

<1989年4月12日受理>別刷請求先：岡本　勝司
〒466　名古屋市昭和区鶴舞町65　名古屋大学医学部第1外科

図1　実験モデル

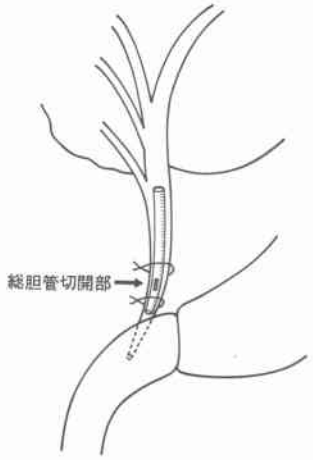

表1　総胆管径の変化

	3日	1週	2週	3週	4週
S群	7.3±1.1 (n=3)	7.0±1.3 (n=3)	5.8±1.2 (n=4)	6.6±2.1 (n=5)	8.0±2.4 (n=5)
U群	6.0±2.0 (n=3)	8.0±0.6 (n=3)	8.6±1.1 (n=3)	10.3±1.8 (n=3)	9.6±2.1 (n=5)
V群	7.0±0.6 (n=3)	8.3±1.2 (n=3)	8.2±1.4 (n=5)	9.0±1.3 (n=3)	8.8±2.6 (n=5)

(mm, Mean±S.E.)

前述のカテーテルを胆管内に挿入した．切開部の上下を6-0 Prolene糸により結紮してカテーテルを固定し，胆道内瘻化モデルを作製した(図1)．カテーテル留置後，3日，1週，2週，3週，4週目から最長8カ月目に犠牲解剖し，胆管を摘出し，同時に下大静脈から採血した．摘出標本は肉眼的観察，計測および写真撮影を行った後，ただちに10%ホルマリン液に浸漬し固定した．実験群はシリコーン製カテーテル留置群(以下S群)，ポリウレタン製カテーテル留置群（U群)，塩化ビニール製カテーテル留置群（V群）の3群にわけ，手術後3日から4週目までは各群3羽から6羽を作製した(表1)．この他に長期観察例として，8カ月（V群)，4カ月（S群)，3カ月（U群)，2カ月（V群）観察例を各1羽ずつ作製した．

3）観察事項

a）胆管の肉眼的形態，b）胆管外径の測定，c）血液生化学的検査，d）病理組織学的検索

摘出標本はカテーテルの固定に使用した糸（切開部より肝側の糸）の10mm肝側で胆管の長軸に直角方向の切片を作製し，パラフィン包埋後，薄切して，Hematoxylin-Eosin染色（H-E染色)，Azan-Mallory染色（A-M染色)，Elastica-van Gienson染色（E-V染色）を行って光学顕微鏡下に観察した．

2．臨床例における経皮経肝胆道鏡による胆管粘膜の観察

1）対象と方法

対象は1977年4月から1984年12月まで当科でPTCSを施行した211例で，対象疾患のうち悪性疾患は膵癌40例，胆管癌30例，胆嚢癌24例，乳頭部癌9例，肝癌12例，胃癌8例の123例で，良性疾患は肝内結石症33例，総胆管結石症37例，良性胆管狭窄12例，慢性膵炎4例，先天性胆管拡張症4例の88例である．

方法はすでに報告されているように，PTCSカテーテル（住友ベークライト社，塩化ビニール製）によりPTCD瘻孔を漸次拡張し，瘻孔から胆道鏡を胆管内へ挿入し観察を行うものである[2)~6)]．

使用した内視鏡は主としてオリンパス社製胆道鏡CHF type 4Bを用い，症例によっては同社製CHF B3RおよびPTCS Model VI（試作モデル）を使用した．

カテーテルの刺激による変化と考えられる胆管粘膜病変を胆道鏡下に観察し，写真撮影を施行し，適宜，直視下生検を行った．また，PTCSカテーテル内から採取された肉芽組織の病理学的検査も行った．病理組織学的検索はH-E染色を行い，光学顕微鏡下に観察した．

IV．結　果

1．動物実験

1）胆管の肉眼的形態

カテーテルの留置により総胆管は全例，円筒状に拡張した．腹腔内の癒着は軽度であったが，総胆管切開部の後面に外側右葉（ヒトの右葉後区域に相当）が癒着しているものが多かった．胆管の拡張形態，癒着の程度については各群間に一定の傾向はみられなかった．

2）総胆管径の変化

正常例の総胆管径は1.8±0.4mmであったが，実験群においてはカテーテル留置後3日目からすでに7mm前後に拡張し，以後はほとんど拡張せず，最終的に8～10mm程度の拡張を示すものが多かった．総胆管の拡張の程度は各群間に差はみられなかった（表1)．

3）血液生化学的検査

gulutamic oxaloacetic transaminase (GOT), gulutamic pyruvic transaminase (GPT), alkaline

表2　ALPの変化（Mean±S.E.）

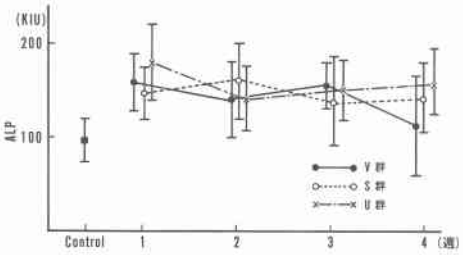

図2　正常家兎総胆管（H.E. ×40）

phosphatase（ALP），総ビリルビンともに術後，軽度の上昇がみられ，血液生化学検査上も胆汁うっ滞を示唆する所見を呈していたが各群間に差はみられなかった（**表2**）．

4）病理組織学的所見

a）正常家兎総胆管の組織学的所見

正常家兎の総胆管組織は，胆道癌取扱い規約[9]によるヒトの総胆管の組織構造分類に準じて分類することができる．すなわち内層より粘膜上皮層（m），線維筋層（fm），外膜（af）の3層に分類でき，粘膜上皮は単層円柱上皮からなり，線維筋層は薄く，結合組織が主体で弾力線維が存在し，胆管腺が存在している．線維層の外側は薄い粗性結合組織からなる外膜に包まれている（図2，3）．

b）カテーテル留置後の総胆管組織の変化

カテーテル留置後の胆管の病理組織学的変化を各層別に観察すると，粘膜上皮は術後3日から1週目には各群とも剝脱しているものが多く，この時期には手術操作の影響や胆管拡張の影響があるものと考えられた．2週目以後はV群のみが粘膜の剝脱が著明で，S群，U群においては軽度であった．炎症反応がほぼ安定すると考えられる4週目の粘膜の変化では，V群5羽のうち2羽に残存した粘膜の多層性増殖像がみられたが，S群，U群においてはこのような所見はみられなかった（図4～7）．

図3　正常家兎総胆管（H.E. ×100）．粘膜上皮層（m），線維層（f）および外膜（a）からなり壁は薄い．

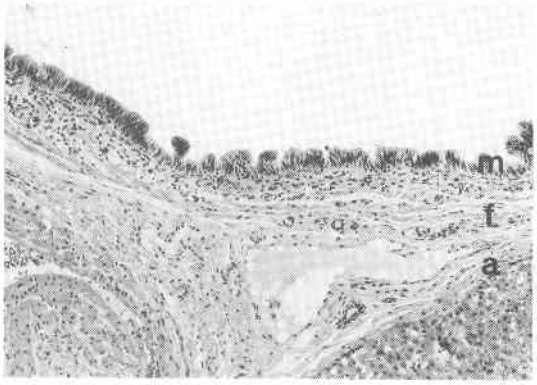

図4　シリコーンカテーテル留置群（S群）4週（H.E. ×100）．粘膜上皮は保たれ，炎症性細胞浸潤は見られず，線維化も軽度である．

線維筋層においては著しい変化がみられ，その主な所見は胆管腺増殖，炎症性細胞浸潤，毛細血管新生，線維芽細胞の出現，結合織増生，線維化などである．

胆管腺は各群とも術後1週目から増殖する傾向がみられ，2週から3週目には各群ともに増生する傾向が著しいが，群による一定の傾向はみられなかった．胆管壁の線維化が強くなると胆管腺は結合織に被包され萎縮する傾向にあった．

炎症性細胞浸潤はリンパ球，組織球などが主体で，1週から2週目に多くみられ，特に胆管腺の周辺に細

図5　ポリウレタンカテーテル留置群(U群)4週(H.E. ×100)，粘膜上皮はS群とほぼ同様の所見を示し，線維化も強くない．



図6　塩化ビニールカテーテル留置群(V群)4週(H.E. ×100)，粘膜上皮は剝脱し，結合織増生によって被包され萎縮した胆管腺の周辺に炎症性細胞浸潤がみられる．

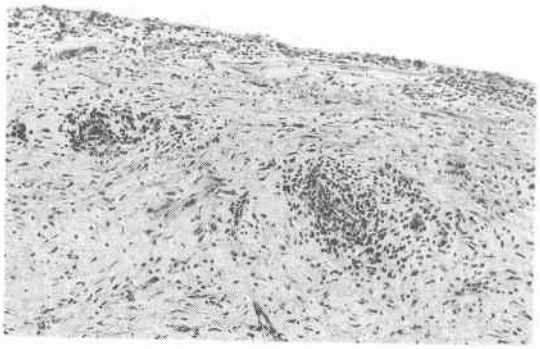

胞浸潤が著しかった．V群においては他群に比し炎症性細胞浸潤の所見が長期にわたり継続していた（図6）．

線維芽細胞は1週目から出現しはじめ，2週から3週目に増殖が著明である．4週目になると線維芽細胞は次第に減少し線維化が完成する傾向にあったが，炎症反応の持続している例では4週目でも線維芽細胞が残存していた．

毛細血管の新生も線維芽細胞の出現と同様に一連の炎症反応の過程で生じて来るものであり，線維芽細胞の動向とほぼ同様の傾向を示していた．

胆管壁にみられる最も大きな変化は結合織の増生であった．術後1週目からすでに結合織の増生が始まり，

図7　塩化ビニール留置群（4週）(H.E. ×100)．胆管腺の増生が著明で，粘膜上皮は一部で多層性になっている．

図8　塩化ビニール留置群（2週）(H.E. ×10)，胆管壁の肥厚が著しく，粘膜上皮は剝脱している．

表3　病理組織学的所見

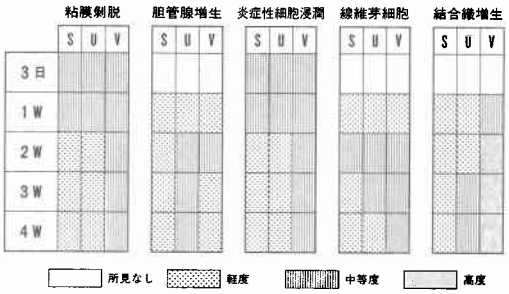

2週，3週目と増生が進行し，4週目になると線維化が始まっていた．結合織増生はS群が最も軽度で，次いでU群，V群の順であったが，S群とU群の差はわずかであった（図4～8）．

図9　ビランの内視鏡像．退色した凹凸不整の粘膜面に出血を伴うビランを認める．

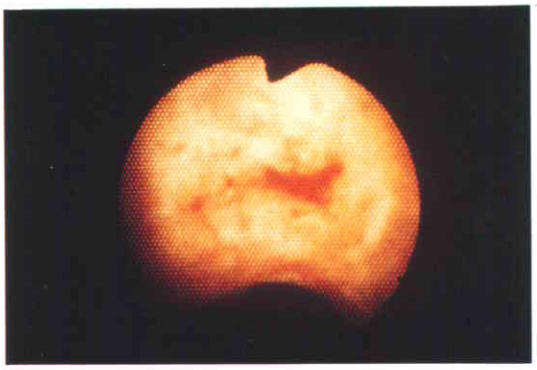

図10　肉芽組織の内視鏡像．黄色調で一部発赤した半球状隆起

図11　肉芽組織の内視鏡像．胆管壁からロウソク状にそり立った黄色で一部発赤を伴う円柱状の肉芽組織

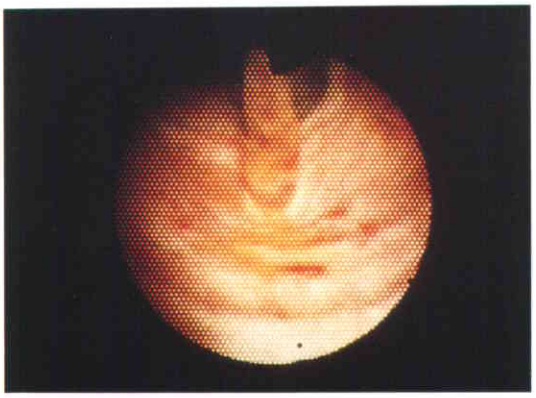

以上の傾向をまとめると，S群とU群では主に3週目までに炎症性細胞浸潤ならびに胆管腺や結合織の増生などの炎症反応がみられ，4週目になると炎症反応は消退し，線維化してくるのに対し，V群では4週目においても炎症反応が持続し，結合織の増生も高度であることが明らかとなった（**表3**）．

図12　肉芽組織のX線像（PTCD造影，Confluence stone症例）．カテーテルの先端の内腔に透亮像が認められる．

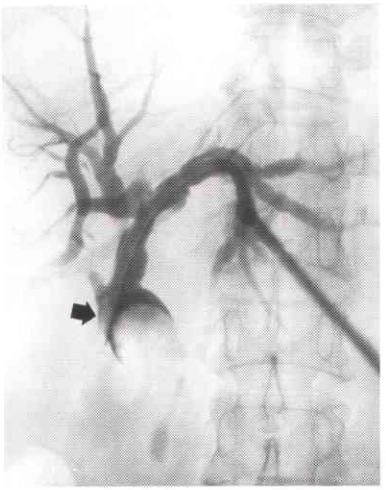

図13　図12と同一症例の内視鏡像．黄色の結石の手前に円柱状の肉芽組織が形成されている．

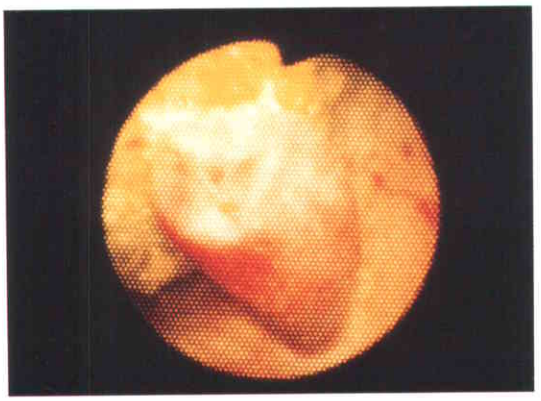

2カ月以上の長期観察例においてはV群でも炎症反応は消失しており，胆管壁の線維化が主な所見となっていた．長期観察例の粘膜上皮は軽度の萎縮を示し，増殖性変化を示したものはみられなかった．

2．臨床例における経皮経肝胆道鏡による胆管粘膜の観察

詳細に観察すればカテーテルの影響による胆管粘膜の変化は全例に認められるが，その所見を本来の胆道

図14　肉芽の組織像（H.E. ×100）．炎症性細胞浸潤，線維芽細胞，毛細血管の増生がみられ，肉芽組織の像を示している．

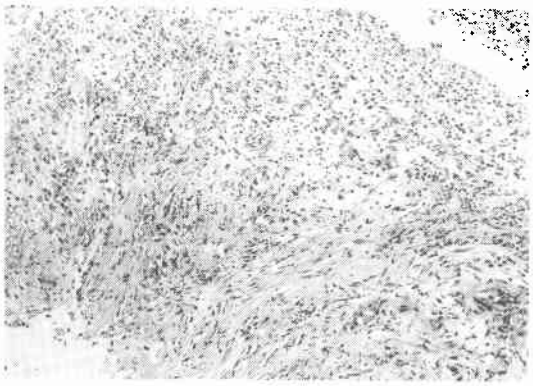

病変，すなわち胆管炎，胆石の影響による変化などと厳密に区別することは不可能であった．PTCS 施行時には程度の差はあるものの，全例に胆管粘膜の発赤，出血，ビラン，浮腫などの変化が認められ，どの所見がカテーテルによるものかを厳密に判別することはできなかった．したがって，カテーテルの影響が明らかな所見についてのみ述べる．

1）ビラン

カテーテルの側壁や先端が胆管壁に接触している部位に生じるもので，粘膜面はフィブリンの付着のため白く見え，点状出血が認められた（図9）．生検標本では粘膜上皮の剝脱，壁内の出血や炎症性細胞浸潤がみられた．

2）肉芽組織の形成

カテーテルの側孔に一致して生じる肉芽組織は半球状の隆起を示し，黄色調で一部発赤していた（図10）．

カテーテルの先端に一致して形成されるものは円柱状の形態をとり，色調は白色から黄色で一部に発赤がみられた．内視鏡で観察すると，胆管内にロウソクが立っているような像を示しきわめて特徴的であった（図11，12，13）．病理組織学的には毛細血管の増生，炎症性細胞浸潤，フィブリンの析出などがみられ，肉芽組織の像を示していた（図14）．

これらの所見はカテーテル交換後2～3日で，すでに形成されていることもあり，比較的早期に形成されるものと考えられた．

IV．考　　察

近年，胆道疾患に対する診断および治療法の進歩に伴って，PTCD[1]，PTCS[2)~6)]，内視鏡的逆行性胆管ドレナージ（endoscopic retrograde biliary drainage）[10)11)]などが盛んに行われている．しかしカテーテルに対する胆管の組織反応を調べた研究は少なく，塩化ビニールやシリコーンなどの材質が経験的に用いられるに過ぎない．今回われわれは，現在，胆管ドレナージカテーテルとしてよく用いられている塩化ビニール，シリコンと，今まで胆道用としては使われることの少なかったポリウレタンを用いて胆管壁の組織反応の違いについて実験的に検討した．従来医療用高分子材料に対する生体反応の検索には材料の移植局所の組織反応を病理組織学的に検討する方法が行われてきた[12)13)]．最近では in vitro 試験法として組織培養試験や溶血性試験が行われるようになっているが，in vivo 試験法の知見と一致しない場合もあるといわれている[14)~17)]．

胆管ドレナージカテーテルに対する組織反応を検討するためには，in vitro 試験法で明らかにされている材料の生体適合性を加えて，胆汁中における組織刺激性の変化や胆汁うっ滞，胆管炎の影響などを考慮する必要がある．田中はイヌにおいて総胆管結紮のみでも胆管壁の炎症性変化が起こり，結合織の増生がみられたと報告している[18)]．われわれの実験モデルにおいても術後早期から胆管拡張と胆道系酵素の上昇がみられたことから胆汁うっ滞の影響が加味されていることは除外できないが，同一サイズのカテーテルを使用したにもかかわらず，胆管壁の組織反応に差がみられたので，その差は主にカテーテルの材質の違いによるものと考えられた．

胆管内留置カテーテルとして以前は主に総胆管切開後に用いられるTチューブが主体であり，材質としては red rubber やラテックスゴム使われることが多かったが，これらの材質は組織反応が強いことが知られていた[16)]．高分子化学の進歩に伴って種々の材質が胆道ドレナージ用カテーテルとして利用できるようになり，Sanislow らはシリコーン製Tチューブをイヌの総胆管内に留置しラテックスゴム製Tチューブにくらべ，組織反応が少ないことを報告している[8)]．Tチューブは遊離腹腔に瘻孔を形成させることが重要であるため組織反応の強い red rubber やラテックスゴムが使われてきた．最近では胆管外の部分をラテックスゴムでコーティングしたシリコーン製Tチューブが市販されているが，これは遊離腹腔における瘻孔形成の促進と胆管への刺激減少を目的としたものであり有用と思われる．

カテーテルによって起きる胆管壁の組織反応を考える時，その原因として化学的因子と物理的因子に大別して考えることができる．

化学的な因子としてはカテーテルから溶出する物質(残留モノマー，触媒，添加剤，可塑剤など)が考えられ，物理的因子としてはカテーテルの硬度，形状が考えられる．塩化ビニールがシリコンやポリウレタンに比し組織反応が強いのは，今井らの in vitro 試験で明らかにされているように[20]，塩化ビニールに含まれる可塑剤のフタル酸ジエチルヘキシルや種々の安定剤が溶出し組織を刺激するためと考えられているが，高分子材料の生体反応のメカニズムは必ずしも明らかにされていないのが現状である．

臨床的に用いられている胆道ドレナージ用カテーテルの材質としては，組織反応の要因の他に，価格や加工性，硬度なども考慮する必要がある．シリコーンは組織反応が少ないため胆管内留置用としては優れているが，軟らかいためダイレーターとしては適していない．一方，塩化ビニールは胆管壁に対する刺激は強いが，加工性，硬度の調節性などにすぐれているため，POCD 瘻孔の拡張には適している．組織反応の少ない材質は瘻孔の形成には不適であると考えられるので，塩化ビニール製カテーテルによって瘻孔の形成および拡張をした後で，シリコーン製カテーテルを長期留置用として使用するのがよいと考えられる．

ポリウレタンは今まで胆管ドレナージ用として用いられることは少なかったが，組織反応の程度はシリコーンに近く，硬度を変化させることも可能であるため[21]．今後，胆管ドレナージ用カテーテルの材質として利用できるものと考えられる．

次に胆管ドレナージカテーテルの刺激による胆管粘膜の変化について内視鏡的に観察した報告は少なく，豊田らがカテーテルによって胆管粘膜に発赤やビランが生じることに触れているのみである[6]．一方，西村らは胆石症における胆管の炎症性変化について内視鏡的観察と病理組織学的検討を行い，胆管炎の内視鏡的所見として発赤，浮腫，毛細血管網，小出血斑，膿苔，フィブリン様物質の浮遊，ビランなどをとりあげ，これらの所見は組織学的には胆管の滲出性炎症像に他ならないと述べている[22]．カテーテルの刺激による変化も，われわれの実験で明らかになったように，早期には滲出性炎症が起こり次第に結合織の増生がみられるもので，鵜沼の報告した慢性胆管炎の組織学的所見[23]と本質的に異なるものではない．したがってその内視鏡所見を厳密に区別することは不可能であると思われる．

今回われわれが報告したビラン，肉芽組織の形成はカテーテルが直接胆管に触れている場所に生じるものであり，主に物理的因子の影響によるものと考えられる．これらの所見が形成される機序として，まずカテーテルの接触により胆管粘膜の損傷が起こり，粘膜が剝脱して，フィブリンが析出し，それがカテーテルの側孔や先端からカテーテルの内腔へ入り込むことにより肉芽組織が形成されるもので，カテーテルの胆管壁への接触の仕方によってビランを生じたり，肉芽組織の形成がみられたりするものと考えられる．肉芽組織が増大してくるのはカテーテルが動脈の拍動や呼吸に伴って移動し胆管の同じ部位に刺激を反復して加えるためと思われる．このような所見はカテーテル挿入後2～3日と，比較的早期に形成されるものであり，動物実験ではこの時期には材質による組織反応の差はみられないので，主に粘膜への物理的損傷によるものと考えられる．したがってカテーテルの硬度や形状が胆管壁への損傷の大きな要因になっているものと思われる．

PTCS は他の消化器内視鏡検査と異なり，PTCD 瘻孔という人工の経路を介して行われるため，PTCS 施行時にはこれらの所見を念頭に置き，他の胆道粘膜病変との鑑別に注意する必要がある．

V. 結　論

家兎の胆管内にカテーテルを留置して胆道内瘻化モデルを作製し，シリコーン，塩化ビニール，ポリウレタン各樹脂に対する胆管の組織反応を病理組織学的に検討し，臨床例においては塩化ビニール製カテーテルに対する胆管粘膜の変化を内視鏡的，病理組織学的に検討し以下の結論を得た．

1) 胆管内にカテーテルを留置することにより，粘膜上皮の剝脱，炎症性細胞浸潤，結合織増生などの炎症反応が惹起された．

2) 塩化ビニールはシリコーン，ポリウレタン，に比し，組織反応が高度であった．

3) 臨床例において，明らかにカテーテルの刺激による変化としてビラン，肉芽組織の形成があげられ，その病理組織学的所見は，カテーテルの刺激による胆管粘膜の剝脱とそれに続くフィブリンの析出，肉芽組織の形成であった．

4) 臨床例においては，まず組織反応の強い塩化ビニール製カテーテルを用いてドレナージ瘻孔の形成お

よび拡大を行い，強固な瘻孔が形成された後は，胆管壁への組織反応の少ないシリコーン製カテーテルで瘻孔を確保し，PTCSを行うのが良いと考えられた．

稿を終えるにあたり御指導，御校閲を賜りました塩野谷恵彦教授に深謝いたします．

文　献

1) 高田忠敬，小林誠一郎，山田明義ほか：閉塞性黄疸に対する経皮的肝内肝管ドレナージによる黄疸軽減法について―経皮的胆道鏡検査法にもふれて―．東京女医大誌　42：692―700，1972
2) 二村雄次，早川直和，豊田澄男ほか：経皮経肝胆道内視鏡，胃と腸　16：681―689，1981
3) 二村雄次：胆道癌における画像診断の役割―胆道鏡の立場から―．腹部画像診断　2：73―78，1983
4) 二次雄次，神谷順一，長谷川洋ほか：経皮的胆管内視鏡．胆と膵　4：27―33，1983
5) 二村雄次：経皮経肝胆道鏡検査．手技と臨床．日臨　42：36―41，1984
6) 豊田澄男，二村雄次，弥政洋太郎：経皮経肝胆道鏡直視下生検．最新医　36：327―328，1981
7) Nudy S, Bell GD, Cowley DJ et al: Are silicon rubber T-tubes better than latex rubber tubes in the common bile duct? A Rhesus monkey model. Br J Surg 61：206―208，1974
8) Sanislow CA, Zuidema GD: The use of silicon T-tubes in reconstructive biliary surgery in dogs. J Surg Res 3：497―502
9) 胆道外科研究会編：外科病理．胆道癌取扱い規約．第2版，金原出版，東京，1986
10) Sohendora N, Reyders FV: Palliative bile duct drainage. A new method of introducing a transpapillary drain. Endoscopy 12：8―11, 1980
11) 中島正継：内視鏡的逆行性胆管ドレナージ法(ERBD), Gastroenterol Endosc 26：2306―2311, 1984
12) 渥美英子：合成高分子材料の生体反応．東京女医大誌　30：1512―1537，1965
13) Hosmy CA: Bio-compatibility in selection of materials for implantaion. J Biomed Mater Res 4：341―356，1970
14) 今井庸二：医用材料の安全性．化学総説　21：55―84, 1978
15) 増原英一，今井庸二：医用高分子材料の問題点．医科器械学　42：685―689，1972
16) 前川昭彦：バイオマテリアルの生体反応．病態生理　3：372―378，1984
17) 佐藤温重：異物炎症反応の細胞生理．病態生理　3：359―365，1984
18) 田中正一：ジスキネジー犬(福島)に於ける総胆管及び肝内胆管の病理組織学的研究．弘前医　11：282―292, 1960
19) Winstone NE, Golby MGS, Lawson LJ et al: Biliary peritonitis: A hazard of polyvinyl chloride T-tubes. Lancet 1：843―844，1965
20) 今井庸二，渡辺昭彦，増原英一：医用材料としての軟質ポリ塩化ビニールの評価．人工臓器　4：270―274, 1975
21) 松浦義勝，西本　洋，岡谷　進ほか：熱可塑性ポリウレタン樹脂の動的粘弾性と機械的特性．武田研究所報　42：313―323，1983
22) 西村　明，日浦利明，大津裕司：胆石疾患における胆道炎の内視鏡的分類とその病理組織学的検討．Gastroenterol Endosc 20：514―524，1978
23) 鵜沼俊郎：各種胆道疾患に於ける総胆管の病理組織学的研究．弘前医　10：471―480，1959