日消外会誌　22（9）：2292～2296，1989年

大腸癌の血管構築像と肝転移に関する検討

長崎大学第1外科

下山　孝俊　清水　輝久　石川　啓　高平　良二
福田　豊　三根　義和　中尾　治彦　宮下　光世
佐藤　哲也　國崎　忠臣　遠近　裕宣　草野　裕幸
中越　享　平野　達雄　三浦　敏夫　富田　正雄

A MICROANGIOGRAPHIC STUDY OF COLORECTAL CANCER WITH LIVER METASTASIS

Takatoshi SHIMOYAMA, Teruhisa SHIMIZU, Hiroshi ISHIKAWA, Ryohji TAKAHIRA, Yutaka FUKUDA, Yoshikazu MINE, Haruhiko NAKAO, Kohsei MIYASHITA, Tetsuya SATOH, Tadaomi KUNISAKI, Hironobu TOHCHIKA, Hiroyuki KUSANO, Tohru NAKAGOE, Tatsuo HIRANO, Toshio MIURA and Masao TOMITA

First Department of Surgery, Nagasaki University School of Medicine

大腸癌の血管構築像と肝転移との関連を知る目的で，摘出標本の microangiography を施行した245例を対象に，血管系の改築様式を解析して検討した．1）肝転移は26例で，全例に serosal vessel より中枢側血管の改築と腸壁外血管系に異常が認められた．2）腫瘍の肉眼形態は血管構築から5型に分類された．腫瘤型に肝転移はなく，水平方向進展型1.8%，腫瘤破壊型8.7%に対し，垂直方向進展型14%，水平垂直方向進展型19%と有意に高かった．3）腫瘍内血管は腫瘍細胞と間質の相互関係を反映した．腫瘍内に糸玉状血管を有するものに肝転移が30%みられた．大腸癌の血管構築像の改築様式は肝転移成立機序に関与する1要因であるものと考えられた．

索引用語：大腸癌肝転移，大腸癌のマイクロアンギオグラフィー，大腸癌の血管構築像

はじめに

近年，大腸癌は本邦においても欧米なみに増加しており，実地診療の場で肝転移症例を取り扱う頻度も多くなった．肝転移は大腸癌の予後を最も悪くしている因子であるが，病態に関してはいまだ問題点も少なくない．大腸癌の肝転移は主として門脈経由により他の消化器癌と比較して高率である．転移成立には原発巣における腫瘍細胞と脈管との関連が最も重要視されており[1)2)]，臨床的研究では外科的切除標本における腫瘍の形態や組織学的脈管侵襲などとの関連性が検討されてきた[3)]．

＜1989年5月8日受理＞別刷請求先：下山　孝俊
〒852　長崎市坂本町7－1　長崎大学医学部第1外科

本稿では，腫瘍を構成する血管構築像と肝転移との関連性を知る目的で，大腸癌における microangiography 像を解析し，肝転移例の血管構築像を中心に病理組織学的所見と関連して検討したので報告する．

対象と方法

1975年以降に長崎大学第1外科で切除した大腸癌のうち，摘出標本の microangiography を行った245例を対象に，手術時に肝転移がみられた26例を中心に腸壁血管系の改築様式を検討した．microangiography の方法は既報に準じた[4)]．すなわち手術による摘出新鮮標本の血管系を生食水にて洗浄したのち，1%ゼラチン寒天加50%バリュウム溶液により血管造影を行い，超軟X線装置にて腸管に分布する血管系を撮影した（全体像）．腫瘍の血管構築像は10%ホルマリン固定標

図1　腸壁外血管系の改築．改築度(+++)，S状結腸癌，深達度S，肝転移 H_3．

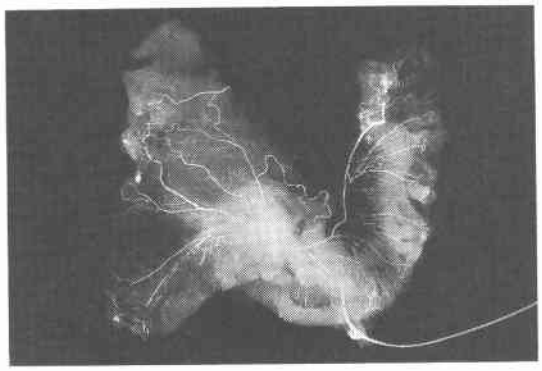

図2　腫瘤型の血管構築（割面像，×1.6）．深達度ss，高分化腺癌，INF α，v_1，ly_1．

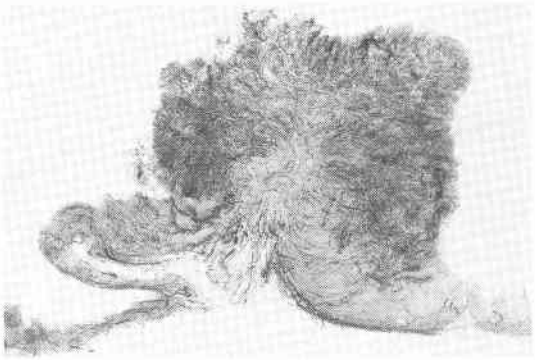

図3　腫瘤破壊型の血管構築(割面像，×1.3)．深達度s，高分化腺癌，INF β，v_1，ly_0．



図4　水平方向進展型の血管構築(割面像，×2.5)．深達度ss，中分化腺癌，INF β，v_1，ly_1．

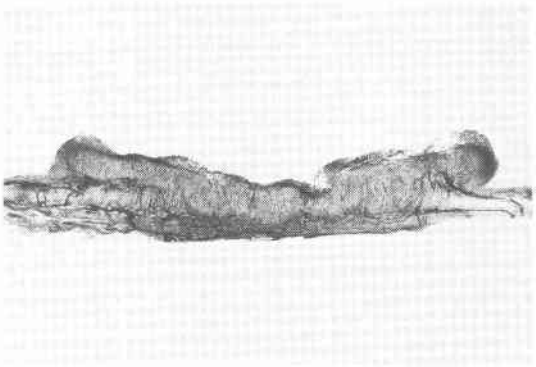

本の腸管に縦軸の切片標本にて描出し(割面像)，同一切片の病理組織学的所見と対比検討した．

腫瘍による血管系の改築は，1）全体像における腸壁外血管系の改築程度，2）深達度別にみた腸壁各層の既存血管系の改築程度，3）血管構築からの腫瘍の肉眼形態分類，4）腫瘍内血管の性状，の4項目について検討した．

腸壁外血管系の改築程度は4段階に分類した．つまり，腸壁動脈に異常を認めるものを(+)，辺縁動脈異常（++），主幹動脈異常（+++），いずれにも異常がみられないものを（−）とした．直腸では，上直腸動脈の異常（+++），左右直腸壁に沿って走行する動脈の異常(++)，これより分岐する1～3次の分岐異常を（+）とした（図1）．

腸壁を構成する血管系は割面像でみると組織学的各層に一致した分布がみられ，腫瘍の発育に対応した改築がみられる[4)5)]が，本稿では，組織学的深達度とは別に血管系の改築程度で腫瘍の深達度を判定した．

割面像における血管構築からみた腫瘍の肉眼形態は，腫瘍の発育浸潤の方向性を考慮して分類したわれわれの5型分類を用いた[5)]．すなわち，1）腫瘤型癌：stalk vesselsがみられ，基本的にはポリープの血管構築と同一の形態を示す（図2）．2）腫瘤破壊型：stalk vesselsと腫瘍血管の改築が著しく，腫瘍の表層が破壊して潰瘍を形成したもので，肉眼的には潰瘍型に分類される（図3）．3）水平方向進展型：腫瘍内血管は柵状構築を示し，周堤部から潰瘍部まで規則的な配列が認められ，血管の改築程度もほぼ均一で，肉眼的には平皿状の2型癌である（図4）．4）垂直方向進展型：腫瘍の周堤部から潰瘍部への移行が急峻で，周堤部では筋層の挙上がみられる．肉眼型は潰瘍限局型で，下掘れ潰瘍やstring stricture typeの狭窄型も含まれる

図5　垂直方向進展型の血管構築(割面像, ×4.5). 深達度 s, 中分化腺癌, INFγ, v_1, ly_2.

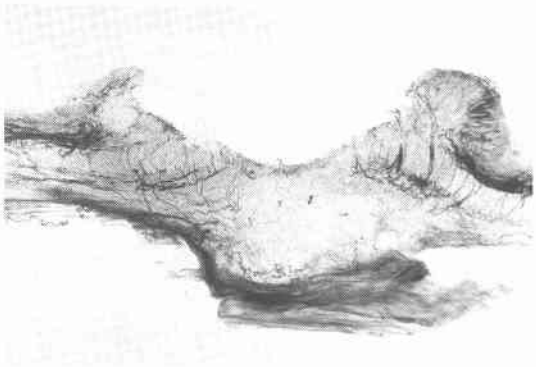

図6　水平垂直方向進展型の血管構築（割面像, ×2.3). 深達度 s, 高分化腺癌, INFβ, v_2, ly_2. 糸玉状血管（矢印), 肝転移 H_3.



（図5）. 5）水平垂直方向進展型：周堤部で正常粘膜との移行がなだらかで，周堤部では水平方向進展型に類似しているのに対し，潰瘍部では血管系の改築が著しく，垂直方向進展型の形態を示す（図6）.

腫瘍内血管系の性状は画一的分類が困難であったが，ハケ状，ちぢれ状，糸屑状，糸玉状で表現した[4]. 病理組織学的所見は大腸癌取扱い規約に準じた[5]. 肝転移26例の原発巣の部位はA 3例，D 1例，S 11例，Rs-b 11例で，肝転移の程度は H_1 8例，H_2 7例，H_3 11例であった. 男性17例，女性9例，平均年齢58.3歳である.

成　績

1. 腸壁内ならびに腸壁外血管系の変化

腫瘍による腸壁内血管系の改築程度は，組織学的深達度にほぼ一致しているが，さらに中枢側の血管系にも拡張，蛇行などの異常所見がみられた. 肝転移例はすべて subserosal vessels より中枢側血管に異常が認められ，とくに serosal vessels の改築例に肝転移率が有意に高かった.

表1　腸壁内・腸壁外血管系の改築程度と肝転移

腸壁外血管系	No	H（+）	%
（−）	29	0	0
（+）	110	12	10.9
（++）	68	6	13.2
（+++）	38	5	13.2
腸壁内血管系			
sm-vs	1	0	0
pm-vs	23	0	0
ss-vs	62	2	3.2 *
s-vs	159	24	15.1 *
計	245	26	10.6

*p<0.01

表2　腫瘍の病型別血管構築と肝転移

腫瘍の形態	肝転移例				
	症例数	H_1	H_2	H_3	計
腫瘤型	16	0	0	0	0
腫瘤破壊型	23	2	0	0	2（8.7%）
水平方向進展型	57	0	0	1	1（1.8%） *
垂直方向進展型	107	3	5	7	15（14.0%） *
水平垂直方向進展型	42	2	2	4	8（19.0%） *
計	245	7	7	12	26（10.6%）

*p<0.01

腸壁外血管系の改築程度をみると，（−）群に肝転移はなく，（+）群10.9%，（++），（+++）群はおのおの13.2%であり，全例に腸壁外血管系に異常が認められた（表1，図1）.

2. 病型別血管構築像と肝転移

腫瘤型に肝転移例はなかった. 腫瘤破壊型2例，水平方向進展型1例にみられたが，垂直方向進展型および水平垂直方向進展型はおのおの14%，19%に認められ，H_2以上の肝転移が多い傾向を示した（表2）. すなわち，いわゆる腫瘤型癌では腫瘤破壊型に，潰瘍型癌では水平方向進展型より垂直方向進展型または両者の混合型に肝転移の頻度が有意に高かった.

3. 腫瘍内血管の性状と肝転移

ハケ状，ちぢれ状血管で構成される腫瘍には転移はなく，糸屑状6.2%に対し糸玉状血管を有する腫瘍には

表3　腫瘍内血管の性状と肝転移

腫瘍内血管の性状	例数	肝転移症例数			
		H_1	H_2	H_3	計
ハケ状・ちぢれ状	42	0	0	0	0（0.0%）
糸　層　状	146	3	3	3	9（6.2%）*
糸　玉　状	57	4	4	9	17（30.0%）*
計	245	7	7	12	26

*p<0.01

表4　腫瘍内血管の性状と静脈侵襲

血管の性状	No.	V（+）	%
ハケ状・ちぢれ状	42	15	35.7
糸　層　状	146	59	40.4 *
糸　玉　状	57	45	78.9 *
計	245	119	48.6

*p<0.01

30%と有意に高い頻度で肝転移が認められた（**表3**，**図6**）．これを組織像における静脈侵襲でみてみると，糸玉状血管では78.9%がV（+）で，他の2群に比べて高率に認められた（**表4**）．

考　察

癌の血行性転移の成立には腫瘍細胞をとりまく微小循環がきわめて重要な役割をはたしているが，その循環動態を規制しているのは腫瘍の血管構築である[2)7)]．血管系を中心とした転移成立機序に関する研究の多くは実験腫瘍と外科的切除標本における病理組織学的レベルで行われ，今日ではずいぶん解明されてきた[2)7)~11)]．しかし，今回検討した大腸癌の肝転移に関する研究を臨床材料で血管形態学的に検討した論文にはほとんど接しない[12)]．

Microangiography 法を用いた腫瘍の血管構築像の研究は腫瘍の増殖，進展などと関連して古くから追求されてきた．大腸癌における microangiography 像は，癌の発育，浸潤を反映し，腫瘍の発育進展の方向性を加味した腫瘍の形態分類が可能である[3)4)12)]．

大腸癌の発育浸潤に伴う血管系の改築様式は，1）腫瘍の形態別の血管構築像，2）腫瘍内血管の性状，3）腸壁外および腸壁内各層の既存血管の改築の3要因で検討される．

腸壁内および腸壁外の血管系では serosal vessels より中枢側の血管系に異常が認められるものに肝転移の頻度が高かったが，組織学的深達度でみるとすべて ss(a_1)以深癌であることから，肝転移は subserosal ないし serosal vessels との関連性が深いものと推察された．

一方，血管構築から分類した腫瘍の形態別で検討した結果では，肝転移は腫瘤型にはみられず，腫瘤破壊型，水平方向進展型に低かったのに対し，垂直方向進展型および水平垂直方向進展型に多かった．本邦においても2，3型の潰瘍型癌に頻度が高い[3)12)13)]．腫瘤型癌は基本的にポリープ類似の血管構築像を示し，腫瘍中心部に改築された stalk vessels がみられる．この所見は腫瘤型癌がポリープの stalk invasion から発育したことを示唆するものであるが，血管構築を形態学的にみると，腫瘍に流入する血管系は腫瘍底部において集束像をなしており，腫瘍底部での血管改築は潰瘍型癌に比べて比較的少なく，また腸壁外血管系に及ぼす影響も少ないものと推察された[13)]．しかし，腫瘍がさらに増殖して深達度が深くなると，表層が破壊されて潰瘍形成がおこり，腫瘍内血管は糸層状，糸玉状に改築されるようになる．この type を腫瘤破壊型としたが，基本的には腫瘤型癌である．すなわち，腫瘤型癌は潰瘍型癌に比べて腫瘍底部での血管系の改築程度が少ないことが低い肝転移率を反映しているものと推察される．

一方，stalk vessels の遺残がみられない潰瘍型癌をその発育形式を考慮して，水平方向進展型と垂直方向進展型とに大別して検討した．

水平方向進展型は腫瘍内血管が柵状，ちぢれ状を呈し，血管構築からみた発育形成はポリープの柵状型から水平方向に進展したものと推察される[5)]．組織学的にみると，腫瘍の腺管構造は比較的整った高・中分化腺癌で，腫瘍先進部は INFα-β を示す．この type は腫瘍内血管系の改築が比較的少なく，肝転移も1例にみられたにすぎない．

これに対し，垂直方向進展型および水平垂直方向進展型の肝転移率は14%，19%にみられた．

垂直方向進展型は筋層が挙上して潰瘍が深く，腫瘍が垂直方向へ発育，浸潤したものと推察される[5)]．漿膜側血管および腸壁外血管系に及ぼす影響が大きく[13)]，腫瘍内においても腫瘍内血管系の著明な改築が認められた．組織学的には不規則な腺管配列を示す中分化腺癌で，INFβ-γ 浸潤を示すものが多い[4)]．

これらの両方向進展が示唆されるものを水平垂直方向進展型とした．ss 以深の進行癌が多く，血管系の改築は垂直方向進展の影響が大きいものと推察された．すなわちこれらの type は腫瘍周囲の血管系に及ぼす

影響が大きいのみならず，腫瘍内血管にも著明な改築が認められること[5]から，血管形態学的にも癌細胞が脈管内に容易に進入しうることが推察された．

一方，腫瘍内血管の性状は腫瘍の構造異型を反映し，腫瘍の増殖に伴って，ハケ状，ちぢれ状，糸屑状，糸玉状の順に改築される[4)5)]．肝転移もこれらの改築程度に対応して高くなり，とくに糸玉状血管に高頻度にみられた．糸玉状血管の部位を組織学的にみると，腺管構造の屈曲，乱れが著しく，中心部に壊死巣がみられるものが多い．間質成分も豊富で，細胞性反応，繊維性反応が陽性であり，循環障害による鬱血や断裂のためにおこる血管形態像と推察された[4)]．組織学的に静脈侵襲との関連をみると，糸玉状血管の79%に静脈侵襲が認められたが，静脈侵襲と肝転移との関連性については相関性を認めたとする報告が多い[3)11)12)]．すなわち腫瘍内血管の改築が著しい部位は癌細胞が容易に脈管内に進入しうる場に成りえるものと推察される．

以上，今回検討したmicroangiography像からみた大腸癌の血管構築像の特性は肝転移をよく反映した．肝転移の成立機序には発生母地，腫瘍の生物学的要因のほかに，癌細胞の血流中での修飾や標的臓器に到達した後の一連の過程，生体の免疫能など，多くの因子が相互に関与している[1)8)]が，上記の血管構築の特性はこれらの因子とともに，肝転移を来すための1要因となりうるものと考えられる．

まとめ

大腸癌切除症例245例を対象に，microangiography像を解析し，血管構築像の特性に基づいて肝転移との関連性を検討した．

1．肝転移は26例で，すべて腸壁外血管系に異常が認められ，腸壁内各層の血管系ではserosal vesselsの改築が認められた．

2．腫瘍の肉眼形態は発育形成を考慮して，血管構築上5型に分類された．肝転移は腫瘤型には認められず，その頻度は水平方向進展型と腫瘤破壊型よりも垂直方向進展型および水平垂直方向進展型に高かった．

3．腫瘍内血管は主として腫瘍細胞と間質の相互関係を反映し，腫瘍の発育，浸潤に対応した改築がみられた．血管の改築が著しく，腫瘍の循環障害が示唆されるいわゆる糸玉状血管を有するものに肝転移が30%に認められた．

大腸に分布する血管系と腫瘍構成血管の改築様式は肝転移成立機序の1因子となりうるものと推察された．

本論文の要旨は第32回日本消化器外科学会総会（1988年7月，金沢）にて発表した．

文　献

1）末舛恵一：血行性転移．石川七郎監修．癌の転移．中山書店，東京，1977，p4—28
2）田中健蔵，福本純雄：腫瘍血管における特性とその癌治療における意義．癌と化療　**10**：1564—1568，1983
3）高橋　孝，古島　薫，高橋知之ほか：肝転移，肝再発をきたす因子とその予防対策．日臨　**39**：2150—2157，1981
4）下山孝俊，北里精司，高木敏彦ほか：大腸癌の微細血管構築—病型別にみた組織像との比較検討．日外会誌　82：159—180，1981
5）下山孝俊，福田　豊，草野裕幸ほか：大腸癌の血管構築像とその発育形態について．日本大腸肛門病会誌　42：76—86，1989
6）大腸癌研究会編：臨床・病理大腸癌取扱い規約．改訂第4版，金原出版，東京，1985
7）鈴木磨郎：腫瘍と微小循環．東　健彦，土屋雅春，三島好雄編：微小循環．中山書店，東京，1979，p125—139
8）佐藤春夫：癌の転移と浸潤．太田邦夫，山本　正，杉村　隆ほか編：癌の生物学．南江堂，東京，1980，p73—92
9）Warren BA, Shubik P, Feldman R: Metastasis via the blood stream: The method of intravasation of tumor cells in a transplantable melanoma of the hamster. Cancer Lett **4**: 245—251, 1978
10）山根哲郎，咲田雅一，北川直樹ほか：大腸癌における静脈侵襲と肝転移及びその予後との関連について．日癌治療会誌　14：1122—1126，1979
11）高島茂樹，小坂健夫，山口明夫ほか：大腸癌肝転移の臨床病理学的検討．外科診療　22：580—586，1980
12）桑原大祐：大腸癌の微細血管構築像に関する研究．医研究　50：269—716，1980
13）下山孝俊，福田　豊，川口昭男ほか：大腸癌の微細血管構築像からみた血管造影所見の検討．日本大腸肛門病会誌　39：727—734，1986
14）Spjut HJ, Morgulis AR, McAlister WH et al: Microangiographic study of gastrointestinal lesions. Am J Rentgenol 92：1173—1187，1964