日消外会誌　22（9）：2297～2300，1989年

症例報告

# 食道平滑筋腫に併存した早期食道癌の1切除例

国立がんセンター外科[1]，同　病院内科[2]，同　病理[3]，国立王子病院外科[4]
小野田　忠　加藤　抱一　日月　裕司　渡辺　寛[1]
山口　肇[2]　板橋　正幸[3]　飯塚　紀文[4]

# A CASE OF EARLY ESOPHAGEAL CANCER COEXISTING WITH ESOPHAGEAL LEIOMYOMA

**Tadashi ONODA, Hoichi KATO, Yuji TACHIMORI, Hiroshi WATANABE, Hajime YAMAGUCHI, Masayuki ITABASHI and Toshifumi IIZUKA**
Department of Surgery, Department of Internal Medicine,
Department of Pathology, National Cancer Center Hospital
Department of Surgery, National Ohji Hospital

**索引用語**：食道平滑筋腫，早期食道癌

## はじめに

食道に発生する良性腫瘍のうち食道平滑筋腫は，最もよく知られているが[1]，きわめてまれに，食道平滑筋腫上に扁平上皮癌の併存した症例が経験され注意を要する．今回われわれは，食道粘膜下腫瘍の存在を診断した後，食道平滑筋腫の表面に癌病巣を発見し切除した早期食道癌症例を経験したので報告する．

## 症　例

患者：59歳，男性．

主訴：無症状．

現病歴：昭和58年7月21日心窩部痛を訴え当院初診．体上部後壁の胃潰瘍を診断され，当院外来で定期的に側視型内視鏡検査で経過観察されてきた．昭和61年12月8日，直視型内視鏡検査で中部食道に粘膜下腫瘍を初めて指摘された．昭和62年6月29日，同腫瘤表面から得られた生検の結果，悪性所見が得られたため，同年8月31日手術目的にて入院となった．

既往歴：53歳，胃潰瘍．

家族歴：特記すべきことなし．

喫煙歴：20本，35年間，飲酒歴：なし．

入院時現症：自覚症状なく全身状態良好，体重減少なし．表在リンパ節の腫大はなく，理学的には胸部，腹部所見に異常を認めず．

入院時検査所見：貧血なく，尿，便検査，肝，腎機能，胸部X線写真，心電図にも異常を認めなかった．

食道造影検査：胸部中部食道左側壁から後壁にかけて，長径3cmの立ち上がりのゆるやかな腫瘤陰影が認められた．その表面性状は平滑で，粘膜下腫瘍と診断された（図1a）．4年前の初診時食道造影検査でも，同様の所見が得られている（図1b）．

上部消化管内視鏡検査：初回，直視型内視鏡検査時（昭和61年12月）には，切歯より28cmの胸部中部食道に隆起を認め，粘膜下腫瘍と考えられた．隆起部分の表面性状に異常は認められず，生検の結果でも悪性の所見は得られなかった．術前に行われた内視鏡検査（昭和62年7月）では，その表面には軽度のびらん性変化を伴っており（図2右），ルゴールを用いた染色で，隆起表面の粘膜面に不染領域が認められた（図2左）．同部よりの生検の結果，中分化型扁平上皮癌の診断を得た．なおこの時点では，初診時より経過観察されてきた胃潰瘍は瘢痕化していた．

昭和62年10月7日右開胸開腹にて手術を施行．

手術術式：胸部食道全摘，腹部食道，胃噴門側切除．胸骨後経路にて胃管を挙上し頸部にて食道一胃吻合を施行し，$R_2$のリンパ節郭清を施行した．

手術所見：右第5肋間にて開胸．胸水なし，胸部中部食道に鳩卵大，弾性硬の腫瘍を触知，さらにその口

＜1989年4月21日受理＞別刷請求先：小野田　忠
〒104　中央区築地5－1－1　国立がんセンター外科

図1　食道造影X線検査

a）術前（昭和62年9月）胸部中部食道左側壁から後壁にかけて，長径3cmにわたる立ち上がりのゆるやかな腫瘤陰影が認められる．その表面性状は平滑で，粘膜下腫瘍と診断された．

b）初診時（昭和58年7月）食道造影検査：術前に得られた所見と同様に，粘膜下腫瘍が存在する．

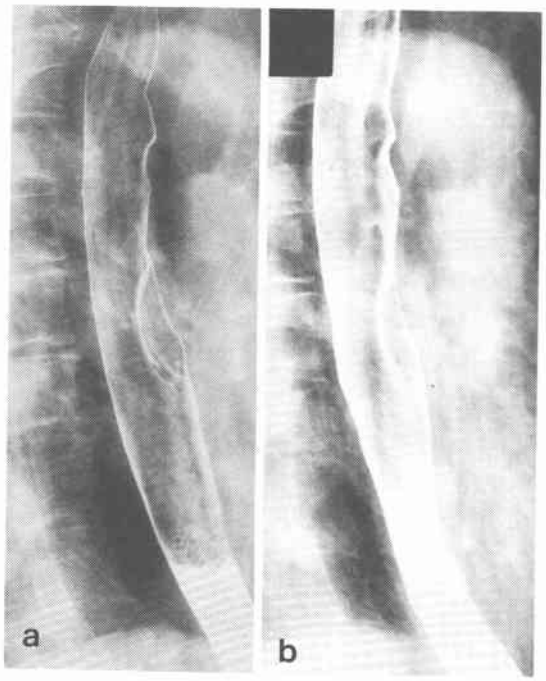


図2　上部消化管内視鏡検査

術前（昭和62年7月）に行われた食道内反転像である．通常観察（右）にて粘膜下腫瘍表面に軽度の発赤，びらんの所見が認められる．ルゴールを用いた染色（左）では，隆起部分の粘膜面に不染領域が認められ，一部は隆起部分からはみだしている．

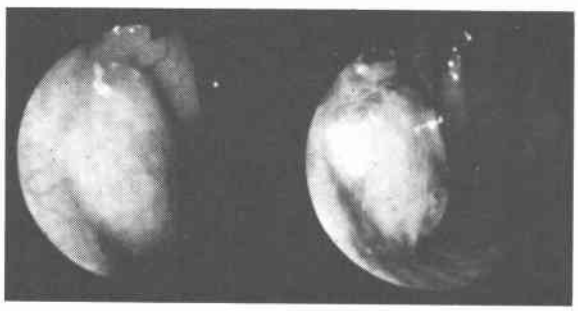

側にも長径約1.0cm大の腫瘤を触知した．いずれも外膜には変化なく，胸腔内，腹腔内ともに転移を疑わすリンパ節を認めず，肉眼的には，$A_0$，N(−)，$Pl_0$，$M_0$

図3　切除標本肉眼所見

a）胸部中部食道に立ち上がりがなだらかな粘膜下腫瘍を認め，その表面に一部びらん様を呈した不整形の領域が認められる．さらに，その口側にも小型の粘膜下腫瘍を認めるが，粘膜面に変化はない．

b）ルゴール染色では，前者では腫瘤表面の粘膜面に不整形の不染領域を認め，悪性病変と診断された．一方，その口側の隆起部分では，粘膜面がよく染まっている．

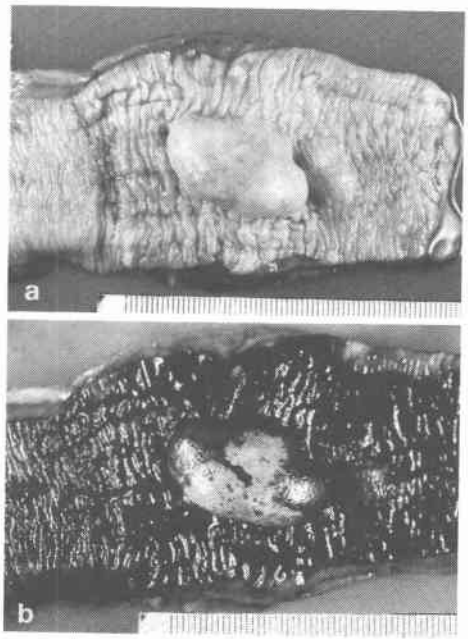


のStage-Iとした[2]．

切除標本肉眼所見：胸部中部食道に2.8×2.0×1.0cmの粘膜下腫瘍を認め，その粘膜面に一部びらん様を呈した不整形の領域が認められた．さらに，その口側にも1.0×1.0×0.5cmの粘膜下腫瘍を認めるが，粘膜面に変化はない（**図3a**）．ルゴール染色では，前者では腫瘤表面の粘膜面に不整形の不染領域を認め，悪性病変と診断された（**図3b**）．一方，その口側の隆起部分では，粘膜面がよく染まっていた．切除標本割面では，固有筋層および粘膜下層に灰白色の境界明瞭な腫瘤が2個認められ，肛門側の粘膜下腫瘍の粘膜面にびらん性変化が認められた（**図4**）．

病理組織学的所見：2個の粘膜下腫瘍の組織像は同一のもので，腫瘍は長紡錐形の細胞の増殖よりなっていた．**図5a**は癌巣を作った粘膜下腫瘍の最大割面における組織ルーペ像である．その細胞は束状配列を示し，互いに錯走しエオジン好性の線維性成分を豊富に

図4　切除標本割面
粘膜下層から固有筋層内にかけて腫瘤が2個認められる．肛門側の粘膜下腫瘍の粘膜面には，軽度のびらん性変化が認められる．

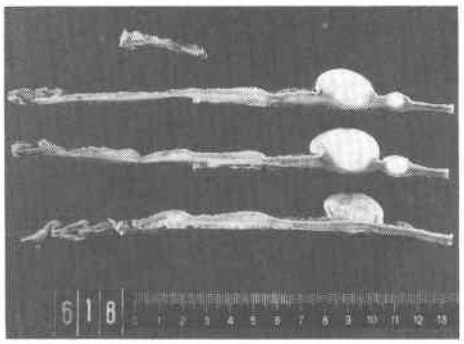

図　5
a：食道隆起性腫瘍の最大割面，組織ルーペ像．隆起性腫瘍は固有筋層と連続しており，表層では粘膜上皮により被覆されている．
b：aの腫瘍の組織写真．紡錐形の腫瘍細胞束状に配列し，互いに錯走している．平滑筋腫の診断．（HE染色，×100）

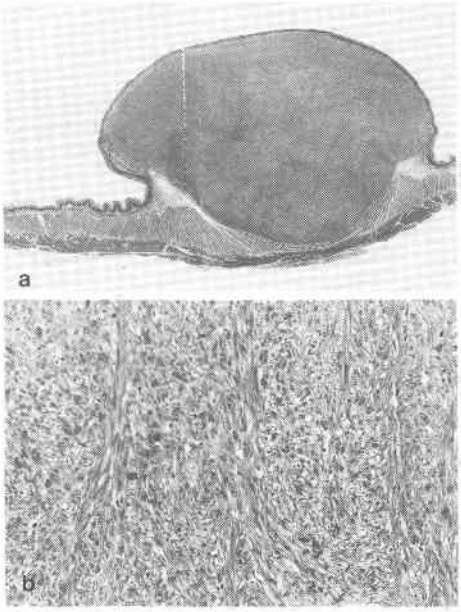


伴っていた．核異型度は低く，また核分裂像はほとんど見られず，いずれも良性の平滑筋腫と診断された（図5b）．粘膜内のびらん性病変部には核異型の明らかな中分化扁平上皮癌が認められた（図6）．癌巣の組織学的深達度は上皮内にとどまっており，ep癌（C.I.S.）と

図6　図5の隆起の頂上部，上皮内癌の組織写真．上方には上皮全層を置換して異型細胞の増殖がみられる．下方には平滑筋腫の部分像がみられる．（HE染色，×100）

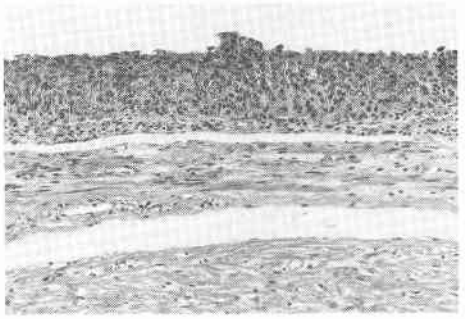

診断した．

免疫組織化学的所見：フォルマリン固定標本，パラフィン切片による免疫組織化学的検索では，筋原性組織に陽性であることが知られているDesminが本粘膜下腫瘍細胞に明かな陽性反応を示した．S100蛋白は陰性であった．術後経過：術後の経過は順調で，第21病日退院し，現在術後14か月を経過している．

## 考　察

食道平滑筋腫は食道癌と比較した場合，その頻度は低いものとされてきたが，近年この疾患に対する関心と，内視鏡，X線診断学の向上に伴い食道平滑筋腫の発見される機会は増加しているものと思われる．Iizukaら[1]の報告では681例の食道癌切除例の切除標本について検索した結果，非癌部に臨床所見を有さない平滑筋腫が11例（1.2%）に見いだされている．また秋山ら[3]も同様に，256の食道癌切除標本の非癌部に小平滑筋腫を3例（1.2%）発見し，食道平滑筋腫は決してめずらしいものではないことを示唆した．

一方近年，きわめてまれではあるが，食連平滑筋腫に扁平上皮癌の併存した症例についての報告が散見され，両病変の関連性，診断，その経過について興味がもたれる．

当院では1962年から1988年10月までの26年間に，切除された全食道癌症例1,033例中，食連平滑筋腫上に癌腫が存在した症例が3例（全体の0.29%）経験されている（**表1**）．表に示すごとく，第1例は75歳の男性で，胸部中部食道の平滑筋腫表面に癌を併存した症例で，1986年すでにIizukaら[1]により報告がなされている．第2例は60歳の女性で，多発する食道平滑筋腫（Leiomyomatosis）[4]が存在し，そのうちの頸部食道に

表1　食道平滑筋腫に併存する早期食道癌の3例（国立がんセンター）

| 症例 | 平滑筋腫 | 平滑筋腫に併存する癌巣 | |
|---|---|---|---|
| 1. 75歳 | 単発 | 胸部中部 | AO N（−）P10 MO |
| 男性 | 3.5×3.5 cm | 高分化扁平上皮癌 | 深達度 mm |
| 2. 60歳 | 多発 | 頚部 | AO N（−）P10 MO |
| 女性 | (LEIOMYOMATOSIS) | 中分化扁平上皮癌 | 深達度 mm |
| 3. 59歳 | 多発（2コ） | 胸部中部 | AO N（−）P10 MO |
| 男性 | 2.8×2 cm (Im) | 扁平上皮癌（上皮内癌） | 深達度 mm |
| | 1×1 cm　(Iu) | | |

あった平滑筋腫に癌を併存した症例である．今回報告した症例を含む3症例の癌巣はいずれも，深達度mm以内にとどまる表在癌で，リンパ節転移を認めず根治手術がなされた．現在3例ともに再発，転移の徴候なく健在である．

本邦では1980年，泰ら[5]が初めて中部食道の平滑筋直上に認めた食道癌の治験例を報告して以来，われわれが調べた範囲内ではこの7年間に当施設の3例を含めて同様の症例数は計8例である[5)~8)]．本邦報告症例では，筋腫によって生じた症状，あるいは無症状で筋腫が発見され，経過観察中に癌の合併を診断された場合がほとんどであった．切除標本における平滑筋腫は単発のものがほとんどで，2個以上の筋腫を認めるものはわれわれが経験した2例であった．大きさは，最大のもので7.5cm最小のもので1cmであり，今本ら[7]が述べたように，筋腫の大きさと癌との合併に必ずしも関連はないものと考えられるが，当院における第2例目では一番大きく内腔に突出している部分に癌巣が合併している．組織学的に癌の深達度は筋腫内に浸潤を認めた1例を除くと，他の症例では粘膜下層smまでにとどまる表在癌で，リンパ節転移はなく，治癒切除がなされている点が特徴的である．

838例の食道平滑筋腫切除例の検討した，Seremetisらによる報告[9]では，実際に食道平滑筋腫が癌を合併する確率は高くないと考えられるが，食道粘膜下腫瘍（多くは平滑筋腫）を発見された場合，悪性病変の合併をも念頭にいれておく必要があろう．内視鏡の通常観察では平滑筋腫の粘膜性状に注意を払い，明らかな悪性所見が得られない場合でもルゴール散布を行い，癌巣併存の有無またその広がりを把握することが必要である．本報告例でも内視鏡下ルゴール散布は，粘膜下腫瘍の発見時，不染帯の所見が得られず，9か月後の検査で明らかな不染帯所見が得られており，生検の結果とともに経過観察する上で大変有用であった．

食道内腔に突出した腫瘤の粘膜面への機械的刺激によるびらん発生，再生の繰り返しとそれに基づく食道癌発生の可能性は，近年報告された症例より十分考えうることであるが，現在までの症例の知見からでは，両者の関連性について言明することはできない．内視鏡検査下ルゴール染色による検索がますます盛んになり，今後得られる同様な症例が多数報告されれば，筋腫と癌発生との関連も注目されるようになるであろう．

## 結　語

59歳男性の食道平滑筋腫の表面に併発した早期食道癌症例を報告し，その診断および治療の面から検討を行った．

## 文　献


1) Iizuka T, Kato H, Watanabe K: Superficial carcinoma of esophagus coexisting with esophageal leiomyoma, A case report and review of the Japanease literature. Jpn J Clin Oncol 14：115—122, 1984
2) 食道疾患研究会編：臨床，病理食道癌取り扱い規約．第6版，金原出版，東京，1984
3) 秋山　洋，山崎善弥，丹羽寛文ほか：食道平滑筋腫について．臨外　27：1612—1614，1972
4) J. Picaõ Fernandes, Maria José Mascarenhas, J. Celestino da Costa: Diffuse leiom atosis of the esophagus, A case report and review of the literature. Dig Dis Sci 20：684—690, 1975
5) 泰　彰良，小県　昇，日野修一郎ほか：きわめてまれな早期食道癌の1治験例．日臨外医会誌　41：541, 1980
6) 藤崎真人，安藤　敏，三吉　博ほか：食道平滑筋腫上に認められた早期食道癌の1例．日消外会誌 17：641—644，1984
7) 今本直彦，小川嘉誉，小川道雄ほか：食道平滑筋腫上に合併した表在陥凹型食道癌の1例．消外 10：121—124，1987
8) 八坂　朗，東儀公哲，金森弘明ほか：5年間経過観察した平滑筋腫合併の早期食道癌の1例．癌の臨 30：510—514，1984
9) Seremetis MG, Lyons WS, DeGuzman VC et al: Leiomyoma of the esophagus. Analylsis of 838 cases. Cancer 38：2166—2177，1976