日消外会誌　22（9）：2301～2304，1989年

胃腺扁平上皮癌の1例

一宮市立市民病院外科，同　病理[1]，名古屋大学第2外科[2]
小林　裕幸　藤原　道隆　丸山　浩高　永田　二郎
佐竹　満　本多　正和　石田　康雄　河原　健
中村　栄男[1]　蜂須賀丈博[2]

A CASE OF ADENOSQUAMOUS CARCINOMA OF THE STOMACH

Hiroyuki KOBAYASHI, Michitaka FUJIWARA, Hirotaka MARUYAMA, Jirou NAGATA, Mituru SATAKE, Masakazu HONDA Yasuo ISHIDA, Ken KAWAHARA, Sigeo NAKAMURA[1] and Takehiro HACHISUKA[2]

Department of Surgery and [1]Department of Pathology, Ichimiya City Hospital.
[2] 2nd Department of Surgery, Nagoya University School of Medicine.

索引用語：胃腺扁平上皮癌，胃癌

I. はじめに

胃に原発する腺扁平上皮癌はきわめてまれな疾患である．最近われわれは65歳男性の胃体部を中心に発生した本症の1例を経験したので報告する．

II. 症　例

患者：65歳，男性．

主訴：吐血．

家族歴：特記すべきことなし．

既往歴：36歳，虫垂切除．

現病歴：昭和61年11月ごろよりときどき吐血があったが，放置していたところ，昭和62年1月28日大量に吐血して，救急車にて外来を受診し入院した．

現症：身長164cm，体重62kg，血圧90/40，脈拍100/分，整，眼瞼結膜貧血著明，眼球強膜に黄疸なし，表在リンパ節は触知せず，胸部にも理学的に異常は認めず，腹部は平坦軟で，腫瘤，肝，脾なども触知せず．

入院時検査成績：貧血著明にあり，低栄養状態であった（表1）．

胃内視鏡所見：胃内視鏡検査では，胃角小弯に白色苔の付着する陥凹著明な潰瘍があり，周堤の一部に決壊像が見られた．また潰瘍の辺縁より出血が認められた（図1）．

表1　入院時検査所見

末梢血		生化学	
WBC (/mm³)	13000	CHO (mg/dl)	82
RBC (×10⁴/mm³)	150	TBIL (mg/dl)	0.5
Hb (g/dl)	3.8	ALP (K-A)	4.4
Ht (%)	13.2	GOT (Karmen)	18
Pt (×10⁴/mm³)	33.7	GPT (Karmen)	11
		LDH (Wroble)	258
HBs	(−)	CRE (mg/dl)	1.2
ワ氏	(−)	BUN (mg/dl)	42.3
CEA (ng/ml)	1.0	GLU (mg/dl)	311
AFP (ng/ml)	10	Na (mEq/l)	133
CA19-9 (U/ml)	10	K (mEq/l)	3.5
		Cl (mEq/l)	105
		TP (g/dl)	5.7
		ZTT (Kunkel)	9.6
		γ-GTP (IU/L)	18
		CHE (JPH)	0.41

胃X線所見：胃角部を中心に胃上部から前庭部にかけて中心陥凹を伴った陰影欠損が認められた（図2）．これらの所見よりBorrmann 3型進行胃癌と診断した．なお生検の結果は低分化腺癌であった．

血管撮影所見：選択的左胃動脈撮影において左胃動脈の第1分枝のあとに腫瘍濃染を認めた（図3）．

手術所見：昭和62年2月23日上腹部正中切開にて手術を施行した．腹水は認めず，腹膜播種，肝転移は認めなかった．小弯側胃角部付近に腫瘤を認めた．肉眼的進行度は（P_0，H_0，N_1，S_1）であった．手術は胃全

＜1989年4月12日受理＞別刷請求先：小林　裕幸
〒466　名古屋市昭和区石仏町2－4　ベルマイン501

図1　胃内視鏡検査所見：胃角小弯に大きな潰瘍を伴った腫瘍があり，そこからの出血を認めた．

図1　胃内視鏡検査シェーマ：腫瘍（T），出血による凝血塊（B）

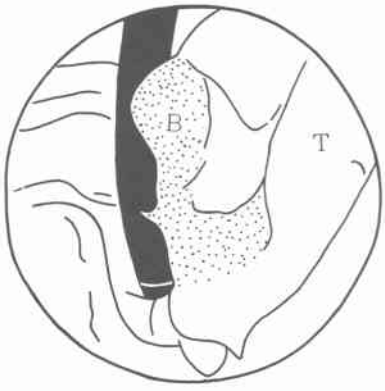

摘膵体尾部脾合併切除とRoux-en Y吻合を施行した．

摘出標本所見：病変は，MAC領域の小弯にかけて6.5×6.0cmの周堤を伴うBorrmann 3型の腫瘍がみられ，さらにその肛門側にかけ，IIc様の浅い陥凹性病変を伴っていた．腫瘍の中心部表層部は大部分が壊死に陥っていた（図4）．

病理組織所見：腫瘍の中心部は中分化型扁平上皮癌の増殖からなり，腫瘍はところどころ角化傾向を示し癌真珠も散見された（図5A）．その肛門側の粘膜には，中分化型腺癌の増殖がみられた（図5B，C）．また扁平上皮化生と印環細胞を伴う未分化な細胞群も散見された．腺癌と扁平上皮癌の分布をシェーマに示すと両腫瘍は衝突型の分布様式を呈していた（図6）．以上の所見より胃原発の腺扁平上皮癌と診断した．

術後経過：術後Futrafur，Lentinan，による免疫化学療法を施行したが，癌性腹膜炎のため昭和63年3月31日死亡した．

図2　胃X線所見：胃角部を中心に陥凹を伴った陰影欠損が認められる．

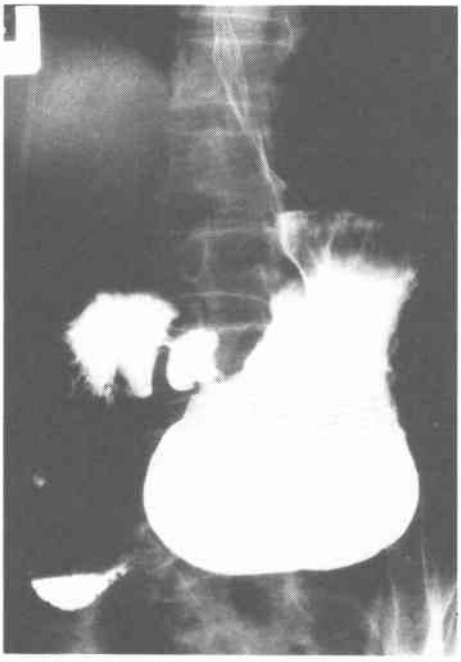

図3　血管撮影所見：左胃動脈の第1分枝のあとに腫瘍濃染を認める．

III. 考　察

胃癌の組織型は大部分が一般型であり，特殊型の1つである腺扁平上皮癌[1]はきわめてまれである．1905年，Rollenston[2]により初めて報告され，1937年に本邦では高城ら[3]によって最初に報告された．本症の発生頻度は低く，太田ら[4]によれば切除胃癌6,537例中29例

(0.44%)，佐野[5]によれば切除胃癌1,836例中8例と報告され，また胃癌研究会調査報告[6]によれば胃癌切除総数90,639例中236例(0.26%)と低頻度である．宮本ら[7]の本邦114例の文献的集計によれば，本症の発生頻度は胃癌切除症例中0.06～0.55%の範囲にあり，男女比は2.2：1である．肉眼型はBorrmann 2型3型多く，占拠部位ではA領域が多い．大きさは4.0cm以上が88.6%を占め，リンパ節転移に関しては80.9%と高

図4　摘出標本所見：6.5×6.0cmの腫瘍と，その肛門側にIIc様の陥凹性病変が見られる．

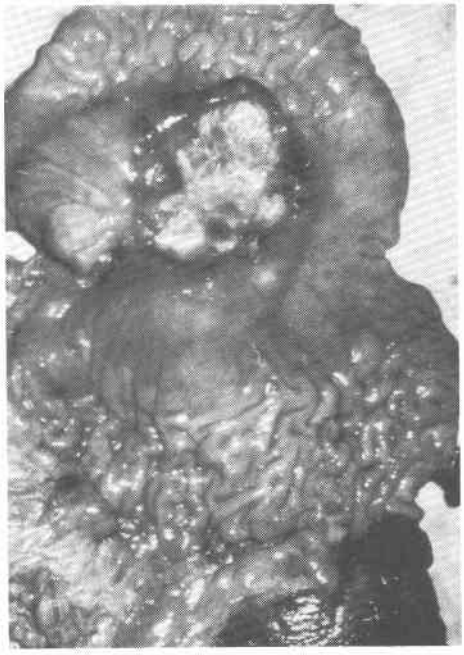

図5A　病理組織所見：中心部の腫瘍は中分化型扁平上皮癌である．(HE染色，×100)

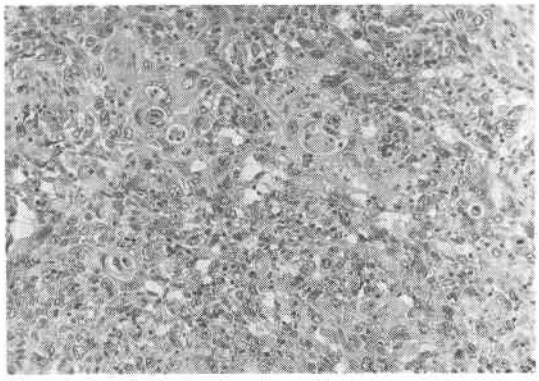

図5B　病理検査所見：肛門側の陥凹性病変には腺癌の増殖が見られる．(HE染色，×100)

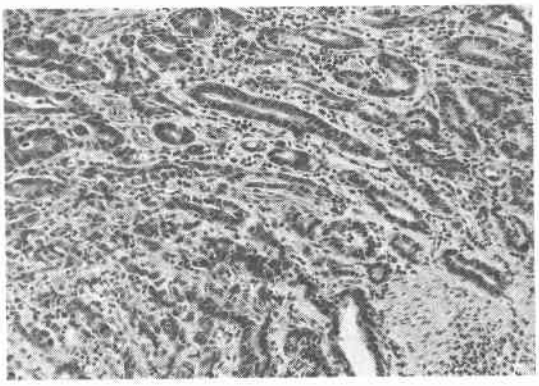

図5C　病理検査所見：腺癌が表層に扁平上皮癌が深部を中心に存在して衝突癌の形態と呈している．



図6　摘出標本のシェーマ：腫瘍の大部分が扁平上皮癌で占められた肛門側の一部の粘膜内に腺癌が認められる．

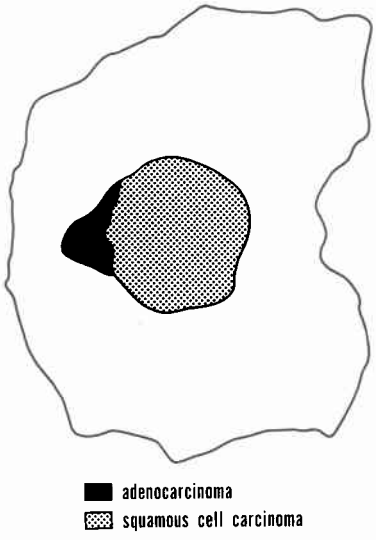

率に認められたと報告している[7]．腺扁平上皮癌の横断面における腺癌成分と扁平上皮癌成分の分布について太田ら[4]は混在型，中心型，衝突型の3型に分類しているが，中心型が48.3%と最も多いと述べている．本症例は衝突型（腺癌と扁平上皮癌がおのおの衝突でもしているかのように相接し境をもって存在しているもの）の分布様式を示していた．また扁平上皮癌の組織発生について諸説が報告されているが，主なものは，1）胃粘膜の扁平上皮化生[8]，2）異所性扁平上皮由来[9]，3）未分化基底細胞の異常分化[10]，4）腺癌の扁平上皮化生[11]の4つである．われわれの症例では腺癌が粘膜内に見られ，扁平上皮癌は粘膜下層以下に存在し，粘膜内に扁平上皮癌成分の見られなかったことから，腺癌が深部に浸潤していくにしたがい腺癌の異分化によって扁平上皮癌が発生したのではないかと推測された．

IV．結　語

65歳，男性の胃体部を中心に発生した腺扁平上皮癌の1例を報告した．

なお，本論文の要旨は第226回東海外科学会総会（松阪：昭和63年9月）において発表した．

文　献

1）胃癌研究会編：胃癌取扱い規約．第11版，金原出版，東京，1987

2）Rollenston HD, Trevor RS: A case of collumnarcelled cartinoma of the stomach showing squamous-celled metaplasia. J Pathol Bact **10**: 418—422, 1905

3）高城千尋：胃腺類癌の1例．癌　31：173—176, 1937

4）太田博俊，豊田澄男，岡野光伸ほか：胃の腺扁平上皮癌．癌の臨　24：1287—1294, 1978

5）佐野量造：胃疾患の臨床病理．医学書院，東京，1974, p77—81

6）星　和夫，羽生　丕，竹下公矢ほか：特殊型胃癌—第40回胃癌研究会アンケート調査報告—．日癌治療会誌　18：2112—2124, 1983

7）宮本徳廣，東　弘，黒田秀也ほか：胃に発生した腺扁平上皮癌の1例と114例の文献的集計ならびに考察．外科　44：262—268, 1982

8）Boswell JT, Helwig EB: Squamous cell carcinoma and Adenoacanthoma of the stomach Cancer 18：181—192, 1965

9）Altshuler JH, Shaka JA: Squamous cell carcinoma of the stomach. Review of the literature and report of a case. Cancer 19：831—838, 1966

10）Nagel LR: Adenoacanthoma of the stomach AMA Arch Pathol Lab Med 62：37—40, 1956

11）Scheffer MM, Talk AB: Epidermoid carcinoma of the stomach. Am J Cancer 38：359—363, 1940