日消外会誌　22（9）：2305～2308，1989年

選択的動脈内セクレチン注入法によりガストリノーマを完全切除しえた1例

西宮市立中央病院外科
柴田　信博　　渡瀬　　誠　　野口　貞夫
京都大学医学部第1外科
今　村　正　之　　戸　部　隆　吉
同　医療短期大学部病理
高　橋　　清　之

A CASE REPORT OF RADICAL RESECTION FOR MICROGASTRINOMA —USEFULLNESS OF SERECTIVE ARTERIAL SECRETIN INJECTION TEST FOR DETECTION OF THE LOCATION OF MICROGASTRINOMA—

Nobuhiro SRIBATA, Makoto WATASE, Sadao NOGUCHI*
Masayuki IMAMURA, Takayoshi TOBE****
and Kiyoyuki TAKAHASHI***
Department of Surgery Nishinomiya Central Municipal Hospital*, First Department of Surgery** and Pathology, Division of Medical Technology***, Kyoto University

索引用語：選択的動脈内セクレチン注入法，Zollinger-Ellison 症候群，ガストリノーマ

はじめに

ガストリノーマの全摘出を行うためには，たとえどんなに微小な腫瘍でも，術前に正しい局在診断を行わなければならない．従来の方法では，その局在診断率は60％以下[1)~3)]であったが，選択的動脈内セクレチン注入法（selective arterial secretin injection test：以下 SASI test）により，腫瘍の支配動脈の同定が行えるようになり，これによって微小な腫瘍の全摘出が可能となった[4)]．

今回，従来の方法では局在診断が不可能でガストリノーマの全摘出ができなかった Zollinger-Ellison 症候群（以下 ZES）に対し，SASI test により，腫瘍の支配動脈の同定を行い，ガストリノーマを完全切除しえた症例を経験したので報告する．

症　例

患者：45歳，男性．

主訴：ガストリノーマの局在精査．

家族歴：母親が直腸癌で死亡した以外，特記事項なし．

既往歴：昭和59年5月，近医にて十二指腸潰瘍の診断下に H_2受容体拮抗薬の内服投与をうけていた．昭和62年2月22日，十二指腸潰瘍穿孔のため当院にて緊急手術（広範囲胃切除術）をうけ，術後，高ガストリン血症（606.9pg/ml）およびセクレチン負荷テスト陽性（図1）により，ZES と診断された．H_2受容体拮抗薬の大量投与下に腫瘍局在部位の検索（computed tomography(CT)，腹部超音波検査，選択的腹腔動脈造影，門脈血サンプリングによる選択的門脈血中ガストリン値の測定（portal venous sampling：以下 PVS）を行ったが，局在不明であった．同年4月7日再開腹を行い，術中触診にて，膵頭上部前面で十二指腸の膵付着部から1cm 離れた部位に，径1cm の腫瘤を発見し摘出したが，ガストリノーマのリンパ節転移巣であった．原発巣不明のまま残胃全摘術が行われた．術後のセクレチン負荷テストは陽性で，明らかな腫瘍残存を示唆するものであった(図1)．リンパ節転移を伴うガストリノーマであることから，根治的切除の必要ありと考え，5月19日 SASI test による局在診断を試みた．

＜1989年4月12日受理＞別刷請求先：柴田　信博
〒663　西宮市林田町8―24　西宮市立中央病院外科

図1　手術前後のセクレチン負荷テスト
（➡）セクレパン120U 静注，（●—●）緊急手術（1回目手術）後，（○—○）2回目手術後，（×—×）3回目手術後

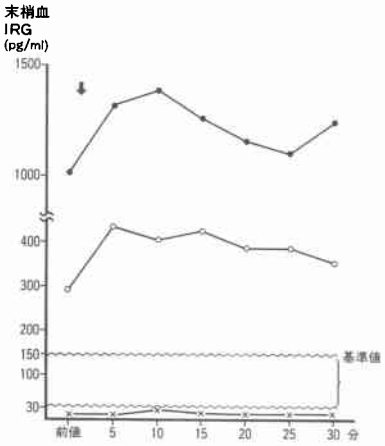

図2　SASI test のシェーマ

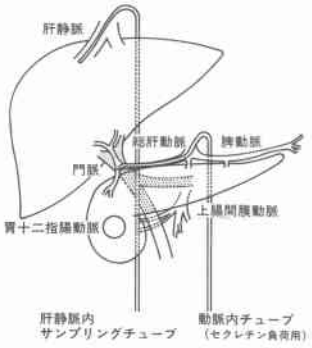

方法：Seldinger 法により大腿動脈から挿入したカテーテル先端を胃十二指腸動脈，脾動脈，上腸間膜動脈に進めて，おのおのの部位からセクレチン（セクレパン25単位）を2ml の溶解液とともに急速注入した後，肝静脈に留置したカテーテルから20秒ごとに2分間採血し，肝静脈血中ガストリン（IRG）値を測定した（図2）．

結果：胃十二指腸動脈へセクレチンが注入されると肝静脈血 IRG は40秒で上昇したが，脾動脈および上腸間膜動脈へのセクレチン負荷では，肝静脈血 IRG は全く上昇しなかった．したがって，胃十二指腸動脈支配領域すなわち膵頭十二指腸領域の上部に，ガストリノーマが存在すると診断された．しかし，腫瘍個数は不明であり，根治のためには術中迅速ガストリン測定[5)6)]が不可欠であるため，手術目的にて京大第1外科へ転院，手術を施行した．

図3　SASI test の結果：セクレパン25単位注入前後の肝静脈 IRG の推移

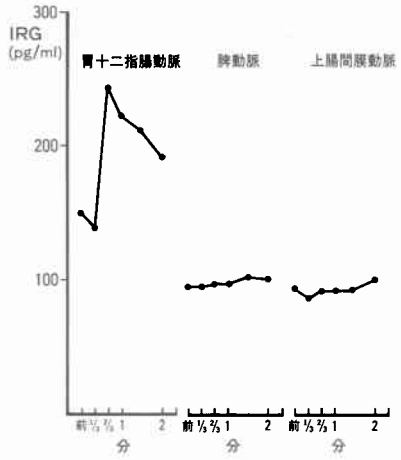

図4　術中セクレチン負荷テスト（ガストリン迅速測定法）
（○—○）麻酔導入後・執刀前，（●—●）PD 直後，（■…■）PD 後2時間，（➡）セクレパン150単位静注，

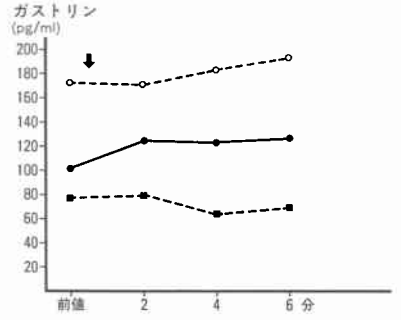

手術；7月24日，再々開腹した．膵頭十二指腸領域を注意深く視・触診したが異常を認めなかった．ガストリノーマの存在を推定して，SASI test の診断どおり膵頭十二指腸切除術（以下 PD）を施行した．図4は，術中迅速ガストリン測定法により，PD 前後の術中セクレチン負荷テストの結果を示したものである．PD 前は陽性であったが，PD 後2時間では陰性となっており，残存腫瘍なしと判断して閉腹した．

摘出標本の病理学的検索：切除標本を注意深く視・触診しても明らかな腫瘍が容易に見つからなかったが，十二指腸粘膜下に4mm 大の腫瘍（図5）と4個のリンパ節転移巣を認め，ガストリン染色により十二指

図5　摘出標本写真：十二指腸口側粘膜下と微小腫瘍（矢印）を示す

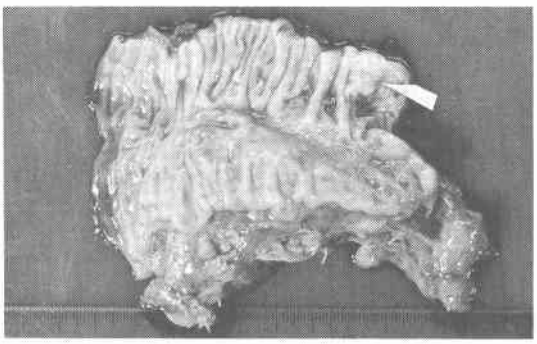

図6　十二指腸腫瘍のガストリン染色写真（peroxidase antiperoxidase法；×200）：ガストリン分泌顆粒が染色されている．

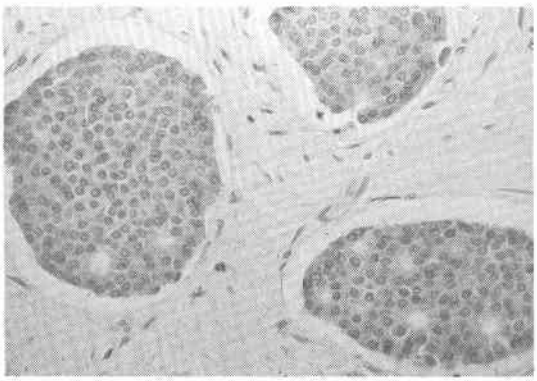

腸原発の悪性ガストリノーマと診断された（図6）．

術後経過：合併症なく経過し術後22病日に退院した．現在，血中ガストリン値は正常で，セクレチン負荷テストも陰性である（図1）．

考　察

消化性潰瘍の合併症に基づく高い死亡率のために，ZESに対する外科的治療は，長い間，胃全摘であるとされていた[7]．しかし，ZESの病態はガストリノーマによって引き起こされるものであり，このためガストリノーマの全切除のみが唯一の根治術であることは明らかである．Zollingerは25年間の経験から，手術時に肉眼的に発見しえるすべての腫瘍を完全に切除しえた症例の5年生存率は75%で，腫瘍の切除が不十分であった症例の5年生存率は21%であったと述べており，発見したすべての腫瘍を切除するとその患者の生存年数は6年近く延ばしえると推察している[8]．しかし，実際にはガストリノーマの完全切除率は非常に低いものであり，この理由は，従来の局在診断方法では正確な腫瘍局在の判断が不可能なmicrogastrinomaとmultiple gastrinomaが存在するからである[9]．

従来からの局在診断方法としてはCT，超音波検査をはじめとする画像診断によるものとPVSにより存在部位を推定する方法とがあるが，いずれもmicrogastrinomaの同定には限界があり[9)11)12]，これがガストリノーマの根治術をさまたげる壁となっていた．

1982年Imamuraらはin vitroおよびin vivoにおいて，ガストリノーマがセクレチンの直接作用でガストリンを放出することを証明し，この事実を応用してSASI testを考案し，microgastrinomaにおいてすら根治的切除が可能であることを報告した[4]．SASI testによる腫瘍局在部位の同定は，以下の理由によって理解できる．すなわち，腹腔内臓器に存在するガストリノーマの栄養動脈内へセクレチンを負荷した場合，ガストリノーマから直ちにガストリンが放出され，肝動脈血中のIRGは早期に上昇する．しかし，ガストリノーマを栄養しない動脈内にセクレチンが注入された場合は，肝静脈血中のIRGは早期に上昇せず，注入されたセレクチンが体内を一循環した後，真にガストリノーマを栄養する動脈に入り，ガストリノーマを刺激してガストリンを放出させるため，肝静脈血中IRGの上昇は非常に遅れて低反応にとどまるという理由である．彼らはこの理論を臨床例において詳細に証明し，microgastrinomaやmultiplegastrinomaの根治術に成功している[4)6)13]．

本法は腫瘍の支配動脈の同定であるから，ガストリノーマの個数を診断することができない．このため，SASI testの結果に従って腫瘍の支配動脈域の臓器を摘出した後，術中に経静脈的セクレチン負荷テストを行い，迅速血清IRG測定により術中に結果を知る必要があり，これによって閉腹までにガストリノーマをすべて摘出したか否かを知ることができる．この両者の組み合わせにより，microgastrinomaやmultiplegastrinomaといえども根治的切除が可能であり，ZESに対する胃全摘術の必要性は今後ほぼ消失すると考えられる．

おわりに

SASI testにより，術前に正確な腫瘍支配動脈の同定を行い，ガストリノーマの完全切除を施行しえた1例を報告した．また，根治的切除であることを証明するために，腫瘍摘出後，迅速ガストリン定量法により，

ガストリノーマの全摘出を確認したうえで，手術を完了した症例である．

この症例はZollinger-Ellison症候群の1例として報告[14]したものと同一症例である．

文　献

1) Regan PT, Malagelada JR: A reappraosal of clinical, roentgenographic, and endoscopic features of the Zollinger-Ellison syndrome. Mayo Clin Proc **53**: 19—23, 1978
2) Stage JG, Stadil F: The clinical diagnosis of the Zollinger-Ellison syndrme. Scand J Gastroenterol 14(Suppl 53): 79—91, 1979
3) Jensen RT, Gardner JD, Raufman JP et al: Zollinger-Ellison syndrome: Current concepts and management. Ann Intern Med **98**: 59—75, 1983
4) Imamura M, Minematsu S, Suzuki T et al: Usefullness of selective arterial secretin injection test for localization of gastrinoma in the Zollinger-Ellison syndrome. Ann Surg **205**: 230—239, 1987
5) Azuma T, Imamura M, Shimada Y et al: Intra-operative secretin test for the rapid evaluation of curative operation in a case of Zollinger-Ellison syndrome. J Gastroenterol Hepatol 3: 111—115, 1988
6) 今村正之，嶋田　裕，内藤元康ほか：選択的動脈内セクレチン注入試験により局在が診断されて根治切除しえた悪性micro-gastrinoma．膵臓　**1**: 96—101, 1986
7) Fox PS, Hofman JW, Wilson SD et al: Surgical management of the Zollinger-Ellison syndrome. Surg Clin North Am **54**: 395—407, 1974
8) Zollinger RM, Ellisom EC, Fabri PJ et al: Primary peptic ulcerations of the jejunum associated with islet cell tumors. Ann Surg **192**: 422—430, 1980
9) Bonfils S, Landor JH, Mignon M et al: Results of surgical management in 92 consecutive patients with Zollinger-Ellison syndrome. Ann Surg **194**: 692—697, 1981
10) Burcharth F, Stage JG, Stadil F et al: Locarization of gastrinomas by transhepatic portal cathterization and gastrin assay. Gastroenterology 77: 444—450, 1979
11) Deveney CW, Deveney KE, Stark D et al: Resection of gastrinomas. Ann Surg **198**: 546—553, 1983
12) Vogel SB, Wolfe MM, McGuigan JE et al: Localization and resection of gastrinomas in Zollinger-Ellison syndrome. Ann Surg **205**: 550—556, 1987
13) 今村正之，峯松壮平，戸部隆吉ほか：ガストリノーマの局在診断のための工夫—選択的動脈内セクレチン注入法—．日外会誌　87: 671—679, 1986
14) 柴田信博，渡瀬　誠，藤本直樹ほか：Zollinger-Ellison症候群の1例．日消外会誌　**21**: 1095—1098, 1988