日消外会誌　22（9）：2313～2315，1989年

鼠径ヘルニアを合併した大網捻転症の1治験例

梶川病院外科
浜野　公一　　水内　健二　　梶川　憲治

A CASE OF OMENTAL TORSION COMBINED WITH INGUINAL HERNIA

Kimikazu MAMANO, Kenji MIZUUCHI and Kenji KAJIKAWA
Department of Surgery, Kajikawa Hospital

索引用語：大網捻転症，鼠径ヘルニア

はじめに

大網捻転症とは大網の一部あるいは全体が捻転し，その末梢に血行障害を起こし壊死に陥るものである．術前診断が困難であり，多くは急性虫垂炎や急性胆嚢炎などと間違われることが多い．本症は，捻転を生ずる器質的原因の有無により，特発性と続発性に大別されるが，1858年 Marchette により続発性大網捻転症がはじめて報告され[1]，特発性のものは，1899年 Eitel によりはじめて報告された[2]．本邦では1933年栗本が続発性大網捻転症を報告[3]して以来，60例余りの報告がある[4)~8)]．われわれは最近，鼠径ヘルニアに起因したと考えられる続発性大網捻転症の1例を経験したので，若干の文献的考察を加え報告する．

症　例

患者：49歳，男性．

主訴：右下腹部痛．

既往歴，家族歴：特記すべきことなし．

現病歴：3日前より軽度の下腹部痛を感じていたが，発熱，嘔気，嘔吐，下痢などはなかった．昨夜より右下腹部痛増強して来たため来院．

入院時現症：顔貌正常，体格中等度，体温36.8℃，脈拍90/min，整，血圧130/80であった．胸部理学所見に異常なく，腹部はやや膨満，右腹部全体に筋性防御を認め，特に McBurney 点に著明な圧痛を認めた．特に腫瘤は触れなかった．

検査成績：RBC 544×10^4/mm^3，Hb 15.8g/dl，Ht 52.7%，WBC 11.200/mm^3，尿検査異常なし，GOT 18 U，GPT 24U，LDH 457U，ALP 6.4U，T.P. 6.7g/dl，BUN 10.0mg/dl，Crea. 1.1mg/dl，Na 133mEq/l，K 4.1mEq/l，Cl 99mEq/l．

写真1　腹部単純X線写真（立位）：小腸ガス像を認め鏡面像を呈していた．

腹部単純X線写真では小腸ガスを認め鏡面像を呈していた（**写真1**）．

術前診断：急性虫垂炎

手術所見：脊椎麻酔下に右旁腹直筋切開にて開腹したところ，腹腔内には中等量の血性腹水を認め，壊死に陥った大網を認めた．このため全身麻酔とし，創を開大したところ，大網は時計方向に7回転しており絞扼性壊死に陥っていた（**写真2**）．なお，捻転の原因と

＜1989年4月12日受理＞別刷請求先：浜野　公一
〒733　広島市西区天満町8－7　梶川病院外科

写真2　術中所見：大網は時計方向に7回転しており絞扼性壊死に陥っていた．

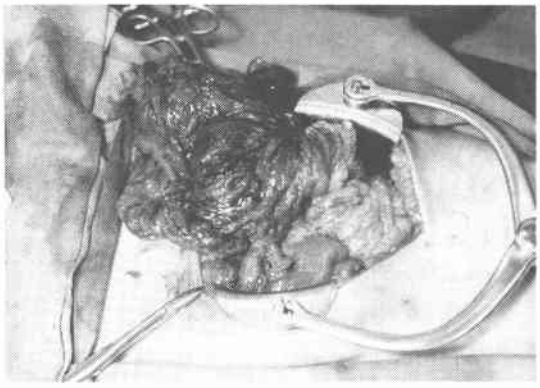

写真3　摘出標本：大網は一部が壊死に陥っていたが，腫瘤は触知しなかった．

なる癒着などは認めかなかった．大網を切除し，他臓器に異常がないことを確認して手術を終了した．摘出した大網は一部が壊死に陥っていたが，腫瘤は触知しなかった（**写真3**）．

術後経過：術後5日目に右鼠径ヘルニアに気づき，初回手術より10日目にヘルニア根治術を施行した．ヘルニアは間接型であり，内鼠径輪は母指頭大であった．初回手術後22日目に全治退院した．

考　察

大網捻転症には種々の分類が試みられているが，Donhauser（1954）ら[9]による分類方法が現在広く一般に用いられている（**表1**）．本症を2大別し大網を捻転せしめる明瞭な器質的原因の認められないものを特発性大網捻転症とし，これに対し大網の腫瘍，内，外ヘルニア，腹腔内炎症による癒着などが原因となり，2次的に捻転を生じたと考えられるものを続発性として

表1　Classification of omental torsion by Donhauser and Locke（1954）

I　primary (always unipolar)
- A complete
- B incomplete

II secondary
- A unipolar
  1. cysts and tumors in omentum
  2. internal hernia (foramen of Winslow, etc.)
  3. external hernia
  4. associated intraabdominal pathologic process
- B bipolar
  1. external hernia
  2. adhesions
  3. tumors causing omental fixation

いる．さらに大網の末梢側に固定のみられるものを両極性，そうでないものを単極性と分類している．

大網捻転症はまれな疾患で本邦における報告は本症例を含め64例である．その内，特発性大網捻転症は17例（27%）である．本症の発生は全年齢に認められるが，20～40歳台に多く，頻度に男女差はないとされている．主訴は腹痛が圧倒的に多く，右下腹部痛あるいは右側腹部痛である．筋性防御，Blumberg徴候も70%程度の症例で認められている．血液検査では白血球増多（9,000/mm³以上）が70%程度で認められている．本症の診断は困難であり64例中48例（75%）が急性虫垂炎と術前診断されている．Adams[10]は大網捻転症の特徴的所見を右下腹部の圧痛を伴う可動性腫瘤と報告しているが，本邦では13例（20%）に認められたにすぎなかった．しかし，術前にComputed tomography（CT）検査および血管造影にて診断されている症例もある[7)11)]．CT上fat densityの腫瘤がすだれ状に認められると報告されている．治療はいずれの症例においても捻転上部の健常部で大網を切除し，絞扼大網を摘出している．予後は良好である．

今回われわれの経験した症例においては術後5日目に鼠径ヘルニアに気づいた．本症は分類上鼠径ヘルニアに起因した続発性大網捻転症に分類されると考えられる．本症例においては，大網が右鼠径ヘルニア嚢に

癒着していなかったことより，単極性のものと考えられる．その発生機序に関しては不明な部分が多いが，鼠径ヘルニアが誘因となった可能性は大きいと考えられる．しかし，それだけでは説明することが困難であり，特発性大網捻転症の発生機序として提唱されているPayrらの血流学的捻転説[12]などの関与も否定できない．続発性大網捻転症の原因として大網癒着が15例（82%）と最も多く，次に大網腫瘍10例（21%）と報告されている[6]．鼠径ヘルニアを合併したものは本症例を含め7例であり，3例は鼠径ヘルニアへ嵌頓していた．

本症例は術前診断が困難であるが，本症を念頭に置き注意深く触診を行うことが必要と考えられる．また，CT検査を術前に施行することも有効であると考えられる．

結　語

われわれは，鼠径ヘルニアを合併した大網捻転症の1例を経験したので，本邦報告例の文献的考察を加えて報告した．

文　献

1) Mainzer RA, Simones A: Primary idiopathic torsion of the omentum. Arch Surg 88: 974—983, 1964
2) Eitel GG: Rare omental torsion. NY Med Res 55: 715—716, 1899
3) 栗本勝之進：大網捻転症．グレンツゲビート 7: 1258—1273, 1933
4) 横井公良，鄭　淳，木内博之ほか：特発性大網転症の1例．臨外 38: 1517—1520, 1983
5) 大谷吉秀，三田盛一，牛島康栄ほか：原発性大網捻転症の1例．臨外 39: 1631—1634, 1984
6) 田原昌人，磯村泰之，山下昭彦ほか：鼠径ヘルニアに合併した大網捻転症の1例．日臨外医会誌 46: 271—275, 1985
7) 松本隆博，住山正男，深見博也ほか：大網動脈造影を施行しえた続発性大網捻転症の1例．臨外 42: 381—384, 1987
8) 安田慎治，桜井隆久，稲次直樹ほか：原発性大網捻転症の1例．消外 10: 101—104, 1987
9) Donhauser JL, Locke D: Primary torsion of omentum. Arch Surg 69: 657—662, 1954
10) Adams JT: Primary torsion of the omentum. Am J Surg 126: 102—105, 1973
11) Ceuterick L, Baert L, Marchal G et al: CT diagnosis of primary torsion of greater omemtum. J Comput. Assist Tomogr 11: 1083—1084, 1987
12) Payr E: Ueber die Ursachen der Stieldrehung intraperitoneal gelegener Organe. Arch Clin Chir 68: 501—523, 1902