日消外会誌　22（9）：2316～2319，1989年

3回の肝転移を切除しえた小腸平滑筋肉腫の1例

京都府立医科大学第1外科，*蒲生町病院外科
千森　美郎　萩原　明於　佐々木定之　奥隅　淳一
横田　隆　小島　治　藤田　佳宏　高橋　俊雄
下竹　孝志*　鈴木　源一*

A CASE OF INTESTINAL LEIOMYOSARCOMA WITH THREE RESECTIONS FOR HEPATIC METASTASES

Yoshiro CHIMORI, Akeo HAGIWARA Sadayuki Sasaki, Junichi OKUZUMI Takashi YOKOTA, Osamu KOJIMA, Yoshihiro FUJITA, Toshio TAKAHASHI, Takashi SHIMOTAKE* and Genichi SUZUKI*
First Department of Surgery, Kyoto Prefectural University of Medicine
*Gamouchou Hospital

索引用語：小腸平滑筋肉腫，小腸平滑筋肉腫肝転移，肉腫肝転移再切除

はじめに

最近転移性肝腫瘍に対して，積極的に肝切除が行われており，その治療成績も良好であるとの報告も多い[1)2)]．今回われわれは，小腸平滑筋肉腫の肝転移合併例に対して，小腸原発巣切除および拡大肝右葉切除を施行し[3)]，2年2か月後，さらに1年5か月後に肝転移再発を来したが[4)]，それぞれ肝転移巣を切除しえた1例を経験したので若干の文献的考察を加えて報告する．

症　例

患者：40歳，男性．

主訴：軽度黄疸．

家族歴，既往歴：特記すべきことはない．

現病歴：昭和58年5月ころより腹痛およびタール便を認め，近医受診し肝腫大を指摘された．上腹部computed tomography（CT）（図1）および血管造影にて肝右葉に嚢胞性病変が認められ，当科入院となった．小腸造影の結果（図2），空腸悪性腫瘍およびその肝転移と診断した．

第1回手術所見：昭和58年11月，開腹術を施行．Treitz靱帯より約20cm肛門側の空腸に15×10×10cmの壁外性に発育した腫瘤を認めた．また，肝右葉のほぼ全体を占める腫瘤を認め，空腸部分切除および拡大肝右葉切除術を施行した．

図1　腹部CT．肝右葉に嚢胞状腫瘤を認める．

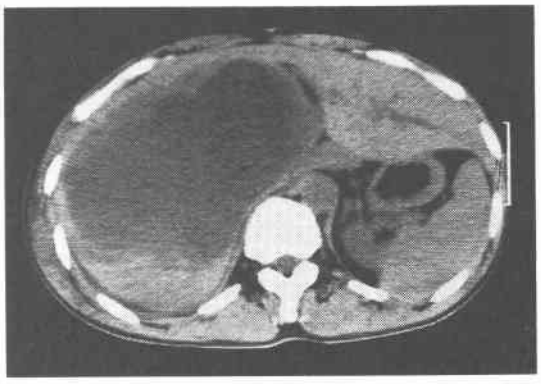

摘出標本所見：空腸の腫瘤は15×10×10cm，暗赤紫色の柔らかい腫瘤で，中心部は壊死に陥っていた（図3A）．肝腫瘤は15×6×6cm，嚢胞状で被膜を有し一部に充実性の部分を認めた．

組織学的所見：空腸腫瘤，肝腫瘤ともに紡錘型細胞が錯走するように増生し間質に乏しく，空腸平滑筋肉腫およびその肝転移と診断された（図3B）．切除断端には腫瘍細胞の浸潤は認めなかった．

＜1989年5月8日受理＞別刷請求先：千森　美郎
〒602　京都市上京区河原町通広小路上ル梶井町465
京都府立医科大学第1外科

図2　小腸造影X線像．下腹部正中に直径約5cmの腫瘤による圧排像（矢印）を認める．

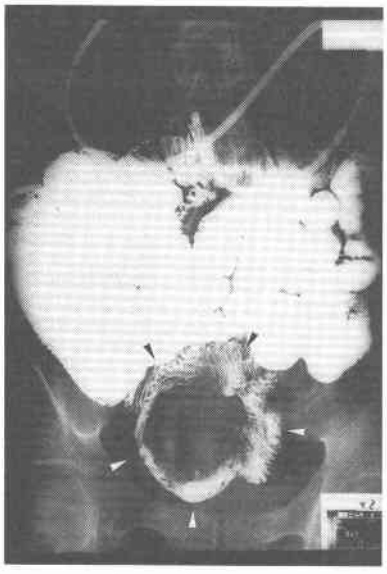

図3A　第1回手術時切除標本
図3B　組織標本（HE染色，×100）

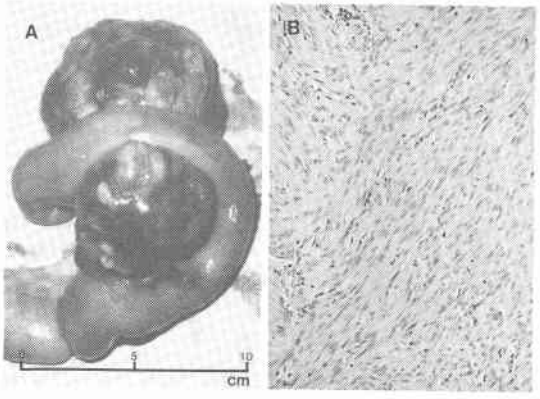

術後経過：昭和61年1月15日ころよりタール便と強い貧血を認め入院となった．上部消化管造影，内視鏡にて，十二指腸球部小弯側に隆起を伴う潰瘍性病変を認めた．また，CTでは残存肝断端に接して径4cmの境界明瞭でほぼ均一な低濃度領域を認めた（図4A）．血管造影所見（図4B）と合わせて小腸平滑筋肉腫肝転再発および十二指腸球部への浸潤と診断し，昭和61年2月17日第2回手術を行った．右肋骨弓下切開にて開腹すると，残存肝の断端にクルミ大の腫瘍があり，十二指腸球部への直接浸潤を認めた．また，小腸，腹膜，

図4A　腹部CT．残存肝断端に接して腫瘤を認める．
図4B　腹腔動脈造影．不整な腫瘍血管（矢印）の増生を認める．

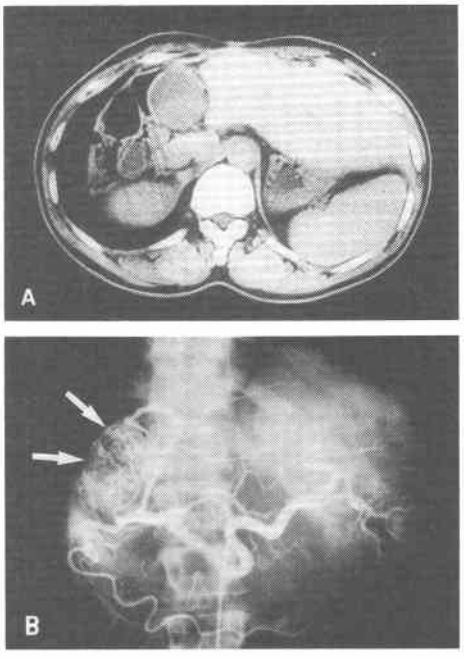

図5　腹部CT．再生肥大した残存肝左葉にリピオドールの貯留した腫瘤を認める．

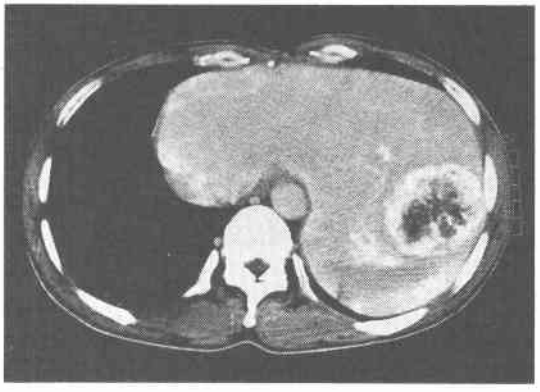

リンパ節に再発の所見は認めなかった．以上より腫瘤を含めた肝部分切除および幽門側胃切除術を施行した．切除標本では4×3.5×3cm，充実性で被膜を有する腫瘤で，十二指腸への直接浸潤を認めた．組織学的にも前回と同様小腸平滑筋肉腫の肝転移再発と診断された．

2回目手術後1年5か月目に，CTにて肝転移再発が疑われ，再び当科入院となった．Lipiodolを肝動脈

より動注2週間後の腹部CTでは，再生肥大した残存肝左葉に6×5cmのlipiodolの貯留を伴う境界明瞭な腫瘍陰影を認め，中心部には壊死像がみられた(図5)．腹腔動脈造影では肝左葉外側区域に境界明瞭なtumor stainがみられ，腫瘍血管の増生も著明であった(図6)．以上より小腸平滑筋肉腫の2回目の肝転移再発と診断し，昭和62年9月9日第3回手術を施行した．腹腔内の癒着が予想され，肝腫瘍が左横隔膜直下に位置するために，左開胸，経横隔膜的に肝腫瘍へ到達した．残存肝左葉に手拳大の腫瘤を1個認めたが，横隔膜への浸潤はなかった．以上の所見から腫瘤を含めた肝左葉部分切除術を施行した．摘出標本所見では腫瘤は大きさ6×5.5×7cm，被膜に覆われ割面は充実性で中心部に壊死像を認めた(図7A)．組織学的にも，小腸平滑筋肉腫の肝転移と診断された（図7B)．過去2回の組織所見と比較して，mitosisの数などで大きな変化は認めなかった．

図6　腹腔動脈造影．残存肝左葉外側区域に境界明瞭なtumor stain（矢印）を認める．

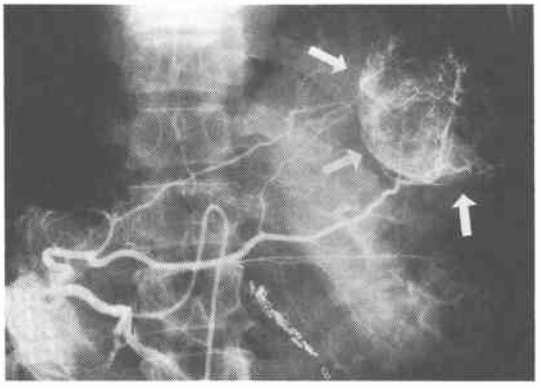

術後経過は順調で3回目手術後13か月経過している．

考　察

小腸平滑筋肉腫は比較的まれな疾患であり，本邦例の集計では，小腸悪性腫瘍の約26%を占めるとされている[5]．その約80%はTreitz靱帯より60cm以内の空腸に好発している[6]．臨床症状は腹痛，消化管出血，腫瘤触知が主で，管外型発育を示すものが多いため[5)7)]閉塞症状は少ない．まれに穿孔を来す症例もみられる[7]．一般に臨床症状が出現し難く，早期診断は困難で，す

図7A　第3回手術時切除標本
図7B　組織標本（HE染色，×100）

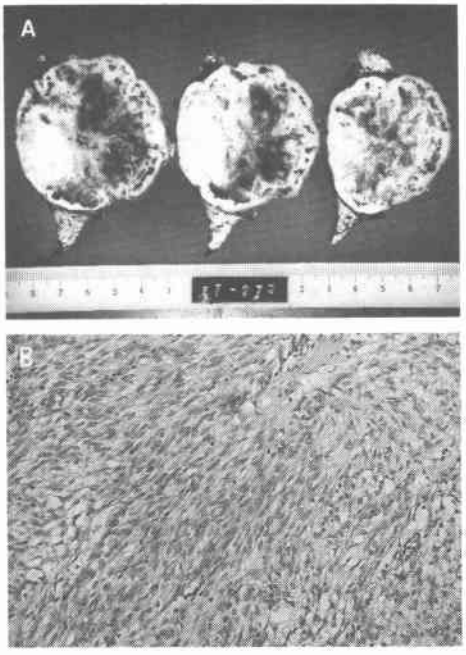

表1　小腸平滑筋肉腫の異時性肝転移切除例

（本邦例）

報告者	報告年	年齢	性	再発期間（原発巣切除後）	術式	予後（肝切除後）
木　村	1978	67	男	10年	左葉切除	1年　死
李	1980	61	女	5年	右葉切除	4年6か月死
馬　場	1981	47	女	8年	右葉切除	1年　死
KOHNO	1981	47	男	3か月	部分切除	10年　生
宮　田	1984	56	女	1年3か月	部分切除	8か月生
吉　田	1986	55	男	9年	右葉切除	4か月生
本　例	1988	40	男	2年2か月 3年7か月	部分切除 部分切除	4年9か月生

でに転移を伴った状態で発見される例が多いものと思われる．

他臓器転移の頻度について草島ら[7]は，肝転移31%，リンパ節転移20%，腹膜播種16%と報告している．また，剖検例では肝転移76.6%，腹膜播種46.9%，リンパ節転移29.7%，肺転移20.3%，転移なし9.4%との報告もみられ[1]本腫瘍は血行性転移，特に肝転移および腹膜播種が高率に出現する特徴を有している．このため，一般に予後不良であり，Akwariらによると108例のうち治癒切除可能例は48%で，その5年生存率は50%であると報告している[9]．

しかし，小腸平滑筋肉腫の肝転移再発巣に対する積極的切除の報告はまだまだ少なく，肝転移切除例の予後は明らかではない．Fosterらは肝転移12例に対し肝切除を施行し，5年生存は1例，平均生存期間は19か月と報告している[2]．今回われわれが検索しえた本邦の異時性肝転移切除の報告例は本症例を含めて7例であった(**表1**)．症例がまだ少なく治療成績を評価するに至らないが，これによると肝転移巣切除後1年以上の生存は4例で，10年以上の例も1例認めている．Kohnoら[10]は肝転移，腹膜播種再発例に対し計4回の手術を施行し，10年以上生存している症例を報告している．このように長期生存例の報告がみられるようになったが，再発巣の切除は延命効果がなかったとの報告もみられる[9]．また，原発巣切除から肝転移巣切除までの期間は，5年以上の例が4例あり長期を経て再発するものがみられ，術後長期間follow upが重要と考えられる．

転移性肝腫瘍に対する肝切除の適応については，1)原発巣が根治切除されているが，根治可能なもの，2)肝臓以外に転移のないこと，(3)肝転移は両葉にびまん性にないこと，4)患者の全身状態が肝切除に耐えられること，などが挙げられる[11]．本症例では3回の肝転移巣切除に際し，上記の条件を満たしており，肝転移巣切除の良い適応と考えられた．

小腸平滑筋肉腫の肝転移は術前および術中の十分な検索にもかかわらず，転移再発を繰り返しやすいが，比較的緩徐な非浸潤性増殖を示すために，本例では積極的に転移巣を切除しえて，比較的長期間生存している例であると考えている．また，リンパ節転移はいずれの手術でも認めなかった．

また，平滑筋肉腫の肝転移に対する肝切除以外の治療法として，肝動脈結紮術，塞栓術が報告されているが，単独では長期生存は期待できず[12]，可能な症例では積極的な肝切除を施行すべきであると考えられる．

おわりに

小腸平滑筋肉腫およびその肝転移巣に対し計3回にわたり切除し，初回手術後4年以上生存している1例を，若干の文献的考察を加えて報告した．

文　献

1) 吉田雅博，竜　崇正，浅野武秀ほか：9年後に肝，腹膜転移再発を来した空腸平滑筋肉腫の1例．日消外会誌　19：2075—2078，1986
2) Foster JH: Survival after liver resection for secondary tumor. Am J Surg 135：389—394, 1978
3) 奥隅淳一，咲田雅一，土井正樹ほか：肝拡大右葉切除しえた消化管平滑筋肉腫肝転移の2手術治験例．京都府医大誌　93：705—710，1984
4) 横田　隆，小島　治，大同　毅ほか：小腸平滑筋肉腫肝転移巣再切除の1治験例．京都府医大誌　95：933—938，1986
5) 檜垣　淳，坪井圭之助，中川公彦ほか：空腸巨大平滑筋肉腫の1症例と本邦報告316例の文献的考察．日生病医誌　12：183—188，1984
6) 八尾恒良，日吉雄一，田中啓二ほか：最近10年間(1970—1979)の本邦報告例の集計からみた空・回腸腫瘍．I．悪性腫瘍．胃と腸　16：935—941，1981
7) 草島義徳，倉知　圓，藤田秀春ほか：巨大空腸平滑筋肉腫の1治験例—並びに本邦小腸平滑筋肉腫186例の検討—．外科治療　42：503—507，1980
8) 荘司康嗣，楠　正人，山村武平ほか：空腸平滑筋肉腫穿孔の1例．日消外会誌　21：1347—1350，1988
9) Akwari OE, RR Dozois, LH Weiland et al: Leiomyosarcoma of the small and large bowel. Cancer 42：1375—1384，1978
10) Kohno H, Nagasue N, Araki S et al: Ten-year survival after synchronous resection of liver metastasis from intestinal leiomyosarcoma. Cancer 47：1421—1423，1981
11) 都築俊治，飯田修平：転移性肝癌—手術適応と手術術式—．外科　45：132—136，1983
12) Nagasue N, Murakami H, Araki S et al: Hepatic artery ligation for metastatic leiomyosarcoma of the liver. Jpn J Surg 2: 77—85, 1972