日消外会誌　22（9）：2320～2323，1989年

腸重積症で発症した若年者大腸癌の1例

順天堂大学医学部第1外科
林　秀彦　長濱　徴　沖　真
中島　孝司　榊原　宣

A CASE OF THE JUVENILE COLON CANCER WITH INTUSSUSCEPTION

Hidehiko HAYASHI, Akira NAGAHAMA, Makoto OKI, Takashi NAKAJIMA and Noburu SAKAKIBARA
First Department of Surgery, Juntendo University School of Medicine

索引用語：若年者大腸癌，腸重積症

はじめに

最近の診断技術の向上に伴い，大腸早期癌の発見率も高まっているが依然若年者においては，発見時進行癌が多く予後はきわめて不良である[1)~5)]．今回，われわれは腸重積症にて発症した若年者大腸癌の1例を経験したので，若干の文献的考察を加えて報告する．

なお，手術所見，切除標本の肉眼的ならびに組織学的所見は大腸癌取扱い規約（第4版）[6)]に従った．

症　例

患者：23歳，女性．

主訴：下腹部痛，血便．

現病歴：生来特に腹部疾患を認めていなかったが，昭和63年4月1日，突然下血を伴う下腹部痛が出現した．腹痛は数10分～1時間の周期でくり返した．翌日近医を受診し，ileusの診断にて同院に入院となり保存的治療を行ったが，症状が軽快しないため精査加療目的で，4月9日当科に転科となった．

家族歴：特記すべきことなし．

既往歴：Ollier病にて，15歳および18歳時に手術施行（左肩，左第1趾）．

入院時現症：身長150cm，体重45kg．血圧136/80 mmHg，脈拍数96回/分，栄養状態良好．眼球強膜，眼瞼結膜に異常なし．胸部に異常所見なし．腹部は左下腹部を中心に圧痛，およびBlumberg徴候を認めたが，筋性防御は認められなかった．また腹壁より腫瘤は触知されなかった．直腸内指診では表面平滑で中央が陥凹した腫瘤が触知された．

入院時検査所見：白血球数8,500/mm³，血色素濃度11.3g/dl，ヘマトクリット値35%，血小板数28.9×10⁴/mm³．腫瘍マーカーはα-fetoprotein（AFP）358ng/ml，carcino embryonic antigen（CEA）6.2ng/ml，feritin 142ng/ml，corbohydrate antigen 19-9（CA19-9）15U/lで，AFPの著明な上昇と，CEAの軽度上昇を認めた．その他，生化学検査や尿検査などでは異常を認めなかった．

腹部単純X線撮影像：大腸に著明に拡張したガス像および鏡面形成像を伴った多量の小腸ガスを認めたが，直腸にはガス像は認められなかった（図1）．

注腸造影X線撮影像：肛門より10cmの付近にいわゆる蟹爪様の陰影欠損を認めた（図2）．

大腸ファイバー：肛門輪より10cmの直腸に直径3～4cm大の表面不整な発赤した易出血性の腫瘤を認めた（図3）．

腹部computed tomography（CT）：直腸からS字結腸にかけて，concetric ring signを認めた（図4）．

手術：以上よりS字状結腸腫瘍による腸重積症の診断にて，4月12日手術を施行した．

手術所見：S字状結腸が，約30cmにわたって，直腸内に嵌入し三筒性腸重積の状態であった（図5）．先端部は下部直腸にあり徒手で整復を行ったが，腸管の血行はよく保たれ壊死に陥った部位はなかった．整復した状態では腫瘤を腹膜翻転部より30cm口側に触知した．腫瘤摘除後に迅速組織診断でS字状結腸癌と診断

＜1989年5月8日受理＞別刷請求先：林　秀彦
〒113　東京都文京区本郷2－1－1　順天堂大学医学部第1外科

図1　腹部単純X線撮影像

図2　注腸造影X線撮影像

し，いわゆる第2群のリンパ節郭清を伴うS字状結腸切除術を施行した．肉眼的に，腹膜，肝臓，リンパ節に転移は認められなかった．

肉眼的所見：腫瘍は直径3cm大の2型のS字状結腸癌であり，周囲粘膜には腸重積による炎症性変化が認められた（図6）．

組織学的所見：腫瘍は，高分化型腺癌であり，固有筋層の深層へ浸潤し，リンパ管侵襲，静脈侵襲ともに陽性で旁S状結腸リンパ節への転移も認めた．

また腫瘍周囲には全層性の炎症性細胞浸潤を認めた（図7）．

図3　大腸内視鏡像

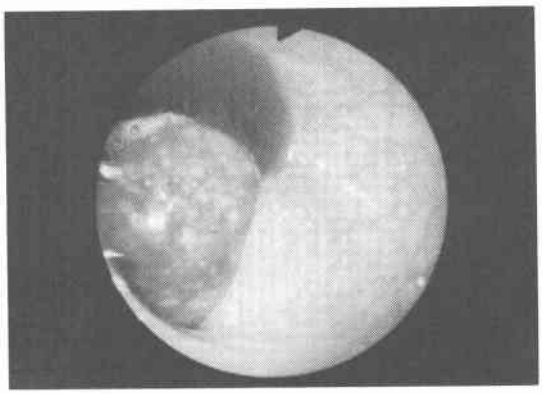

図4　腹部CT像

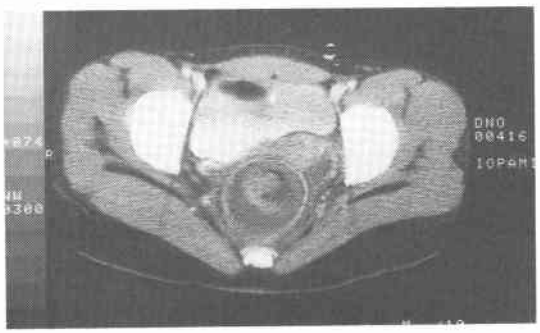

図5　術中所見

図6　切除標本肉眼像

図7　病理組織像（H.E. 染色, ×100）

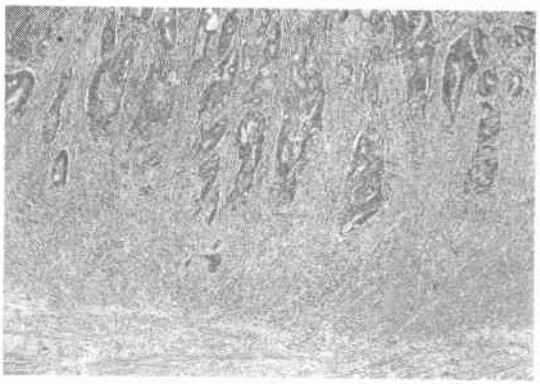

以上より，2型のS字状結腸癌を先進部とする腸重積症と診断した．

考　察

一般的には40歳以下の大腸癌症例を若年者大腸癌としておりその予後はきわめて不良である[1)~5)]．

陣内ら[2)]によれば，非若年者の5年生存率（5生率）は40.8%であるのに対して，若年者は23.8%と報告している．

病悩期間は西田ら[5)]が4.5±2.1か月とし，非若年者の8.0±7.5か月より短いと報告しているが，診断の遅れから発見時すでに進行癌であることが多い．

組織学的壁深達度は癌が漿膜表面に露出しているものあるいは癌が固有筋層を越えているが，さらに深くは浸潤していないもの以上のものが71～92.0%[2)3)]と高率に認められる．そしてリンパ管侵襲陽性率も高くなっており[2)]，リンパ節転移率も50～73%[2)~5)]と高率で第2群以上への転移も多く認められる．自験例ではリンパ管侵襲陽性であるが第1群である旁S状結腸リンパ節にのみ転移を認めた．

組織型は脈管侵襲の強い粘液癌[2)~4)7)]や低分化腺癌[2)4)]の頻度が高く，各々6～33%（非若年者は6～7%），6～17%（非若年者は2.2～4%）で，そのために静脈侵襲陽性率が高く，再発形式として肝転移が多く認められる[2)]．

腸重積症を引き起こした大腸癌の報告の多くは非若年者においてであり[8)~10)]，若年者においての報告は少ない．自験例は23歳という若年者に認められた大腸癌で，腸重積症にて発症した．

小堀ら[11)]は腸重積を引き起こす大腸癌は大きさ，深達度の点で早期癌に近いものであるとしている．また毛受ら[12)]も早期のもので，輪状狭窄を起こさない内腔突出型のものに発生する可能性が大であるとしている．これは継ら[13)]の腸管の粘膜面に存在する器質的変化が，刺激になると同時に腸内容となって腸管の運動を亢進させ，腸重積症を発生させるという考えと一致する．

自験例の壁深達度は固有筋層にとどまっており，腫瘍の大きさも3.0×3.0cmと比較的小さく，腸管の1/2周以下の，いわゆる2型の大腸癌であったため，腸重積症を引き起こしやすい状態にあったと考えられる．

しかし癌は固有筋層にとどまっていたが，他の若年者大腸癌と同じようにリンパ管侵襲，静脈侵襲ともに陽性であり，さらにリンパ節（No. 241）にも転移を認めたので今後厳重な経過観察が必要である．

最近若年者大腸癌の予後は，かならずしも悪くないとする報告も増えている[14)~16)]．

Öhmen[17)]は，若年者大腸癌全体の5生率は33%，治癒切除後の5生率は50%とし，非若年者と有意差は認めないと報告している．

奥野ら[3)]は，若年者大腸癌の5生率は41.0%で非若年者の55.9%より低率であるが，治癒切除後の5生率は71.6%と76.3%であり，有意差は認めないとしている．

また寺部ら[7)]の報告では，治癒切除率に有意差はなく，治癒切除後の5生率は若年者は86.9%であり，高齢者の73.4%よりむしろ良い傾向を示している．

若年者大腸癌は，その組織学的特徴および診断の遅れなどから進行度の進んだ症例が多く予後は不良とされているが，診断技術の向上により，早期診断および治癒手術がなされれば非若年者大腸癌にくらべ良好な成績をあげることも期待される．

自験例は若年者大腸癌が腸重積症という特異な形で

発症したため，幸運にも比較的早期の癌で発見された症例である．しかし，病理組織学的にすでにリンパ節転移と強い脈管侵襲が認められ腫瘍マーカーの上昇とともに若年者大腸癌の予後不良となる因子を備えていた．しかし治癒切除が行われれば，予後は非若年者と差がないことから若年者の大腸癌の早期発見と積極的な治療が必要であると考えられた．

おわりに

腸重積症にて発症した若年者大腸癌の1例を経験したので，若干の文献的考察を加えて報告した．

なお，本文の要旨は第202回日本消化器病学会関東地方会で発表した．

文　献

1) Sanfelippo PM, Beahrs OH: Cartinoma of the colon in patients under forty years of age. Surg Gynecol Obstet 138：169—170, 1984
2) 陣内傳之助，安富正幸，進藤勝久ほか：若年者大腸癌．外科治療 23：121—126, 1970
3) 奥野匡宥，池原照幸，長山正義ほか：若年者大腸癌の臨床病理学的検討．日消外会誌 19：2397—2402, 1986
4) 田中述彦，黒須康彦，中西　浩ほか：若年者大腸癌の検討．日大医誌 45：545—550, 1986
5) 西田　修，佐野文男，佐藤直樹ほか：若年者大腸癌の病態および治療成績．日消外会誌 17：1758—1762, 1984
6) 大腸癌研究会編：大腸癌取扱い規約．改訂第4版，金原出版，東京，1985
7) 寺部啓介，酒向　猛，杉本一好ほか：若年者大腸癌の臨床病理学検討．日臨外医会誌 45：1574—1578, 1984
8) 吉田繁夫，峯　哲也，秋元公彦ほか：腸重積をきたした大腸癌の1例．日消病会誌 81：2642, 1984
9) 飯田辰美，大貫義則，奥村　輝ほか：大腸癌と大腸腸重積症．日消外会誌 20：1558, 1987
10) 高橋正樹，大久保俊治，村上大平ほか：腸重積症を契機として発見された大腸癌の検討．日消病会誌 83：248—249, 1986
11) 小堀鷗一郎，木下智治，稲垣秀生ほか：癌腫による成人回盲部重積症の2例．外科治療 29：232—235, 1973
12) 毛受松寿，樫村　明：腸重積症—その年齢的特徴について．外科治療 23：491—497, 1970
13) 継　行男，河上　洋，竜礼之助ほか：成人腸重積症．外科 34：498—504, 1972
14) Büllow S: Colorectar cancer in patient less than 40 years of age in Denmark, 1943—1967. Dis Colon Rectum 23：327—336, 1980
15) Marttin EW, Joyce S, Locus J et al: Colorectar cartinoma in patient less than 40 years of age: Pathology and Prognosis. Dis Colon Rectum 24：25—28, 1981
16) 加藤知行，森本剛史，渡辺晃祥ほか：若年者の直腸癌．外科 40：802—807, 1978
17) Öhmem U: Colorectar cartinoma in patients less than 40 years of age. Dis Colon Rectum 24：25—28, 1981