日消外会誌　22（10）：2433～2436，1989年

食道アカラシア術後に発生した食道胃接合部腺癌の１例

広島記念病院外科
村上　義昭　布袋　裕士　津村　裕昭　河毛　伸夫
中井　志郎　角　重信　増田　哲彦

A CASE OF ESOPHAGO-GASTRIC CANCER FOLLOWING OPERATION OF ESOPHAGEAL ACHALASIA

Yoshiaki MURAKAMI, Hiroshi HOTEI, Hiroaki TSUMURA, Nobuo KOHMO, Shiro NAKAI, Shigenobu KADO and Tetsuhiko MASUDA
Department of Surgery, Hiroshima Memorial Hospital

索引用語：食道アカラシア，食道アカラシア術後の腺癌

はじめに

食道アカラシアは食道胃接合部の弛緩不全により，食道の拡張をきたす機能的疾患であり，その経過中に食道癌を併存する頻度は高率で３～８％と報告されている[1)~4)]．しかし，腺癌の併存例となると本邦においてはその報告はみられず[4)]，きわめてまれである．今回，われわれは食道アカラシアの手術後42年目に，食道胃接合部に発生した腺癌の１例を経験したので，若干の文献的考察を加え報告する．

症　例

患者：60歳，女性．

主訴：嘔吐．

家族歴：特記すべきことなし．

既往歴：42年前に食道アカラシアにて手術（詳細不明），29年前に子宮筋腫にて子宮摘出術を施行された．

現病歴：42年前の手術の後も食後に軽度の嘔吐を認めることがあったが，食物は十分に摂取することが可能であったので，放置していた．1983年に，夫の死を契機として徐々に嘔吐が頻回となり，1983年９月初旬には食事摂取後，全量を嘔吐するようになった．同年９月20日，近医より当院を紹介され，当院外科に入院となった．

入院時現症：体格は中等度，栄養状態はやや不良であったが，貧血，黄疸はなかった．腹部には，上腹部正中，下腹部正中に手術瘢痕を認めたが，頭部，胸部，四肢には異常はなかった．

入院時検査所見：生化学検査，腫瘍マーカーなどに異常はなかった（**表１**）．

上部消化管造影：食道胃接合部より上方の食道は著明に拡張しており，食道アカラシア取扱い規約[5)]によるとＦ型，II型であった．造影剤は胃内にも流入したが，胃のふくらみは不良であった（**図１**）．

上部消化管内視鏡検査：食道は食道胃接合部に高度の狭窄を認め，食道アカラシア取扱い規約による内視鏡分類ではSII型であった．ファイバースコープはかろうじて胃内に挿入できたが，噴門部を含めて胃に異常は指摘されなかった（**図２**）．

入院後，高カロリー輸液の管理のもと，nifedipineの

表１　入院時検査所見

末梢血			血液生化学検査		
Hb	12.5	g/dl	GOT	19	u
Ht	38.8	%	GPT	11	u
RBC	389×10⁴		LDH	356	u
WBC	4400		ALP	4.9	u
分類	Ba	2	LAP	112	u
	St	7	γ-GTP	9	mu/ml
	Seg	46	T. Bil	1.28	mg/dl
	Ly	39	TTT	7.3	u
	Mo	6	ZnTT	7.1	u
PLT	23.6×10⁴		Cho. E	1130	Iu/l
尿検査			T. chol.	240	mg/dl
蛋白	(±)		Amylase	191	u
糖	(−)		T. prot.	8.0	g/dl
ウロビリノーゲン	N(+)		A/G	1.49	
沈渣	異常なし		BUN	16.0	mg/dl
糞便検査			Cr	0.93	mg/dl
潜血	(−)		FBS	104	mg/dl
			AFP	5	ng/ml
			CEA	1.5	ng/ml

＜1989年６月７日受理＞別刷請求先：村上　義昭
〒734　広島市南区霞１－２－３　広島大学医学部第１外科

図1　上部消化管造影　食道の著明な拡張を認め，食道アカラシア取扱い規約ではF型，II型の食道アカラシアと診断した．

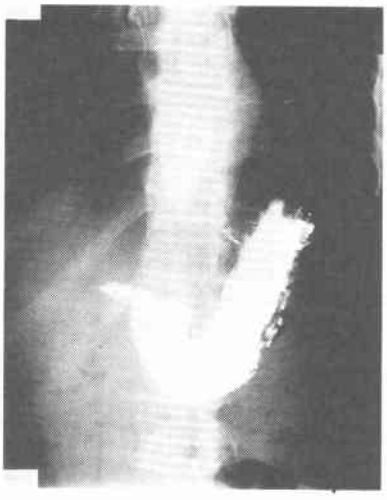

図2　上部消化管内視鏡　食道は内視鏡分類によるSII型のアカラシアで（左），胃内よりの検査では，異常は指摘されなかった（右）．

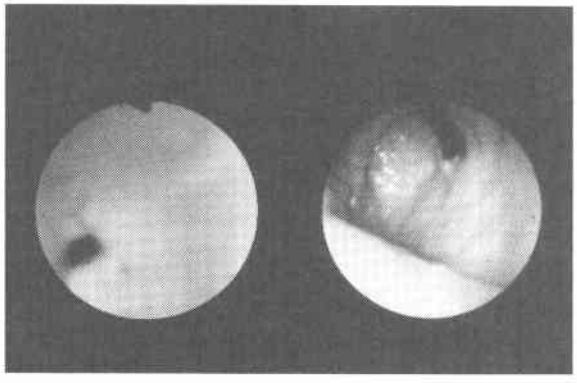

内服投与にて，一時，経口摂取が可能となったが，10月1日より，再び嘔吐が増悪したため，内視鏡的ブジーの目的にて，再度，内視鏡検査を施行した．前回に比べ，食道胃接合部の狭窄は高度となっており，内視鏡分類ではSIII型を呈していた．

2度の内視鏡的食道ブジーを試みるも，患者の疼痛が強く施行不能で，徐々に症状も増悪するため，入院後21日目の10月11日，手術を施行した．

初回手術所見：上腹部正中切開にて開腹した．開腹時，腹水はなく，腹腔内には軽度の癒着を認めた．食道胃接合部を検索すると，食道下部から噴門は硬結として触知された．この硬結は，42年前の手術による強度の瘢痕と判断し，手術は食道下部噴門切除の後，食道と残胃の端側吻合を施行し，幽門形成術を付加して終了した．

摘出標本：食道胃接合部は弾性硬で，軽度の肥厚を認めた．また，粘膜面では食道胃接合部直上に，粘膜集中を伴う浅い潰瘍が存在した（図3）．

図3　摘出標本．食道胃接合部直上に浅い潰瘍（矢印）を認めた．

図4　病理組織（HE染色，左：×100，右：×400）食道胃接合部の浅い潰瘍は粘膜下に達する腺癌で（左），食道筋層は瘢痕形成が著明で，Auerbach神経叢の脱落を認めた（右）．

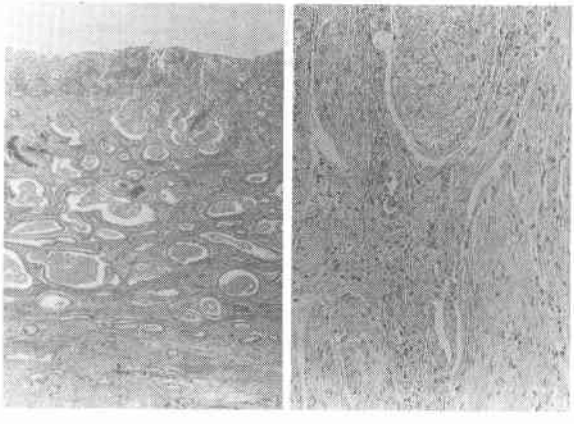

図5　術後食道造影．術後2か月目の食道造影では，食道の拡張は改善され，造影剤の通過も良好であった．

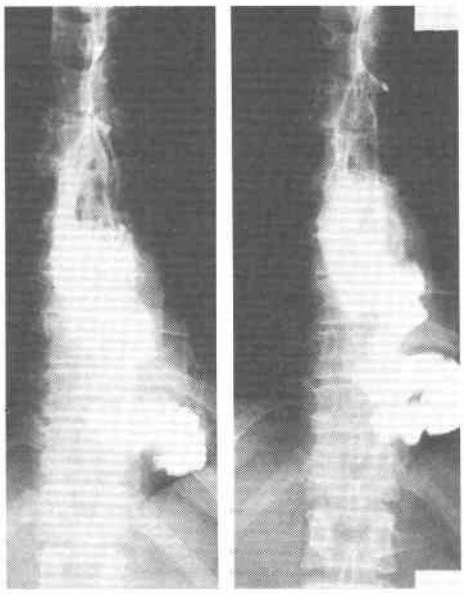

病理組織学的所見：病理学的検索では，食道胃接合部に認められた浅い潰瘍は，胃癌取扱い規約[6]による tub1，INFα，ssα，ly_0，v_0，aw（－），ow（＋）の進行腺癌で，食道側断端より2mmの部位まで癌の浸潤を認めた．なお，狭窄部の筋層には，瘢痕の形成がみられ，筋層間にはAuerbach神経叢の脱落を認めた（図4）．

そこで，腺癌の治癒切除目的にて，11月7日，再手術を施行した．

第2回手術所見：上腹部正中切開にて開腹した．食道の追加切除，胃全摘，R_2リンパ節郭清の後，Roux en Y型食道空腸吻合術を施行した．術後の病理学的検索にては，切除組織に癌細胞の遺残は認めなかった．

術後経過は良好で，術後2か月目の食道造影にても食道の拡張は著明な改善を認めた（図5）．患者は再手術後，嘔吐などの症状もなく元気に社会復帰している．

考　察

食道アカラシア（以下，本疾患と略す）は，原因不明の下部食道筋層内のAuerbach神経叢と神経節細胞の荒廃により，下部食道括約筋弛緩の障害を起こし，食道内の食物の停滞から食道の拡張をきたす機能的疾患と理解されている[7]．

本疾患の悪性疾患の併存例としては，食道癌の発生頻度が高率で，Carterら[1]は6.6%，平島ら[2]は3.2%，井手ら[3]は7.1%，嶺ら[4]は3.5%と，食道癌の併存頻度は3～8%の報告が多い．これらの食道癌の組織型は，Just-Vieraら[7]は，77例中7例に腺癌を認めたとの報告があるが，本邦においては，腺癌の報告はなく[4]，われわれの調べえた限りでも腺癌併存例の報告はみられない．今回の症例は食道胃接合部直上に発生し，多くの面において本疾患の食道癌併存例に類似しているので，以下，本疾患の食道癌併存例と対比して考察を加える．

本疾患の食道癌併存例は，本疾患を併存しない一般の食道癌に比べると，平均年齢は50歳代と若く，性比もやや男性に多くみられる[1)~4)8)]が，一般の食道癌に比べると女性の割合が多い．本症例も，60歳の女性例であった．

食道癌併存例のアカラシア発現時期から癌発見までの平均罹病期間は約20年と報告され[4]，病悩期間が長期にわたるほど癌併存率が高いとされている[2]．また，食道アカラシアの病期では，食道アカラシア取扱い規約によるF型でII型，III型の食道の拡張度の著しい症例に食道癌の発生が多い[2)4)]．部位別では，食道の中部，下部の順に多い[1)~4)8)]とされているが，本症例も，罹病期間42年，食道アカラシアの病期ではF型，II型の食道胃接合部に発生した腺癌であった．

食道アカラシア自体の症状が，嚥下困難，嘔吐などの食道の通過障害を主徴とするため，臨床症状のみにて癌の発生を予知するのはきわめて困難である．通過障害の増強，吐血，背部痛，肺合併症などを癌の発生の初発徴候とする報告[9]もみられるが，症状のみにては癌の発生は看過されることが多く，本疾患には，定期的な食道造影，食道内視鏡による経過観察が必要と考える．井手ら[2]は，粘膜染色法を応用した食道内視鏡が癌発見の早期診断に有用であると述べている．本症例は呕吐などの症状の増悪により，数度の上部消化管造影および内視鏡を試みたが，腺癌が内視鏡にて発見され難い狭窄部直上に発生した浅い潰瘍を有するのみの腺癌であったため，術前に診断を下すことができなかった．食道アカラシアにおいては食道のみでなく，胃，特に噴門部の精査も十分に施行すべきである．

食道アカラシアに食道癌が発生する成因として，Rake[10]は，唾液と食道内に停滞する食物による細菌の増殖が，食道粘膜に急性，慢性の炎症を引き起こし，それによる粘膜の潰瘍の修復過程において，粘膜上皮の過増殖，乳頭腫様の過形成が生じ，これらが長期に

わたる刺激により悪性病変を形成するのではないかと述べている．事実，食道アカラシアに併存した食道癌の癌病巣周囲には，粘膜上皮のdysplasiaなどが少なからず存在すると報告されている[3)11)]．しかし，この推論に従えば，癌は刺激にさらされることが多い下部食道に多く発生するはずで，食道アカラシアに発生する食道癌が中部食道に多いという事実に反するとの意見もある[12)]．

今回の症例の癌発生の成因においては，上述した食道アカラシアにおける食道癌発生機序によるとも考えられるが，癌病巣周囲にはdysplasiaなどの所見は認められなかった．Lortat-Jacobら[9)]は，Heller氏手術後に高頻度に食道癌が発生することを報告し，その原因は不十分な筋切開による食道の通過障害の改善不足にあるとしている．また，腐食性食道炎による瘢痕狭窄には，正常人の食道癌発生率の1,000倍の頻度で食道癌が発生するとの報告もある[13)]．本症例は，詳細は不明であるが，42年前の不十分な食道アカラシアに対する手術により，術後も通過障害の症状は残存しており，また，組織学的にも，腺癌病巣周囲には42年前の手術によるものと思われる高度の瘢痕形成を認めており，これらが腺癌発生の誘因になったものと考える．

以上のように，今回の症例は食道アカラシア術後に発生した食道胃接合部腺癌というきわめてまれな症例ではあるが，食道アカラシアに併存する食道癌と類似する点が多く，食道アカラシアにおける悪性腫瘍併存例の発生機序において，非常に示唆に富む症例と思われる．今回の症例においては，われわれは不覚にも，術前，術中において，腺癌併存の診断を得られなかったが，食道アカラシアにおいては従来よりいわれている，食道癌併存の発見のための食道の検索だけでなく，十分な胃の検索も必要と考える．また，本症例のように，食道アカラシアに対する根治手術後にも悪性腫瘍の発生が報告されている[2)4)]ことなどより，手術の有無，症状の増悪の有無にかかわらず，上部消化管の長期間にわたるX線，内視鏡による経過観察が重要と考える．

おわりに

食道アカラシア術後に発生した食道胃接合部腺癌の1例を経験したので，その成因などについて文献的考察を加え報告した．

文　献

1) Carter R, Brewer LA: Achalasia and esophageal carcinoma. Am J Surg 130：114—120, 1975
2) 平島　毅，中林靖明，磯野可一ほか：特発性食道拡張症に食道癌を合併した9例．外科　32：361—368, 1970
3) 井手博子，吉田　操，林　恒男ほか：食道アカラシアに合併した表層拡大型表在食道癌の1例．手術　33：337—342, 1979
4) 嶺　博之，中村輝久，河野仁志ほか：アカラシアに併存した食道癌の統計的観察．日胸外会誌　32：2041—2047, 1984
5) 食道疾患研究会編：食道アカラシア取扱い規約．改訂3版．金原出版，東京，1983
6) 胃癌研究会編：胃癌取扱い規約．改訂第11版．金原出版，東京，1985
7) 島津久明：食道アカラシア．臨外　37：1373—1378, 1982
8) Just-Viera JO, Haight C: Achalasia and carcinoma of the esophagus. Surg Gynecol Obstet 128：1081—1095, 1969
9) Lortat-Jacob JL, Richard CA, Fekete F et al: Cardiospasm and esophageal carcinoma: Report of 24 cases. Surgery 66：969—975, 1969
10) Rake G: Epithelioma of the esophagus in association with achalasia of the cardia. Lancet 2：682—683, 1931
11) 木田栄郎，近藤直嗣，山口哲磨ほか：食道アカラシアに合併した早期食道癌の1例．癌の臨　21：201—204, 1975
12) Williams JL: Carcinoma of the oesophagus as a complication of achalasia of the cardia. Thorax 11：268, 1956
13) Kiviranta UK: Corrosion carcinoma of the esophagus. 381 cases of corrosion and nine cases of corrosion carcinoma. Acta Oto Laryng 42：89—95, 1952