日消外会誌　22（10）：2457～2460，1989年

膵・胆管合流異常に同時性胆管癌，胆嚢癌を併存した1症例

札幌医科大学第1外科
相沢　誠　平田　公一　桂巻　正
唐沢　学洋　白松　幸爾　早坂　滉

A CASE OF ANOMALOUS JUNCTION OF PANCREATICOBILIARY DUCT SYSTEM WITH CARCINOMAS OF THE GALLBLADDER AND THE DILATED BILE DUCT

Makoto AIZAWA, Koichi HIRATA, Tadashi KATZURAMAKI, Gakuyo KARASAWA, Kohzi SHIRAMTZU and Hiroshi HAYASAKA
First Department of Surgery, Sapporo Medical College

索引用語：膵・胆管合流異常，胆嚢癌，胆管癌

I. はじめに

内視鏡的逆行性膵・胆管造影法（endoscopic retrograde cholangio-pancreatography 以下 ERCP）や経皮経肝的胆管造影法（percutaneous transhepatic cholangiography 以下 PTC）などの直接的胆道造影法の普及により，膵・胆管合流異常の症例数が増加傾向にある．近年においては，合流異常に胆道・膵疾患を高率に合併することは周知の事実となっている．胆道癌についてはその high risk state として特に問題視されており合流異常病態との関連性も解明が進みつつある．今回われわれは合流異常に胆嚢癌および胆管癌を併存し，早期の段階で治療しえた症例を経験した．胆嚢・胆管の双方に癌を合併した症例はまれで，本邦報告6例目[1)~5)]であり，若干の文献的考察を加え報告する．

II. 症　例

患者：54歳・女性．

主訴：右上腹部痛．

家族歴：特記すべきこと無し．

現病歴：1981年10月下旬，右上腹部痛が出現し，某町立病院を受診．この際黄疸を指摘され，精査の結果胆嚢結石症を発見された．11月19日，同院外科にて胆嚢摘出および総胆管切開術を受け，胆嚢結石6個，総胆管結石18個が切石された．その後，摘出胆嚢の病理組織学的検査で，頸・体移行部に腺癌の存在が明らかとなり，さらに肝機能障害が出現したため，当院第4内科を経て当科へ転科，1月19日入院となった．なお，胆嚢癌は粘膜内にとどまる管状腺癌であった（図 1a, b）．

入院時現症：体格中等度．栄養良好．血圧118/80 mmHg，脈拍72/分，整．貧血及び黄疸を認めめず，胸・腹部理学的所見にも異常無く，腹部腫瘤・肝を触知しなかった．

入院時検査所見：生化学的検査では，**表1**に示すごとく，胆道系酵素の軽度上昇を認める以外に異常所見はなかった．なお，測定した腫瘍マーカーは α-fetoprotein（AFP）6.4ng/ml，carcinoembryonic antigen（CEA）1.1ng/ml と，いずも正常値の範囲内であった．

画像診断所見：超音波検査では総胆管の拡張が見られ，同時に結石を認めた．computed tomography（以下 CT）でも同様に総胆管の拡張を認めたが，膵，脾，腎に異常を認めなかった．内視鏡的逆行性膵・胆管造影法では，肝外胆管は円筒状に拡張し十二指腸側は合流部約20mm 上流で急に細まり狭搾を示した．Vater 乳頭開口部より約15mm 肝側の十二指腸壁外で膵管が胆管に合流する，いわゆる膵管型の合流形式を示した．胆嚢管も同様に拡張しており，左肝害胆管にも軽度拡張を認めたが膵管に異常はなかった（図2）．前医での診断結果をも総合して，戸谷[6)]Ic 型の胆管拡張を伴う膵管型合流形式の合流異常症に，胆嚢癌および胆嚢・胆管結石を合併した症例と診断した．

1982年2月5日胆嚢癌に対するリンパ節郭清と合流

＜1989年5月8日受理＞別刷請求先：相沢　誠
〒060　札幌市中央区南1条西16丁目　札幌医科大学第1外科

図1　胆嚢病理組織学的所見
a．ルーペ像：腫瘍（矢印）は胆嚢頸・体移行部に存在し，わずかに隆起している（HE染色，×3）．b．拡大像：高分化型管状腺癌で粘膜内に限局する（HE染色，×66）．

a

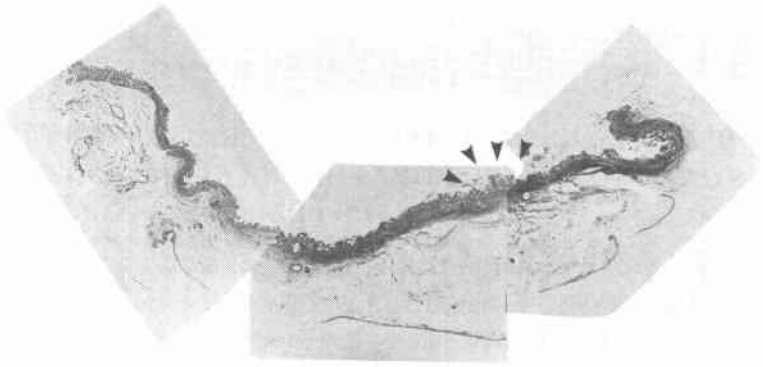

b

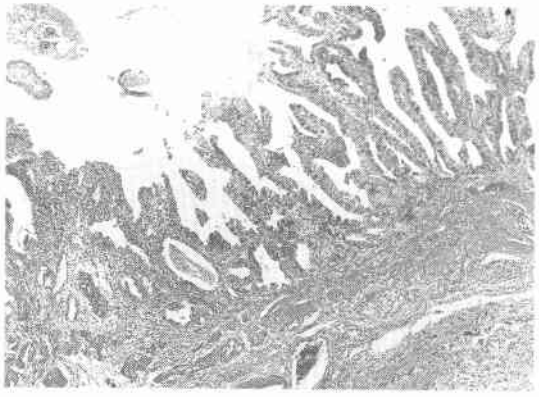

表1　入院時検査所見

WBC	4,900/mm³	γ-GTP	40mU/ml
RBC	459×10⁴/mm³	ALP	145 IU/l
Hb	13.5g/dl	LDH	363 IU/l
Ht	40.5%	LAP	48 IU/l
Plt	22.0×10⁴/mm³	AMY	123 IU/l
TP	7.7g/dl	BUN	12mg/dl
Alb	3.9g/dl	Cr	1.1mg/dl
A/G 比	1.03	Na	136mEq/l
T-Bil	0.9mg/dl	K	4.2mEq/l
GOT	22 IU/l	Cl	101mEq/l
GPT	21 IU/l	Ca	8.8mg/dl

異常症に対する胆管切除，および遺残結石切石を目的として，手術を行った．

手術所見：前回の手術創に沿い上腹部正中切開にて開腹．胆嚢床周囲の癒着を剝離した後，総胆管を露出した．肝外胆管を肝側は肝門部で切離，十二指腸側は狭窄部付近まで剝離を進め切除し，縫合閉鎖した．所属リンパ節 No. 12 を郭清し，肝管空腸吻合術を施行した．なお，胆管胆汁中のアミラーゼ活性値は，53,500 IU/l であった．

切除標本肉眼所見：胆管は軽度肥厚し，内面は軽度凹凸を示していたが，隆起など明らかな異常病変は認めなかった．また黒色の結石を1個認めた．所属リンパ節への明らかな転移は認めなかった．

病理組織所見：胆管粘膜は，大部分が脱落性の変性を示しており，上部胆管に管状腺癌を認めた．腫瘍細胞は高分化型管状腺癌で，胆管壁は，繊維性肥厚を示していたものの，腫瘍は粘膜層に限局し，筋層への浸潤はなかった（図 **3a，b**）．リンパ節転移はなく，粘膜癌であり治癒切除であった．以上を胆道癌取扱い規約[7]に準じて記載すると，胆嚢癌は pat Gb.，乳頭型，tub_1，int.，INFβ，ly_0，V_0，pn_0，$mhinf_0$，$binf_0$，n_0，胆管癌は pat Bs.，浸潤型，tub_1，med INFβ，ly_0，v_0，pn_0，m，$hinf_0$，$ginf_0$，$panc_0$，d_0，vs_0，n_0，hw_0，dw_0，ew_0であった．両癌ともリンパ節転移のない粘膜癌であること，また手術時期や発生部位も合わせ考え，同時重複癌と診断した．

術後経過：術後6年9か月の現在健存で日常生活を送っている．

III．考　　察

今日，胆管と膵管の合流形式の異常は「膵胆管合流異常症」としてひとつの疾患単位にまで確立され始め

図2　ERCP. 肝外胆管および遺残胆嚢管は円筒状に拡張し，膵・胆管合流後約15mmにわたって共通管を認める．合流異常形式は膵管型である．

ている．第9回日本膵管胆道合流異常研究会（1986）においては「解剖学的に膵管と胆管が十二指腸乳頭開口部より上流の十二指腸壁外で合流するもの，あるいは，胆管と膵管が異常な形で合流する先天性の奇形」との定義で合意されるに至っている．[8]．これに伴い，合流異常は胆道癌のhigh risk stateとして胆石症と同様に重要視されるようになり，活発な報告，研究がなされている．胆道手術症例中の胆道癌の頻度が0.3～1.8%[9)10)]とされるのに対し合流異常における胆道癌の合併頻度は，約23%[11)]（戸谷ら集計）と有意に高い．一方合流異常症における胆道癌発生の一義的要因として，膵液の胆道への逆流という異常病態を重要視する報告が多い[12)~14)]．

種々の検査法が確立され，合流異常に対する認識が高まりつつある今日においても，合流異常に合併した胆道癌の多くは進行癌であり，今回のように偶然，粘膜癌で治療しえた例はきわめて少ない．膵・胆管合流異常に胆嚢癌，胆管癌を同時に併存した症例は，大塚ら[1)]，山際ら[2)]，橋本ら[3)]，有馬ら[4)]，唐沢ら[5)]により報告された5例のみで（**表2**），本例は6例目にあたる．ま

図3　胆管病理組織学的所見
a．ルーペ像：胆管は軽度肥厚し，胆管上皮はほぼ脱落していた．腫瘍（矢印）はきわめて小範囲にとどまる（HE染色，×5）．b．拡大像：高分化型管状腺癌で，粘膜内にとどまる（HE染色，×120）．

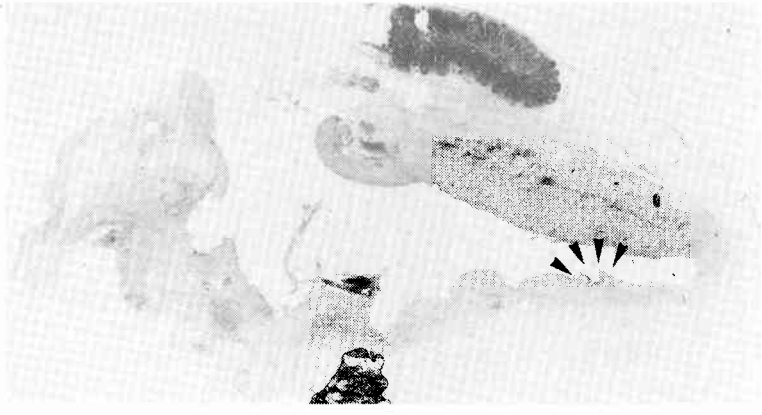

a

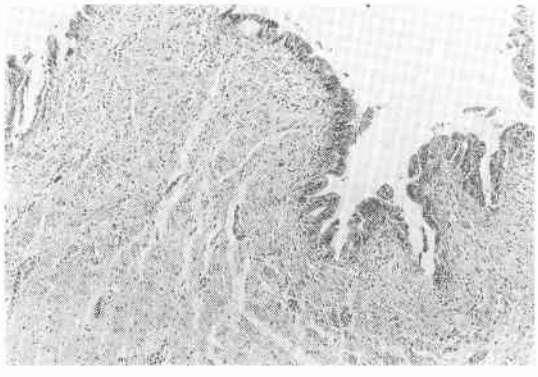

b

表2　膵・胆管合流異常に合併した胆嚢胆管重複癌症例—本邦報告例—

報告者		1. 大塚[1](1984)	2. 山際[2](1986)	3. 橋本[3](1987)	4. 有馬[4](1988)	5. 唐沢[5](1988)	6. 自験例
年齢・性		40・女	48・女	52・男	54・女	45・男	54・女
胆管拡張形態		Ia	Ic	Ic	IVA	Ia	Ic
合流形式		不明	胆管型	胆管型	胆管型	膵管型	膵管型
胆汁中アミラーゼ		139,655 IU/l	100,000 IU/l<	9,200s.u./dl	137,800dyU/dl	6,200 IU/l	53,500 IU/l
胆嚢癌	診断時期	術前	術中	術前	術前	術前	術後
	組織型	乳頭状腺癌	管状腺癌	乳頭状腺癌	高分化型腺癌	管状腺癌	管状腺癌
	深達度	pm	ss	ss	m	sm	m
胆管癌	診断時期	術後	術後	術後	術前	術前	術後
	組織型	乳頭状腺癌	乳頭状腺癌	管状腺癌	扁平上皮癌	管状腺癌	管状腺癌
	深達度	m	m	m	s_2, $panc_2$	m	m
胆石	胆嚢	(−)	(−)	(−)	(−)	(−)	(+)
	胆管	(−)	(−)	(−)	(−)	(−)	(+)
手術		切除	切除	切除	切除	切除	切除
予後		不明	不明	不明	死亡(4か月，不慮の事故)	肝転移・死亡(11か月)	6年9か月生

た早期重複癌，結石の合併ということでは1例目と思われた．

IV. 結　語

肝外胆管の拡張を伴う膵・胆管合流異常に，胆嚢・胆管の重複癌を併存した1切除例について，若干の考察を加え報告した．

なお本症例は第39回北海道外科学会で共著者の桂巻らが報告した症例である．

文　献

1) 大塚光二郎，岸本秀雄，木下　平ほか：胆嚢と嚢胞内にPapillary adenocarcinomaを認めた先天性胆管拡張症の1例．日消外会誌　17：1379，1984
2) 山際裕史，川村慶三，藤岡正樹ほか：胆嚢癌，胆管癌の合併がみられた膵胆管合流異常，胆管拡張症例．胆と膵　7：105—108，1986
3) 橋本光代，竹内和男，中島正男ほか：胆嚢癌と胆管癌を合併した先天性総胆管拡張症の1例．日消病会誌　84：935—939，1987
4) 有馬美和子，山本義一，唯井貞仁ほか：先天性総胆管拡張症に合併した胆管胆嚢重複癌の1切除例．胆と膵　9：485—489，1987
5) 唐沢学洋，平田公一，後藤幸雄ほか：胆管癌，胆嚢癌を併存した膵・胆管合流異常の1症例．日消外会誌　21：2415—2418，1988
6) 戸谷拓二，岡島邦雄，田渕勝輔ほか：先天性胆道拡張症．その分類と手術方法および癌発生例について．手術　29：875—880，1975
7) 日本胆道外科研究会編：胆道癌取扱い規約．第2版，金原出版，東京，1986
8) 戸谷拓二，有馬栄徳，宇高英憲ほか：膵・胆管合流異常の診断基準(案)．胆と膵　8：151—158，1987
9) 柏木秀夫，高雄清人，関田幹雄ほか：胆道出血を主訴として癌の合併した先天性胆道拡張症の1例．胆と膵　2：451—460，1981
10) 西土井英昭，岸本宏之，池田　貢ほか：胆嚢癌を合併した先天胆道拡張症の1例．外科診療　26：508—510，1984
11) 戸谷拓二，渡辺泰広，藤井　正ほか：膵・胆管合流異常および先天性胆道拡張症における癌発生—本邦報告例303例の集計からの反省—．胆と膵　6：525—535，1985
12) 羽生富士夫，大橋正樹，大井　至：胆道奇形と胆道癌．胆と膵　2：1637—1644，1981
13) 小西孝司，太田哲生，清水康一ほか：膵・胆管合流異常症に合併した胆道疾患の検討．外科　46：155—162，1984
14) 小倉嘉文，佐々木英人，淵田　科ほか：膵液胆道内逆流の肝胆道系に及ぼす影響．小児外科　14：25—32，1982