日消外会誌　22（10）：2525～2529，1989年

特集　12

胆嚢癌に対する膵頭十二指腸切除術の意義

熊本大学医学部第1外科
田代　征記　　平岡　武久　　内野　良仁
辻　　龍也　　宮内　好正

SIGNIFICANCE OF PANCREATODUODENECTOMY FOR PRIMARY ADVANCED CANCER OF THE GALLBLADDER

Seiki TASHIRO, Takehisa HIRAOKA, Ryojin UCHINO, Tatsuya TSUJI and Yoshimasa MIYAUCHI
First Department of Surgery, Kumamoto University Medical School

最近，進行胆嚢癌では，その進展様式からPDの必要性が論じられている．そこで自験例のss以上の癌の進展様式とPDを施行した16例の検索から胆嚢癌におけるPDの意義を検討した．ss以上の癌では上腹部の広い範囲のリンパ節転移（n_2以上），肝十二指腸間膜浸潤（Binf），十二指腸浸潤を来たしやすく，治癒切除を行うためにはPDの適応となる症例が多い．またBinfを来たした症例では上方下方への胆管に沿う浸潤がみられ，下方へ乳頭部まで浸潤を来たした症例があった．このような症例はPDをしなければ，根治術は不可能である．PD施行例の生存成績からss癌が最もよい適応で，se癌のstage IIIまでがよい適応となるものと考えられた．

索引用語：胆嚢癌，膵頭十二指腸切除

はじめに

膵頭十二指腸切除術（PD）は従来，膵頭十二指腸領域癌に対しよい適応として行われ，自験例の163例のうち約85％がこれらの疾患であった．最近，進行胆嚢癌では容易に肝十二指腸間膜（Binf）[1]や上腹部の広い範囲のリンパ節転移がみられ，PDの必要性が論じられている[2]．そこで自験例のss以上の進行胆嚢癌の進展様式と各種肝切除とともにPDを施行した16例の検討から胆嚢癌におけるPDの意義を明らかにすることを目的とした．

I．研究対象および方法

1963年8月から1989年1月までに教室および一部関連病院で経験した胆嚢癌は135例で，うち76例が切除例であった（**表1**）．これら切除76例についてリンパ節転移および隣接臓器への進展様式を臨床病理学的に検索し，治癒切除例の生存率をKaplan-Meier法で検討した．これら成績をもとにした進行癌の治療方針に基づいて行われた各種肝切除とともにPDを施行した16例についてその成績を検討した．**表2**はPDを合併した16例の術式の内訳であるが，Hinf[1]およびH[1]の所見により異なり，胆摘＋PD 1例，肝床切除＋PD 4例，肝区域（$S_{4(下)5}$）切除＋PD 6例，肝中央2区域切除＋PD 3例（うち2例は肝門部肝管切除も施行），拡大肝右葉切除＋PD 1例，胆摘＋肝門部肝管切除＋PD 1例で，**表2**の（　）は術中照射併用例で7例に施行した．肝区域切除＋PD 6例のうち2例には門脈合併切除，2例には横行結腸切除も行われた．再建法はP型Child変法を11例に，Cattel法を5例に行った．

表1　胆嚢癌症例の概要

総　数	135例
手術例	123例
切除例	76例
治癒切除例	54例
非治癒切除例	22例
（1963.8.1～1989.1.31）	

＊第33回日消外会総会シンポII・膵頭十二指腸切除術
＜1989年5月22日受理＞別刷請求先：田代　征記
〒860　熊本市本荘1－1－1　熊本大学医学部第1外科

表2　膵頭十二指腸切除(PD)合併16例の術式の内訳

胆　摘＋PD	1（1）
肝床切除＋PD	4（3）
肝区域切除＋PD	6（1）*
肝中央2区域切除＋PD	3（1）
拡大肝右葉切除＋PD	1（0）
胆摘＋肝門部胆管切除＋PD	1（1）
	16（7）

*2例：横行結腸切除，2例：門脈合併切除
（　）内：術中照射例（1978.8.31～1989.1.31）

表3　切除76例の組織学的深達度

m 癌	7例	
pm 癌	5例	
ss 癌	20例	64/76(84.2%)
se 癌	31例	
si 癌	13例	

（1963.8.1～1989.1.31）

表4　胆嚢癌切除例の深達度別リンパ節転移

深達度（例数）	リンパ節転移 n_0	n_1	n_2	n_3	n_4	
粘　膜　m (7)	7	0	0	0	0	
筋　層　pm (5)	5	0	0	0	0	
漿膜下　ss (18)*	9	3	4	1	1	42/61(68.9%)
漿　膜　se (30)**	7	5	10	3	5	
漿膜以上　si (13)	3	2	2	5	1	
計　(73)	31	10	16	9	7	

ss癌 9/18(50%)，se癌 23/30(76.7%)，si癌 10/13(76.9%)
ss癌以上：n_2以上転移 76.2%
*2例：不明　**1例：不明　（1963.8.1～1989.1.31）

II. 研究結果

1. 切除例の組織学的深達度

切除76例の組織学的深達度はm癌7例，pm癌5例，ss癌20例，se癌31例，si癌13例で，ss以上の進行癌は64例，84.2%と占め，切除例であっても進行癌が多いことが分かった（**表3**）.

2. 壁深達度別リンパ節転移

癌の壁深達度別リンパ節転移をみると，**表4**のごとくで，m，pm癌の12例ではリンパ節転移はみられなかった．ss以上では，不明3例を除く61例でみると，42例，68.9%と高頻度に転移を認め，ss癌では18例中9例（50%），se癌では30例中23例（76.7%），si癌では13例中10例（76.9%）に転移がみられ，ss癌以上では**表4**のようにn_2以上の転移が42例中32例，76.2%に

表5　膵頭十二指腸切除施行例(16例)のリンパ節転移

転移陽性　12/16例（75%）

第1群	12b	12c			
	8(66.7%)	4(33.3%)			
第2群	8	12a	12p	13a	12h
	4 (33.3%)	3 (25%)	6 (50%)	5 (41.7%)	0 (0%)
第3群	7	9	13b	14	17
	1 (8.3%)	1 (8.3%)	2 (16.7%)	2 (16.7%)	2 (16.7%)
第4群	16				
	4 (33.3%)				

〔（　）は転移陽性12例に対する%〕
（1963.8.1～1989.1.31）

表6　胆嚢癌切除例の深達度別脈管侵襲

深達度（例数）	リンパ管侵襲 ly_0	ly_1	ly_2	ly_3	静脈侵襲 V_0	V_1	V_2	V_3
粘　膜　m (3)	3	0	0	0	3	0	0	0
筋　層　pm (4)	4	0	0	0	4	0	0	0
漿膜下　ss (15)	1	8	5	1*	5	9	0	1**
漿　膜　se (17)	0	1	8	8	5	4	7	1
漿膜以上　si (7)	0	3	1	3	0	3	3	1
計　(46)	8	12	14	12	17	16	10	3

*ss癌以上38/39(97.4%)【ss癌14/15(93.3%)，se癌17/17(100%)，si癌7/7(100%)】
**ss癌以上29/39(74.4%)【ss癌10/15(66.7%)，se癌12/17(70.6%)，si癌7/7(100%)】
（1963.8.1～1989.1.31）

みられた．これら切除例には術式の違いによりIII，IV群のリンパ節郭清が行われていない症例が含まれているので，膵頭十二指腸切除が行われた16例でみると，うち12例，75%にリンパ節転移がみられ，リンパ節部位では第II群13a（上膵頭後部）41.7%，第III群の13b（下膵頭後部）16.7%，⑭（上腸間膜動脈領域）16.7%⑰(膵頭前部)16.7%，第IV群⑯(大動脈周囲)に33.3%に転移がみられており(**表5**)，これらのリンパ節は膵頭十二指腸切除を行わないと十分な郭清ができないことになる．

3. 壁深達度別脈管侵襲

組織学的に脈管侵襲が詳細に検討できた46例でみると，m，pm癌の7例では脈管侵襲はみられず，ss癌以上では39例中38例（97.4%）にリンパ管侵襲を認め〔ss癌14/15（93.3%），se癌17/17（100%），si癌7/7（100%)〕，39例中29例（74.4%）に静脈侵襲〔ss癌10/15(66.7%)，se癌12/17(70.6%)，si癌7/7(100%)〕がみられた（**表6**）.

4. 隣接臓器への進展

隣接臓器への進展をみると，m，pm癌12例ではみられなかったが，ss癌20例では肝浸潤 Hinf[1]が5例

表7　胆嚢癌切除例の隣接臓器への進展

深達度（例数）	肝浸潤 (Hinf)	肝転移 (H)	肝十二指腸間膜浸潤 (Binf)	十二指腸	横行結腸	胃	膵
粘　膜　m（7）	0	0	0	0	0	0	0
筋　層　pm（5）	0	0	0	0	0	0	0
漿膜下　ss（20）	5	0	4*	0	0	0	1**
漿　膜　se（31）	21	5	9*	0	0	1	0
漿膜以上 si（13）	13	1	9	9	5	1	2**

*2例は転移リンパ節より浸潤　　（1963.8.1～1989.1.31）
**1例は転移リンパ節より浸潤

図1　左は術前のERCP像で胆嚢は造影されず三管合流部に陰影欠損像を認めた．右は肝中央2区域切除・膵頭十二指腸切除の標本の組織像で胆管にそって乳頭部近くまで粘膜下に癌細胞がみられた．

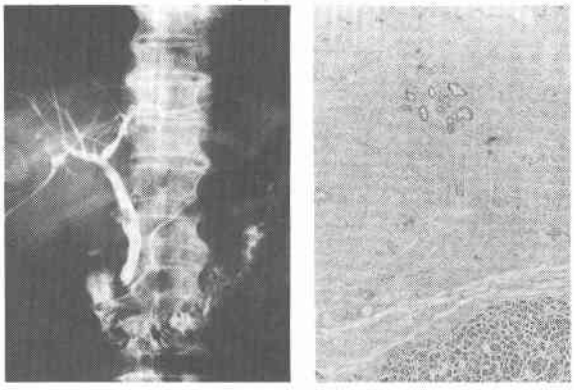

図2　上は胆摘後3年8か月後のERCP像で三管合流部を中心に胆管の狭窄がみられた．下は肝門部肝管切除・膵十二指腸切除後の標本の組織像で乳頭部の胆管まで浸潤がみられた．

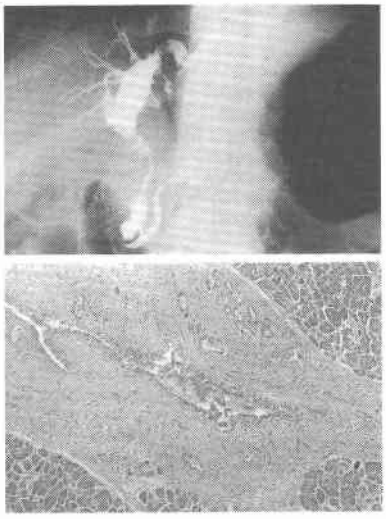

（25%）に，肝十二指腸間膜浸潤 Binf[1]が4例（20%）にみられたが，うち2例はリンパ節からの浸潤であった．膵浸潤が1例にみられたが，これも転移リンパ節からの浸潤であった．se癌30例では肝浸潤 Hinf が21例（70%）に，肝転移5例（17%）にみられたがうち4例は肝浸潤を伴っていた．Binf[1]が9例（30%）にみられたが，うち2例は転移リンパ節からの浸潤であった．胃転移が1例にみられた．si癌13例では全例に Hinf[1]を認め，肝転移1例，Binf[1] 9例（70%）に，十二指腸浸潤9例(70%)，横行結腸浸潤5例，胃浸潤1例，膵浸潤2例を認めたが，うち1例は転移リンパ節からの浸潤であった（**表7**）．

図1左は62歳女性 si 癌で術前の内視鏡的逆行性胆道膵管造影（ERCP）の写真で，Binf[1]がみられた症例で，肝中央2区域切除とともに膵頭十二指腸切除を施行したが，組織学的検索で，胆管の浸潤は乳頭部近くまで，**図1右**のように粘膜下に癌細胞がみられた．これは PD を施行しなければとりきれなかったものと思われた．次の**図2**は56歳男性で胆石症で胆摘を受け，術後 pm 癌と診断され，胆管側断端癌陽性で，再手術を勧めるも拒否，3年8か月後，**図2上**のように，三管合流部付近に腫瘤を形成したものであるが，本症例も**図2下**のように下方は乳頭部まで，上方は肝門部まで胆管に沿って癌浸潤がみられた．

このように Binf[1]の症例では胆管癌と同じく胆管に沿って連続性浸潤を来すものがあることを示した症例で，このような Binf[1]の症例には肝切除と共に PD が必要となってくるものと思われた．

5．治癒切除例の壁深達度別生存率

図3は治癒切除の他病死を除く43例について深達度別生存率をみると，m，pm 癌9例の5年生存率は100%，ss 癌14例では39%，se 癌16例では7%，si 癌4

図3　胆嚢癌治癒切除例の壁深達別生存率（Kaplan-Meier法による）

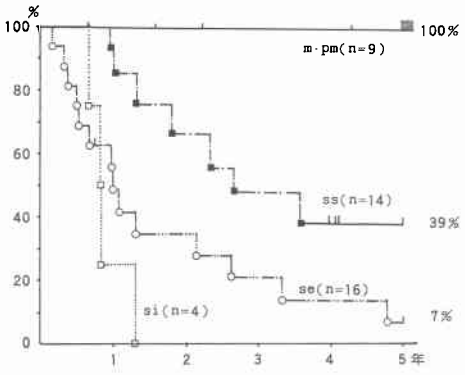

表8　膵頭十二指腸切除合併例の成績

ss癌（5例）	8年4か月死（他病死） 1年9か月，9か月　生存中 1年4か月，3か月，　他病死
se癌（4例）	1年4か月，1年1か月，5か月　癌死 14日　直接死（拡大肝右葉切除合併）
si癌（6例）	1年4か月，10か月，10か月　癌死 3か月，3か月，2か月　他病死
pm癌胆側断端陽性で3年8か月後再発症例（1例）	7か月　生存中

（1963.8.1～1989.1.31）

例では0％で，ss癌以上になると，その生存率はm, pm癌に比べ有意に低下している．以上の成績からss以上の癌は進行癌と考えねばならないことがわかる．

6．胆嚢癌に対する膵頭十二指腸切除症例の検討

表8はPD合併例の成績であるが，ss癌に対し5例施行し，1例（S_0，$hinf_2$，h_0，n_2，$binf_3$，P_0，Stage IV）が8年4か月生存し，2例は1年9か月（S_0, $hinf_0$, h_0，n_1，$binf_0$，P_0，Stage II），9か月（S_1，$hinf_2$，h_0，n_1，$binf_0$，P_0，Stage III）生存中で，他の2例は1年4か月（Stage III）3か月（Stage IV）で他病死した．se癌に対し4例に施行し，うち3例はすべてStage IVで，1年4か月（S_0，$hinf_0$，h_0，n_3，$binf_3$，P_0），1年1か月（S_1，$hinf_3$，h_2，n_4，$binf_0$，P_0），5か月（S_2，$hinf_2$，H_0，n_4，$binf_1$，P_0）で癌死した．1例は70歳女性の拡大肝右葉切除＋PD例（Stage III）で，肺水腫で術後15日目に死亡した．si癌は6例ですべてStage IVで，うち3例は1年4か月（S_3，$hinf_2$，h_0，n_3，$binf_3$，du_3），10か月（S_3，$hinf_2$，H_0，n_3，$binf_0$，P_0），10か月（S_3，$hinf_3$，h_1，n_0，$Binf_3$，P_0）で癌死した．他の3例は3か月，3か月，2か月で他病死した．残りの1例はpm癌で胆摘が行われ，胆管側断端が陽性であった症例で，3年8か月後三管合流部を中心に腫瘤を形成し，黄疸を来たし，肝門部胆管切除＋PD＋術中照射を行い，7か月の現在生存中である．

以上の成績からss癌は非常によい適応で，se癌のStage IIIまでが良い適応であろうと考えられた．

III．考　　察

1979年熊木大学第1外科横山育三前教授が第13回日本消化器外科学会を主催し，その会長講演として，『胆のう癌』[2]をとりあげ，全国アンケート[3)4)]および自験例の進展様式を詳細に検討し，胆嚢癌の根治切除は主病巣の深達度に応じた病変の拡がりの範囲を考慮し，進行癌に対しては拡大肝右葉切除と膵十二指腸切除が必要であることをはじめて提唱した．その後，H.P.D.と名付けられ，羽生ら[5]，杉浦ら[6]，中村ら[7]，二村ら[8]を始め，各施設で積極的に行われるようになったが，高齢者に多い胆嚢癌患者への侵襲が大きく，いまだ直接死亡例も多いのが現状である．そこで肝への波及程度によって，根治性を損なわないで肝切除量を少なくして，PDと合併切除する術式が工夫され行われている．胆嚢リンパ流遮断実験[9]では肝床部近くのグ鞘内を通って，肝門部に至る流れは認められたが，肝静脈（頭側）の方向への流れはなかった．また臨床例および実験例における肝への波及とリンパ節転移の時期はリンパ節転移の方が若干早かった[10]．事実を踏まえ，著者らは$hinf_{1\sim2}$[1]では肝区域（S4（下）5）切除を，$hinf_3$[1]には肝中央2区域切除をPDとともに行うようにしている．

膵頭十二指腸切除例のリンパ節転移状況の検索では第3群[1]13b 16.7%，⑭16.7%，⑰16.7%，第4群[1]⑯33.3%の転移がみられたが，これらのリンパ節はPDを行わないと不完全になる．また，われわれのbinf[1]がみられた症例では胆管癌と同じく，上方・下方とも胆管に沿った粘膜下に連続性浸潤がみられ，乳頭部まで連続しているものではPDは必須なものとなる．中村[7]，大盛ら[11]は肝門部に浸潤しているものではグリソン鞘に沿った逆行性肝臓側への進展例を報告しており，術前・術中での進展様式の診断を的確に行い，これらも十分考慮した術式を選択すべきである．

IV．結　　語

1．ss癌以上の進行胆嚢癌では上腹部の広い範囲のリンパ節転移，肝十二指腸間膜浸潤，十二指腸浸潤を来たしやすく，治癒切除を行うためには膵頭十二指腸

切除の適応となる症例が多い.

2. 肝十二指腸間膜浸潤を来した症例では,胆管癌の進展様式と同じく上方,下方への胆管に沿う浸潤がみられ,下方へは乳頭部まで浸潤を来した症例があった.このような症例は膵頭十二指腸切除をしなければ根治術は不可能である.

3. 膵十二指腸切除合併例の生存成績からはss癌が最もよい適応で,PDの意義があり,se癌のStage IIIまでがよい適応になるものと考えられた.

文　献

1) 日本胆道外科研究編：胆道癌取扱い規約. 金原出版, 東京, 1986
2) 横山育三：胆のう癌. 日消外会誌 12：381—386, 1979
3) 横山育三, 田代征記, 今野俊光ほか：本邦における胆嚢癌の外科療法の趨勢. 日消外会誌 13：1362—1368, 1980
4) Tashiro S, Konno T, Mochinaga M et al: Treatment of carcinoma of the gallbladder in Japan. Jpn J Surg 12：98—104, 1982
5) 羽生富士夫, 吉川達也, 中村光司ほか：胆嚢癌の拡大手術. 肝・胆・膵 10：585—592, 1985
6) 杉浦芳章, 島　伸吾, 米川　甫ほか：進行胆嚢癌に対する肝葉膵頭十二指腸切除術の病理学的検索. 日外会誌 88：1332—1335, 1987
7) 中村　達, 坂口周吉, 鈴木昌八ほか：進行胆嚢癌の拡大手術術式のあり方. 日外会誌 88：1329—1331, 1987
8) 二村雄次, 早川直和, 神谷順一ほか：Stage IV 胆嚢癌に対する拡大手術の意義. 日外会誌 88：1343—1346, 1987
9) 持永瑞恵, 田代征記, 平岡武久ほか：胆のう癌の転移形式に関する臨床的並びに実験的研究. 日外会誌 76：1139—1140, 1976
10) 持永瑞恵：VX_2癌移植家兎胆嚢における腫瘍の進展様式に関する実験的研究. 日消外会誌 14：1459—1469, 1981
11) 大盛芳路, 藤井秀樹, 長堀　薫ほか：進行胆嚢癌の治療—その進展様式と術式の検討—. 日外会誌 88：1324—1328, 1987