日消外会誌　22（11）：2685～2688，1989年

食道癌頸部リンパ節郭清後に発生した頸部胸管瘻の2例

久留米大学医学部第1外科
藤井　輝彦　　藤田　博正　　山名　秀明
白水　玄山　　南　　泰三　　掛川　暉夫

CERVICAL THORACIC DUCT FISTULA FOLLOWING RADICAL OPERATION FOR CARCINOMA OF THE THORACIC ESOPHAGUS —REPORT OF TWO CASES—

Teruhiko FUJII, Hiromasa FUJITA, Hideaki YAMANA, Genzan SHIROUZU, Taizo MINAMI and Teruo KAKEGAWA
First Department of Surgery, Kurume University School of Medicine

索引用語：食道癌頸部リンパ節郭清術，食道癌術後合併症，頸部胸管瘻

はじめに

胸部食道癌におけるリンパ節転移は頸胸腹と広範にわたることから，従来の胸部，腹部リンパ節郭清に加え，頸部リンパ節郭清も重要視されるようになった[1]．しかし，頸部，上縦隔リンパ節の徹底した郭清を行うと，肺合併症や反回神経損傷などの合併症も少なくない[2]．さらに，特殊な合併症として胸管損傷もその1つに数えられる．胸管損傷の主なものは，胸腔内に乳糜が貯留する乳糜胸であり，それについては多くの報告があるが[3)~5)]，頸部胸管瘻の報告はまれである．吉村らは，頸胸境界部の腫瘍（消化管嚢腫）摘出後に頸部胸管瘻を発生した8歳女児の症例を報告しているが[6]，食道癌頸部リンパ節郭清後に発症をみたという報告はまだない．私達は食道癌頸部リンパ節郭清術後に発生した頸部胸管瘻を2例経験したので，症例を供覧し，文献的考察を加え報告する．

症　例

症例1：61歳，男性．

Iu＞Im（食道癌取扱い規約[4]に準拠，以下規約と略す）に長径5cm，ラセン型の食道癌を認め，30Gyの術前照射の後，右開胸開腹食道亜全摘，胸骨後食道胃吻合術，胃瘻造設，左頸部リンパ節郭清術を施行した．郭清した頸部リンパ節は左鎖骨上リンパ節（No. 104），左深頸リンパ節（No. 102），頸部傍食道リンパ節（No. 101）であった（リンパ節番号は規約に準拠，以下同様）．規約による組織学的進行度は a_3（気管）n_0 M_0Pl_0 stage IV であった．術後3日目より頸部創から多量の漏出液を認めたため，頸部創を圧迫し経過観察していたが，漏出液は減少しなかった．胸管損傷によるリンパ漏と判断し，絶食とし，intravenous hyperalimentation（IVH），経腸栄養による栄養管理を行った．その後，排灘量は増減を繰り返し，1日平均漏出量は347mlであった．図1は漏出液量の推移と栄養管理の方法を示している．全身状態は徐々に不良となり，低Na血症，低Cl血症，代謝性アルカローシスを認めた．術後約4か月後，頸部創の感染と縫合不全から敗血症を来しdisseminated intravascular coagulation（DIC）となった．さらに，腎不全，心不全，呼吸不全とmultiple organ failure（MOF）を来し，術後約5

図1　症例1の栄養管理と漏出液量の推移：栄養管理はIVH，経腸栄養と経口摂取で行った．IVHのみの時は，漏出液量は減少している．1日平均漏出液量は347mlであった．

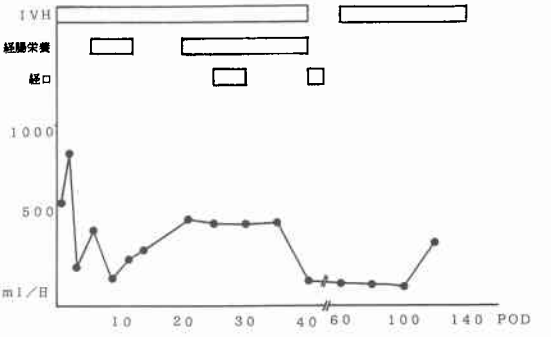

＜1989年6月7日受理＞別刷請求先：藤井　輝彦
〒830　久留米市旭町67　久留米大学医学部第1外科

図2　症例1の術後経過：全身状態は徐々に不良となり，著明な低Na血症，低Cl血症さらに代謝性アルカローシスを認めた．

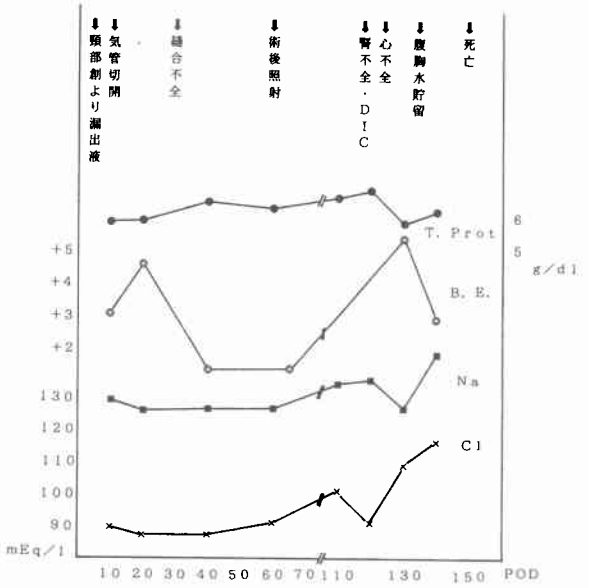

図3　症例2の栄養管理と漏出液量の推移：栄養管理はIVH，経腸栄養と経口摂取で行った．胸管瘻閉鎖術後には，漏出液は著明に減少した．1日漏出液量は523mlであった．

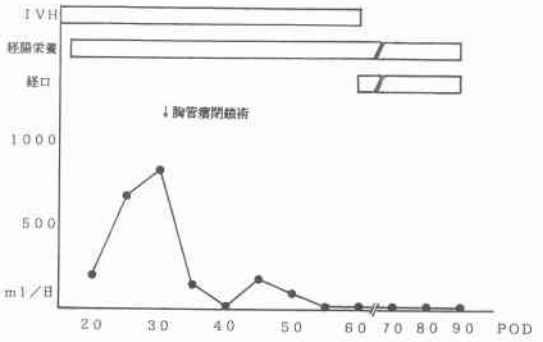

か月で死亡した．図2は術後の臨床経過と血漿蛋白，Base Excess，電解質（Na，Cl）の推移を示したものである．

症例2：57歳，男性．

Imに長径7cm，鋸歯型の食道癌を認め，右開胸開腹食道亜全摘，胸壁前食道胃吻合術，胃瘻造設，両側頸部リンパ節郭清術を行った．郭清した頸部リンパ節は，両側とも鎖骨上リンパ節（No. 104），深頸リンパ節（No. 102，頸部傍食道リンパ節（No. 101）であった．

図4　症例2の術後経過：胸管瘻閉鎖術後に血漿蛋白は著明に上昇，代謝性アルカローシスは改善し，低Na血症，低Cl血症も徐々に改善した．

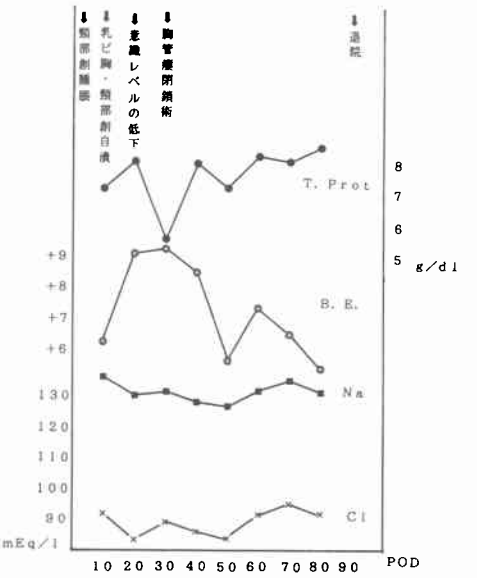

術中，左鎖骨上リンパ節を郭清している際，胸管を損傷したのでこれを結紮した．しかし，術後1週目より左頸部皮下に貯留液を認め，術後14日目には乳糜胸となった．同時期より頸部創が自潰し，漏出液の流出を認め，その量は1日平均523mlであった．頸部創を開放し，持続吸引としたところ，胸腔ドレーンからの乳糜の流出は止まったが，頸部創より吸引される漏出液は減少しなかった．頸部胸管瘻と診断し，IVH，経腸栄養による栄養管理を行った（図3）．しかし，低Na血症，低Cl血症となり，Co_2ナルコーシスを繰り返すようになったため，術後21日目に頸部胸管瘻閉鎖術を行った．手術は局所麻酔下に施行した．乳糜の漏出部位を確認するために，術直前に経腸栄養チューブより牛乳を注入していたため，乳糜の漏出部位は容易に確認された．しかし，胸管そのものは発見できなかったので，リンパ漏出部を肉芽とともに4-0ナイロン糸にてマットレス縫合で結紮し，その上から接着剤で補強し，ガーゼで圧迫した．術後5日目よりリンパ液の漏出は止まり，全身状態は改善し，術後約3か月で退院となった（図4）．

考　察

乳糜胸と頸部胸管瘻において，両者の乳糜を喪失することに関する病態生理は全く同一で，電解質異常，蛋白，特にアルブミン，脂肪，脂溶性ビタミンなどの

図5　頸部胸管瘻の病態生理

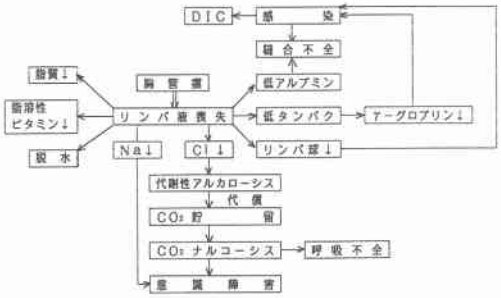

喪失などがその主なものである[6)8)]．乳糜中にはNaが104～108mEq/l，Clが85～103mEq/l含まれ[9)]，乳糜喪失に伴う低Na血症，また，Clイオンは HClの形で失われるため，代謝性アルカローシスを伴う低Cl血症となる．この代謝性アルカローシスを代償しようと，呼吸が抑制され，Co_2が貯留し，CO_2ナルコーシスとなり，呼吸不全に陥る．また，リンパ液喪失によるリンパ球の減少，γ-グロブリンの減少により，液性および細胞性免疫能が低下する[10)]（図5）．症例1では，感染症からDICを引き起こしたが，リンパ液喪失による免疫力低下が感染の原因の1つであったと思われる．

胸管の走行にはvariationが多いといわれているが，定型的走行は，第1腰椎の前にある乳糜槽より始まり，横隔膜の大動脈裂孔を通り，大動脈と奇静脈の間を上行，気管分岐部あたりから左方に交差し大動脈弓から左総頸動脈の後方を上行して静脈角に流入する[9)]．それゆえ左鎖骨上リンパ節や左深頸リンパ節を郭清する場合，内頸静脈を露出し，静脈角までリンパ節郭清を行うので，この時胸管が損傷される可能性がある．このため，頸部操作中に胸管を損傷してもいいように，あらかじめ胸腔内操作中に，胸部下部で胸管を結紮切開しておくことが重要である．第2症例以来，当教室では，食道癌で頸部リンパ節郭清を行う症例は全例，胸管を結紮切断し，その上部は切除している．

診断は，頸部からの漏出液を乳糜であるかどうか診断すればよい．乳糜の一般的性状は，乳白濁色，無臭でアルカリ性，エーテル可溶性で，検鏡にて脂肪球を認め，Sudan染色陽性であるので[4)6)8)9)11)12)]，これらの所見を証明すればよい．しかし，通常は漏出液の外観と臨床経過より容易に診断できる．

治療は，まず保存的療法を行い改善しなければ，外科的療法を考慮する．保存的療法は，リンパ漏出部の徹底した圧迫と，リンパ液喪失に伴って失われるタンパク質，脂質，水分，電解質などの補給である．これらの成分の補給にはIVHが有効である．なお長鎖脂肪酸摂取により胸管内のリンパ流量は2～10倍に増加するといわれている[9)]．一方，中鎖脂肪酸は，胸管を通ることなく直接門脈系に吸収される[9)]ので，経口摂取，あるいは経腸栄養が可能なら，脂肪の補給にはmedium chain triglyceride（MCT）療法が有効である．すなわち，徹底した長鎖脂肪酸の制限により，胸管内を通る乳糜を最小限にしたうえで，徹底したリンパ漏出部の圧迫を行うことが保存的療法では重要となる．症例1では，経口や経腸栄養を行っている時は漏出液量が増加し，IVHのみの時は減少した．これは，経口や経腸栄養内に脂肪が含まれていたことにより，胸管からの漏出液が増加したためと考えられる．私達の考えでは，保存的療法を1～2週間行っても，まだ漏出液が認められる場合，なるべく早期に，積極的に外科的療法を行うべきであると考えている．胸管瘻閉鎖術は局所麻酔下に行うことができ，手術侵襲も少ない．症例1は，保存的療法のみで予後不良であったが，症例2では胸管瘻閉鎖術を行い良好な結果が得られた．

最近は食道癌に対し，盛んに頸部リンパ節郭清が行われている．したがって，今後，このような合併症が増加することが予想され，十分な注意が必要である．

結　語

食道癌頸部リンパ節郭清後に発症した頸部胸管瘻を2例経験した．1例に胸管瘻閉鎖術を施行し良好な結果が得られた．

文　献

1）掛川暉夫，山名秀明，藤田博正：胸部食道癌根治術における頸部リンパ節郭清の意義．外科診療 28：523—528，1986
2）鶴丸昌彦，秋山　洋，小野田由雅ほか：胸部食道癌のリンパ節郭清—特に頸部上縦リンパ節郭清について—．日胸外会誌　34：735—737，1986
3）渡辺正敏，鈴木俊輔，大津友見ほか：持続陽圧呼吸と中心静脈栄養の併用による食道癌術後乳糜胸の1治験例．日胸外会誌　30：1330—1335，1982
4）渡辺明彦，中谷勝紀，宮城信行ほか：食道癌切除後に発生した乳糜胸の1治験例．臨外　41：509—512，1986
5）信友政明，北川陽一郎，平中俊行ほか：食道癌食道全摘後乳糜胸の1治験例．日胸外会誌　26：1290，1978
6）吉村博邦，阿曽弘一：乳糜胸—この症例の治療方針—．外科　48：548—554，1986

7) 食道疾患研究会編：臨床・病理食道癌取扱い規約．第6版，金原出版，東京，1984
8) 小倉伸一，佐藤　功，平野正満ほか：外傷性胸管損傷の1手術治験例について．呼吸　4：594—598，1985
9) 信田重光，倉山英生：胸管リンパ喪失—病態生理を中心に—．外科　48：578—582，1986
10) 土田昌一，中込正明，広野達彦ほか：肺癌術後に併発した乳糜胸の3治験例．日胸臨　45：780—784，1986
11) 笹井　巧，土屋了介，宮沢直人ほか：肺癌手術後の乳糜胸の治療．日胸外会誌　36：1044—1048，1988
12) 池田道昭，宇野　顕，萩原　昇ほか：外傷性乳糜胸の1手術治験例．胸部外科　37：543—546，1984