日消外会誌　22（11）：2736～2739，1989年

左肝管狭窄と肝内結石を伴う重複胆管の１例

箕面市立病院外科
飯原　啓介　大植　雅之　高見　康二　三好　康雄
三嶋　秀行　長岡　浩人　黒川　英司　明石　英男
水本　正剛　青木　行俊

A CASE OF DOUBLE CHOLEDOCHUS WITH INTRAHEPATIC-STONES AND STENOSIS OF LEFT HEPATIC DUCT

Keisuke IIHARA, Masayuki OOUE, Kouji TAKAMI, Yasuo MIYOSI, Hideyuki MISIMA, Hiroto NAGAOKA, Eiji KUROKAWA, Hideo AKASHI, Seigo MIZUMOTO and Yukitoshi AOKI
Department of Surgery, Minoh City Hospital

索引用語：重複胆管，肝管狭窄，肝内結石

1．はじめに

胆道系が種々の形態異常を有することは知られているが，重複胆管は非常にまれな奇形であり本邦にていまだ14例の報告をみるにすぎない．今回われわれは，左肝管狭窄・肝内結石を伴う重複胆管で胃体上部に異所開口する症例を経験したので，若干の文献的考察を加えて報告する．

2．症　　例

患者：48歳，女性．

主訴：右季肋部痛．

現病歴：昭和52年頃，右季肋部痛あり胆石疑いにて４日間入院し精査を受けるも胆石を証明できず，症状も自然に消退したため退院した．以後症状なく経過していたが，昭和61年６月の検診にて上部消化管造影検査の際に，同時に肝内胆管が造影されたため当院内科に紹介さる．

家族歴・既往歴：特記すべきことなし．

入院時現症：体格栄養中等度，肝．右季肋下に一横指触知する以外に異常を認めず．入院時一般検査：貧血，黄疸なく肝機能検査も正常である（**表１**）．

上部消化管造影検査：胃体中部小弯よりバリウムが管状に流出し，肝内胆管が造影されている．左肝管に狭窄部があり，その末梢に肝内結石と思われる陰影欠損を認める（**図１**）．

表１　入院時検査．炎症所見もなく，肝胆酵素なども正常である．

尿：蛋白(－)，糖(－)，Urob(±)	血液化学：T.P. 6.5g/dℓ		Amy 72 U/ℓ
便：潜血(±)	Alb 4.0 g/dℓ		ChE 1300 U/ℓ
血液：RBC 454×10⁴/mm³	GOT 12 U/ℓ		LAP 34 U/ℓ
Hb 12.4g/dℓ	GPT 16 U/ℓ		ZTT 8 U
Ht 37.2%	γ-GTP 8 U/ℓ		ICG 15分値 2%
WBC 3900/mm³	ALP 105 U/ℓ		PSP 15分値 42%
止血：PT 91%	LDH 223 U/ℓ		ECG：異常なし
PTT 30 sec	T-Bil 0.6 mg/dℓ		胸部X線：異常なし
fibrinogen 178mg/dℓ	D-Bil 0.3 mg/dℓ		
HPT 76%	CPK 41 U/ℓ		
血清学：RA(－)	Na 142 mEq/ℓ		
ASO 60TU	K 4.0 mEq/ℓ		
CRP(－)	Cℓ 112 mEq/ℓ		
血沈：1° 6mm	BUN 11 mg/dℓ		
2° 16mm	Uric A 2.9 mg/dℓ		
	Cr 0.8 mg/dℓ		
	PG 89 mg/dℓ		
	Ca 4.7 mEq/ℓ		
	P 3.7 mg/dℓ		
	T-Chol 211 mg/dℓ		
	T.G 57 mg/dℓ		
	β-Lipo 460 mg/dℓ		

胃内視鏡検査：胃体中部小弯に潰瘍を認めその口側に胆汁の漏出する陥凹が確認された（**図２**）．この陥凹部よりカニューレを挿入し造影を試みると，左肝内胆管がまず造影され左肝管狭窄部を越えた後，右肝管，総肝管，胆嚢，総胆管が順次造影された（**図３**）．狭窄部より末梢の左肝管内に陰影欠損を認める．

腹部 computed tompgraphy（以下 CT）：左肝内胆管に流入した造影剤と空気を認めるも CT 上肝内結石は明らかでなかった．

＜1989年６月７日受理＞別刷請求先：飯原　啓介
〒562　箕面市萱野５－７－１　箕面市立病院外科

図1　上部消化管造影．胃体中部より管状に流出した造影剤により肝内胆管・肝内結石が描出されている．矢印は狭窄部を示す．

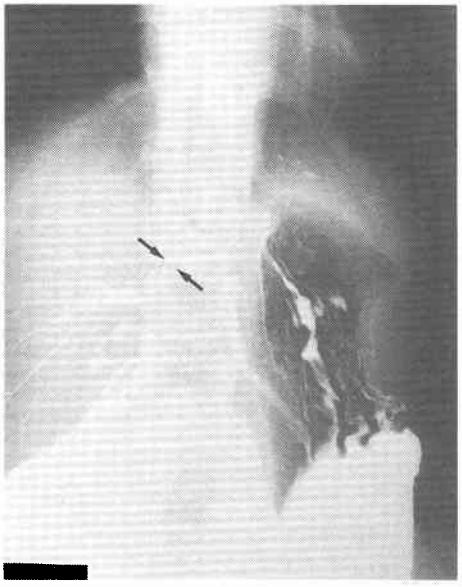

図2　胃内視鏡検査．胃体中部小弯に胆汁の漏出する陥凹部を認める．この部位よりカニューレを挿入し造影したのが図3である．

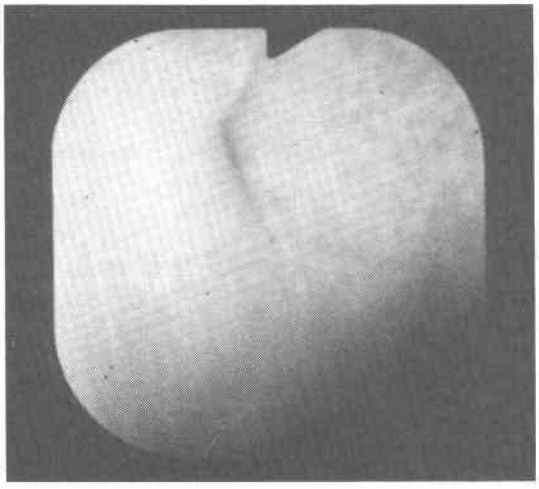

腹部血管造影検査：左肝動脈は比較的早期に分岐するが，異所胆管への血管は同定できなかった．肝内動脈・門脈系にも異常は認められなかった．

本症例では胆石発作を思わせる既往も1度のみで手術や外傷の既往もないことより，肝内胆管と胃との交通は後天的な肝内胆管—胃瘻ではなく，先天的な異所性胆管と考えられた．以上より左肝管狭窄・肝内結石を合併した重複胆管の診断のもとに開腹術を施行した．

図3　内視鏡的逆行性異所胆管造影．左肝管内に狭窄部があり，その末梢の拡張胆管内に陰影欠損を認める．

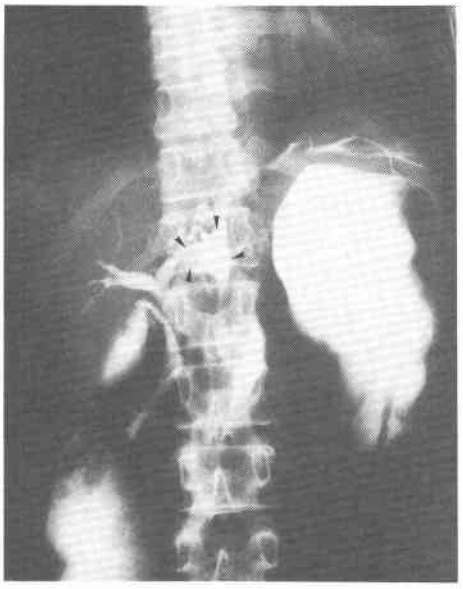

図4　切除標本．摂子は異所性胆管の胃開口部．肝内胆管に4個の色素結石を認めた．

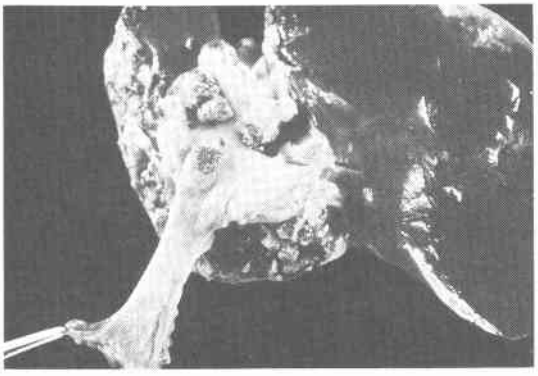

手術所見：上腹部正中切開にて開腹．肝左葉に結石を触知し，その部位より胃体部小弯に向かう1cm径の索状物を小網内に認めた．胆嚢を摘出し術中胆道造影を施行後，異所性胆管の胃への開口部を含め胃を楔状に切除した．ついで尾状葉を温存した肝左葉切除を施行することにより，異所性胆管・左肝管狭窄部を一塊に切除した（図4）．

組織学的所見：異所性胆管は正常の胆管壁構造を有していた．その粘膜は胃の固有筋層を貫く箇所にて徐々に肝管粘膜より胃粘膜へ移行しているが，開口部周囲に括約筋構造は認められない．これらの所見からこの管状物が先天的な異所性胆管であることが確認された．また左肝管は狭窄部の末梢にて拡張し，色素結石を4個認めた．左肝内胆管は周囲に炎症細胞浸潤とリンパ濾胞の形成をみた．

術後経過は順調であり術後27日に退院した．

3. 考　察

胆道奇形の中でも，重複胆管は非常にまれでわれわれの検索した範囲では本症例が本邦15例目[1)~13)]である（**表2**）．しかしBoyden[14)]が指摘するように胆管が2本消化管に開口するとその1本が萎縮・閉塞する傾向があるとすれば，臨床で発見される以上に重複胆管は発生している可能性は高いと考えられる．重複胆管はそれ自体に特有の症状を呈することはなく，併存する胆石症もしくは胆管炎に基づく季肋部痛や熱発などの愁訴がほとんどである．開腹せずに診断が可能であった9例は，本症例も含めていずれも上部消化管造影などで造影剤の異所性胆管への逆流により疑診されたものであった．このように重複胆管を術前診断するためにはまずこの先天異常の存在を念頭におくことが第1で，消化管造影検査・胆道検査などで異常な造影剤の管状流出をみた場合には積極的に内視鏡的逆行性異所性胆管造影を施行すれば多くの症例で術前診断は可能と考えられる．

手術・治療を考えた場合に，いちばん重要と考えられるのは消化管開口部位よりも，むしろ異所性胆管の肝臓側の分岐部であろう．消化管側はできるだけ肝遠位側の切除（可能であれば消化管開口部を含めた消化管の部分切除）で十分である．一方，肝近位側では肝外胆管より分岐している場合は異所性胆管の単純切除で良いと考えられるが，肝内胆管より分岐している場合には斎藤らの症例[8)]や自験例にみられるように肝内胆管に狭窄を来している可能性がある．十分な胆管造影を行い狭窄の存在する時は，狭窄部を含めた肝切除を加えるべきと考える．

この異所性胆管の分岐部位により，重複胆管の臨床的な形態分類を試みた．I．総胆管より分岐する型．II．総肝管・肝外肝管より分岐する型．III．肝内胆管より分岐する型．この時総胆管は十二指腸乳頭に開口する方とし，2本とも乳頭に開口する場合あるいは2本とも乳頭に開口しない場合は胆嚢を有する方を総胆管とする．本邦報告例にみられない重複胆管間の交通があればこれを付記すればよい．本邦報告例中で造影だけでなく手術や剖検により肝内胆道系まで検索がなされている症例は自験例を合わせて10例である（**図5**）．本邦では欧米に比較するとI型（総胆管分岐型）が少ないのが特徴である[11)]．ここでI型とした症例1も特発性総胆管拡張症を合併しており，あるいは高位総胆管

表2　重複胆管本邦報告例．丸数字は術前に重複胆管の診断がついたもの．また，症例5・6は胃癌を合併していた．

	症例	報告年	報告者	年令	性	異所開口部	結石	肝管狭窄
手術有	1	1968	庄司　忠実	41	女	膵管	無	無
	2	79	成田　尚良	47	女	十二指腸球部	無	無
	③	80	児玉　孝也	40	女	十二指腸下行脚	有	無
	④	80	内多　嘉具	45	男	胃角部	無	無
	5	83	（原田　明生　近藤　建）	62	男	胃体下部	有	無
	6	83		37	女	胃体中部	有	無
	7	84	鍾柄　毅	61	女	胃体上部	有	無
	⑧	85	大里　浩樹	60	女	胃角部	有	無
	9	87	斎藤　如由	50	男	十二指腸球部	有	有
	⑩	89	自験例	48	女	胃体中部	有	有
無	⑪	67	中村　耕二	29	男	胃角部	無	無
	⑫	80	三尾　明彦	50	男	胃体中部	無	無
	⑬	81	寺尾　直彦	29	女	胃体下部	無	無
	⑭	84	水野　直樹	25	男	十二指腸球部	無	無
	⑮	84	松本　彦晴	59	男	胃体下部	無	無

図5　手術施行例の奇形様式．このうち症例7は剖検，症例9は再手術時に確認された．III型が5例，II型が4例でI型は1例のみである．

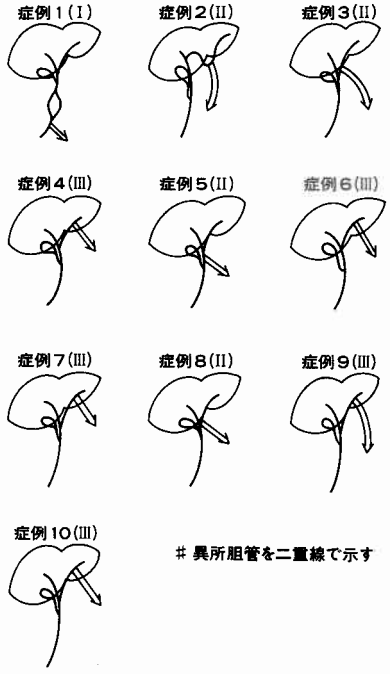

に開口した膵管を異所性胆管と解釈している可能性も否定できず，その場合本邦ではまだI型の報告がないことになる．また従来のGoor分類[15]を基本とした寺尾らの分類[11]では総胆管内に隔壁を有する胆管異常を重複胆管の1亜型としているが，これは本来充実性である総胆管原基の管腔化不全と考えられる[3]．ここで重複胆管を『2本のpatencyの保たれた胆管が別々に消化管に開口（double drainage）している先天奇形』と簡明に定義すれば，重複胆管として扱わない方が良いと考えられる．

重複胆管は組織学的には，(1) 内腔は胆管上皮にて被覆されている．(2) 壁内に筋組織を有する．を特徴とし，内胆汁瘻や潰瘍穿孔例と鑑別できる．異所性胆管全長にわたって組織学的検索を行った症例には，Everett[16]，鋤柄[6]，大里[7]の報告例があるがこれらの異所性胆管の消化管への開口部は本症例と同様に括約筋組織を有していない．そのため逆流性胆管炎が容易におこり，反復する胆管の炎症が結石の成因のひとつであることは容易に推察される．しかし逆に括約筋がないと逆流した消化液が再度異所性胆管を通じて消化管に流出しやすいため，肝内や異所性胆管内には結石を生じにくい．むしろ総胆管まで逆流した消化液の方がVater乳頭括約筋の存在により消化管への流出が遅延するため，結石は異所性胆管・肝内胆管内より総胆管内に多く認められる，と考える．

また本症例は左肝内胆管に狭窄と色素結石を認めた．同様の肝管狭窄を示す報告例としては，異所性胆管内に色素結石を合併した斎藤ら[8]の1例があるだけである．本症例で認られた左肝内胆管狭窄が先天的なものか，炎症の2次的変化かは興味深い．組織学的に肝内胆管周囲に炎症性細胞浸潤を認めるが，これは反復する逆流性胆管炎の存在は示唆しても，必ずしも狭窄が炎症の2次的産物であることを示唆するものでないからである．肝管狭窄が単純に炎症の2次的変化であるならば，(1) 年齢，(2) 異所性胆管の口径，(3) 臨床症状の程度・回数などと相関があると思われるが，少なくとも本症例を含んだIII型（肝内胆管分岐型）5例では肝管狭窄群2例と非狭窄群3例間に差は認められなかった．今後さらなる症例の蓄積が望まれるところである．もし狭窄が先天的とすれば狭窄部より末梢の胆管内圧は非狭窄群と比較すれば高くなる．したがって，消化管よりの逆流が起こっていない時には肝より消化管へ向かう胆汁の漏出が多くなり，異所性胆管のpatencyが保たれやすくなることは考えられよう．

4. まとめ

左肝管狭窄・肝内結石を伴った重複胆管の1手術例を経験したので若干の文献的考察を加えて報告した．

なお本論文の要旨は第140回近畿外科学会にて報告した．

文献

1) 庄司忠実，小野寺耕，小山満雄ほか：総胆管奇形を伴い胆汁漏出によって生じた静脈索周囲脂肪壊死症の1例．日消病会誌 65：85，1968
2) 成田尚良，杉本 栄，馬渕 晟：二重総胆管奇形の1例．日赤医 31：59—60，1974
3) Kodama T, Iseki J, Murata N et al: Duplication of common bile duct. Jpn J Surg 10：67—71，1980
4) 内多嘉具，杉村隆文，北川中行ほか：胃角部に異所開口を示した胆道重複症の1症例．日消病会誌 77：1507，1980
5) Kondo K, Yokoyama I, Harada A et al: Two cases of gastric cancer bearing double choledochus with ectopic drainage into stomach. Cancer 57：138—141，1986
6) 鋤柄 稔，森田淳一，中村 欣ほか：胃に異所開口した重複胆管の1剖検例．外科診療 26：104—106，1984
7) 大里浩樹，里見 隆，石田秀之ほか：胃に異所開口した重複胆管の1症例．日消外会誌 20：816—819，1987
8) 斎藤如由，中野 章，荒瀬正信ほか：左肝管の狭窄と分枝異常を伴った重複胆管症の1例．日外会誌 89：1296—1301，1988
9) 中村耕三，石井兼央，柄川 順ほか：先天性胆道奇形の1例．日消病会誌 64：524，1967
10) 三尾明彦，大島敏美，藤間敏雄ほか：重症胆管症の1例．臨放線 25：1227—1230，1980
11) 寺尾直彦，宮治 真，片桐健二ほか：胃に異所開口した重複胆管の1例．胃と腸 16：1239—1244，1981
12) 水野直樹，林 隆一，稲垣貴史ほか：重複胆管の1例．日消病会誌 81：177，1984
13) 松本彦春，松尾行雄，山本博士ほか：胃体下部に開口した重複胆管の1例．日消病会誌 81：2707，1984
14) Boyden EA: The problem of the double ductus choledochus. Anat Rec 55：71—91，1933
15) Goor DA, Swartley WB: Anomalies of the biliary tree. Arch Surg 104：302—309，1972
16) Everett C, Macumber HE: Anomalous distribution of the extrahepatic biliary ducts. Ann Surg 115：472—474，1942