日消外会誌　22（11）：2744～2747，1989年

胆嚢小動脈血栓が原因と考えられた無石性非炎症性胆嚢穿孔の1例

佐野厚生総合病院外科
高橋　孝行　　三鍋　俊春　　森　　俊雄
棚橋達一郎　　奈良　圭司
東京医科大学第2病理
石　井　　壽　晴

A CASE REPORT OF PERFORATION OF THE ACALCULOUS GALLBLADDER OCCURING FROM THE THROMBOSIS OF CYSTIC ARTERY

Takayuki TAKAHASHI, Toshiharu MINABE, Toshio MORI, Tatsuichiro TANAHASHI and Keiji NARA
Department of Surgery, Sano Kosei General Hospital
Toshiharu ISHII
The Second Department of Pathology, Tokyo Medical College

索引用語：無石性胆嚢穿孔，胆嚢動脈血栓，特発性胆嚢穿孔

はじめに

胆嚢穿孔は，その原因の大半が結石を伴う胆嚢炎であり，しばしば胆汁性腹膜炎をきたし，急性腹症の1疾患として早期診断および外科的治療が必要とされる．また無石性で炎症所見のない穿孔症例はまれで，診断技術の発達した今日でも術前に診断することは困難である．

今回われわれは無石性で胆嚢炎を伴わず，胆嚢小動脈の血栓が原因と考えられる非常にまれな胆嚢穿孔の1例を経験したので，若干の文献的考察を加え報告する．

症　例

患者：56歳，男性．

主訴：上腹部痛．

既往歴：28歳時に胃けいれんの診断にて保存的治療を受けた．

家族歴：特記すべきことはない．

現病歴：昭和63年3月22日午前4時ごろ，睡眠中突然の上腹部痛が出現した．嘔気，嘔吐はなかったが，心窩部より刺すような痛みがあり，午前6時30分当院救急センターを受診した．臭化ブチルスコポラミン20mgを筋注され，内服薬も投与された．薬剤内服後に嘔吐し，疼痛も軽快しないため，午前9時10分再度当院内科を受診した．ペンタゾシン30mgを筋注されたが，疼痛は軽快せず，当科依頼されそのまま入院となった．

入院時現症：身長155cm，体重40kg，栄養やや不良．血圧130/90mmHg，脈拍78/分，整，体温35.6℃．腹部は視診上平坦で，触診で腫瘤を認めず，心窩部から右季肋部にかけて圧痛が著明であった．ブルンベルグ徴候や筋注防御は認めず，腸音は聴取可能であった．

入院時一般臨床検査所見：末梢血検査では貧血なく，白血球増多症を呈したが，赤沈値の亢進は軽度であり，CRPも陰性であった．トランスアミナーゼ値は正常で，胆道系酵素もほぼ正常であった．血清アミラーゼ値は正常範囲内であり，腎機能も正常であった．便潜血検査ではオルトトリジン法，グアヤック法とも強陽性であった（**表1**）．

腹部単純X線写真：腹腔内遊離ガス像はなく，腸係締の拡張，ガスの異常集積，鏡面像は認められなかった（**図1**）．

内視鏡検査：鎮痛剤内服後のため粘膜の詳細は不明であったが，胃，十二指腸球部，下行脚に明らかな潰瘍の形成は認めなかった．

＜1989年7月10日受理＞別刷請求先：高橋　孝行
〒327　佐野市堀米町1555　佐野厚生病院外科

表1　入院時一般臨床検査

血液		AMY	103 IU/ℓ
WBC	17200	BUN	11.2 mg/dℓ
RBC	464 ×10⁴	Creat	1.0 mg/dℓ
Hb	14.0 g/dℓ	Na	134 mEq/ℓ
Hct	47.6 %	K	3.7 mEq/ℓ
Plt	31.8 ×10⁴	Cl	98 mEq/ℓ
血清		TCH	177 mg/ℓ
総蛋白	7.1 g/dℓ	中性脂肪	76 mg/ℓ
Alb	4.5 g/dℓ	赤沈値	
GOT	25 IU/ℓ	1時間	20 mm
GPT	20 IU/ℓ	2時間	50 mm
LDH	436 IU/ℓ	CRP	(−)
ALP	81 IU/ℓ	便潜血	
LAP	48 IU/ℓ	オルトトリジン	++
T.Bil	0.7 mg/dℓ	グアヤック	++

図1　腹部単純X線写真．腹腔内遊離ガスはなく，鏡面像も認められなかった．

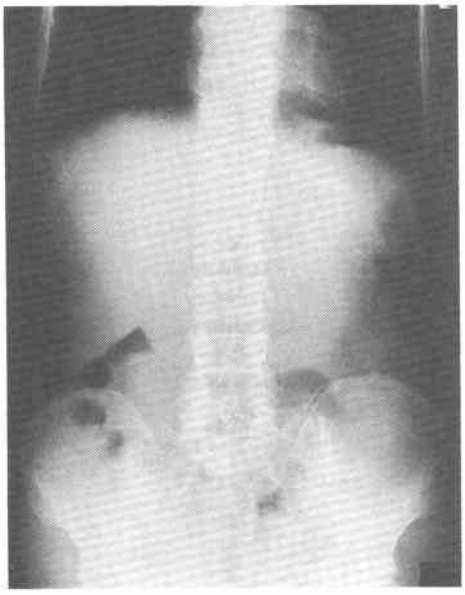

腹部超音波検査：午前10時30分と，午後4時50分の2回検査を施行した．初回の検査では胆嚢の腫大や胆嚢壁の肥厚は認めず，胆嚢内に結石や胆泥も認めなかった．また肝内胆管の拡張もなく，膵管の走行も正常であった．2回目の検査では，初回時に認めなかった腹水が膵体部の前面に少量貯留していた．胆嚢には異常所見を認めなかった（図2）．

以上の諸検査終了時において，原疾患の確定診断はつかなかった．しかし超音波検査で腹水の貯留を認め，

図2　腹部超音波検査．左：初回検査時（午前9時30分），胆嚢の腫大や壁の肥厚は認めず，胆嚢内結石や胆泥もなかった．右：2回目(午後4時50分)，膵体部前面に腹水が少量貯留していた（矢印）が，胆嚢に異常所見を認めなかった．

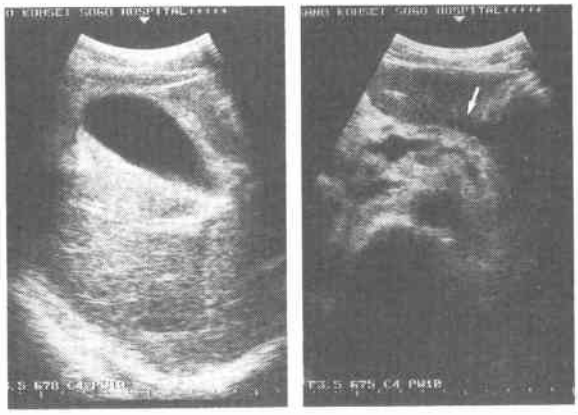

図3　開腹時所見．胆嚢体底部肝床寄りの漿膜に，暗褐色の胆汁貯留部があり，同部を外科ゾンデで示す．

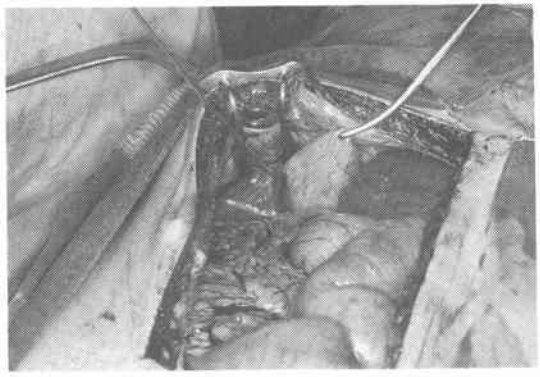

時間の経過とともに右季肋部がやや膨隆し，筋性防御も出現してきたため，発症14時間後の午後6時に，緊急開腹術を行った．

手術所見：上腹部正中切開にて開腹すると，肝下面に胆汁の貯留がみられた．胃，十二指腸，肝十二指腸間膜に病巣を検索するも異常は認められなかった．左横隔膜下，ダグラス窩に腹水や胆汁の貯留は認めなかった．胆嚢は腫大しておらず，炎症所見はなかったが，体底部肝床寄りの漿膜に暗褐色に変色した胆汁貯留部があり，用手圧迫により胆汁の漏出を認めた．図3では外科ゾンデの先端が胆嚢の胆汁漏出部を示している．以上より胆嚢穿孔による胆汁性腹膜炎と診断し，胆嚢摘出術を施行した．胆嚢管より胆道造影を行うも，

胆管の拡張や狭窄，結石などは認めなかった．再度腹腔内を検索すると，両側の腎が下極で癒合しており馬蹄腎を合併していた．他に異常を認めず，腹腔内を温生理食塩液で洗浄した後，右季肋部からモリソン窩にドレーンを留置し，手術を終了した．

切除標本：胆嚢漿膜面に炎症所見はなく，肝床付近の胆汁漏出部に一致して，漿膜下に胆汁の貯留があり，軽度に膨隆していた．内腔に結石や胆砂などは認められず，胆汁は清澄であった．粘膜面は体底部に大きさ約0.8×0.6cmの暗赤褐色の変色域があり，他はほぼ正常であった（図4）．

術中採取された腹腔内漏出胆汁，胆嚢内胆汁は培養検査にて細菌は検出されなかった．

病理組織標本：胆嚢底部の一部に，粘膜下層の出血を認め，この部の粘膜のみならず，粘膜下層の結合組織および筋層もほとんど消失していた．残存する粘膜下層には少数の小動脈断面がみられるが，内腔はフィブリン，赤血球から成る新鮮血栓により完全に閉塞しており，血栓症と考えられた．この動脈に隣接する漿膜下の疎性結合織は，高度の浮腫により肥厚するとともに，結合織間の間隙は著しく疎開していた．上記の病変部以外の粘膜には，胆嚢炎などの異常所見は明らかでなかった（図5）．

図4　切除標本．胆嚢体底部粘膜に暗赤褐色の変色域（矢印）があった．

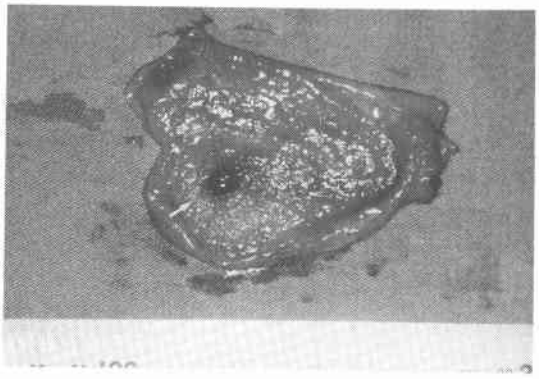

図5　病理組織．粘膜下層の小動脈内腔は，フィブリン，赤血球から成る新鮮血栓により完全に閉塞していた．（H.E. 染色，×5）

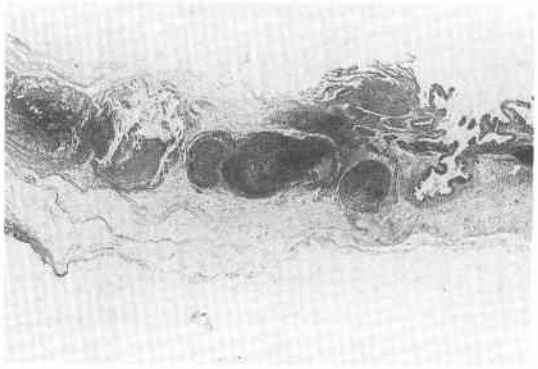

術後経過：術直後より胃ゾンデから胃液の流出が多く，血液の混入をみたため，ストレス潰瘍を疑い，H_2ブロッカーの使用を術後3日目より開始した．術後4日目に胃ゾンデと腹腔ドレーンを抜去し，経口摂取を始め，20日目に退院した．術後2週間目の内視鏡検査では軽度の胃炎の所見だけであった．

考　察

胆石症，胆嚢炎は消化器外科領域において頻度の高い疾患であるが，胆嚢穿孔例は比較的少なく，その頻度は3～10%とされ，胆石症が中年の肥満女性に多いのに対して，穿孔例では男女の差がなく，高齢者に多いとされている[1]．

胆嚢穿孔の病型分類は，Niemeier[2]によるものが知られており，多くの文献はNiemeier分類あるいはその亜型によっている．それによると，

(1) chronic perforation（瘻孔形成）
(2) subacute perforation（膿瘍形成）
(3) acute perforation（汎発性腹膜炎）

の3型に分けられるが，一般には（1）や（2）と区別して（3）の開放性穿孔を胆嚢穿孔として扱っており，その頻度はさらに低いものとなる．

本症例は上記分類の（3）にあたり，外科的緊急処置を要する．発症から手術までの時間経過が14時間と短かったため，限局性腹膜炎のみにとどまったと考えられる．

胆嚢穿孔報告例は基礎疾患に胆石症，胆嚢炎を有するものが大部分であり，無石性で胆嚢炎を伴わず，胆汁培養で陰性例は非常にまれである．われわれの検索しえた範囲で，いわゆる“特発性胆嚢穿孔”報告例[3)~6)]は，わずか9例であり，本症例のような血栓症を含めても11例である．うち2例は1歳と5歳の小児であり，穿孔部位は頸部であった．成人例は56～92歳と高齢で，すべて体底部に穿孔していた（表2）．

胆嚢穿孔の成因機序についてRoslynら[1]によれば，1）心血管病変が胆嚢壁，特に血流の少ない底部に虚血性変化をきたし，壊死を生じる．2）ステロイド投与や悪性疾患による免疫機能低下が急性の胆嚢炎を生じ

表2　特発性胆嚢穿孔本邦報告例（血栓症を含む）

症例	報告者	年次	年齢	性	穿孔部位	原因	転帰
1	菅	1935	60歳	男	不明	特発性	生
2	河野	1941	5歳	男	頸部	特発性	死
3	斎藤	1967	1歳	男	頸部	特発性	死
4	森若（国立別府）	1978	75歳	男	不明	血栓	生
5	中谷（国立呉）	1979	61歳	男	不明	特発性	生
6	小林（沼津市立）	1981	59歳	男	底部	特発性	生
7	羽子田（大宮赤十字）	1985	63歳	男	体底部	特発性	生
8	松峯（都立墨東）	1985	66歳	男	体底部	特発性	生
9	林（市立長浜）	1985	92歳	女	底部	特発性	生
10	遠藤（都立府中）	1987	65歳	男	不明	特発性	生
11	自験例	1988	56歳	男	体底部	血栓	生

症例1、2、3は文献6より引用

る．3）結石症があれば慢性胆嚢炎を基礎として，結石が胆嚢管を閉塞することにより急性炎症を起こし，壁の浮腫，静脈血のうっ滞，動脈血流の減少により壁の虚血をきたし，壊死を生じるとしている．

本症例はステロイド投与や悪性疾患による免疫機能低下はなく，脂質代謝異常や糖尿病もなく，心血管病変も認めなかった．無石性で，胆嚢炎もなく，術中所見では明らかな原因がみつからず，腹水，胆汁の細菌培養が陰性であり，特発性胆嚢穿孔と診断された．病理組織学的に胆嚢小動脈の血栓症と診断された．特発性胆嚢穿孔の発生機序について小林ら[3]は動脈硬化，さらに心血管障害による胆嚢底部の虚血状態であると推測している．本症例は最終的に血栓症と診断されたが，時間経過が長くなれば原因が不明になったかもしれない．また血栓形成の原因となる基礎疾患がなく，その意味ではよりまれといえる．入院時検査で便潜血が強陽性であり，消化管出血が疑われたが，血栓形成との関係は不明である．胆嚢穿孔を術前に確定診断することは困難であり，腹部超音波検査，内視鏡的逆行性胆道造影，経静脈的胆道造影，胆道シンチグラフィーで穿孔を確認したという症例報告があるが，そのほとんどは有石性胆嚢炎症例である[7)~10)]．本症例では2回の超音波検査で胆嚢に異常を認めず，少量の腹水貯留のみを認め，腹部症状の悪化により開腹手術を行った．手術所見から判断して，他の画像診断を駆使しても穿孔を証明することは非常に困難と思われた．

無石性で胆嚢炎を伴わない胆嚢穿孔は，診断技術の進歩した今日でも，確定診断が困難である場合が多く，臨床経過により早期に手術に踏み切ることが肝要と考えられた．

おわりに

胆嚢小動脈血栓が原因と考えられた無石性非炎症性胆嚢穿孔の1例を経験したので，若干の文献的考察を加えて報告した．

文　献

1) Roslyn J, Busuttil RW: Perforation of the gallbladder: A frequently mismanaged condition. Am J Surg 137: 307—312, 1979
2) Niemeier OW: Acute free performation of the gallbladder. Ann Surg 99: 922—924, 1934
3) 小林　進，小沢弘侑，鈴木昭一ほか：胃出血性潰瘍を続発した特発性胆嚢穿孔の1例．臨外　36: 1931—1935, 1981
4) 羽根田正喜，柿崎真吾，篠田徳三ほか：胆汁性腹膜炎をきたした特発性胆嚢穿孔の1例．外科診療 27: 1240—1243, 1985
5) 松峯敬夫，広田英夫，嘉和知靖之ほか：胆道疾患の外科病理（2）．胆嚢穿孔・胆汁瘻．臨外　40: 1169—1171, 1985
6) 林　仁薫，山口真彦，大下　勝ほか：高齢者の特発性胆嚢穿孔の1治験例．滋賀医　8: 131—134, 1985
7) Fleischer AD, Muhletaler CA, Jones TB: Sonographic detection of gallbladder perforation. South Med J 75: 606—607, 1982
8) Morgan TR, Kogan FJ, Amberg JR et al: Demonstration of free rupture of the gallbladder by endoscopic retrograde cholangiography. Arch Surg 121: 1213, 1986
9) Lally TE, Jeffery RF: Acute rupture of the gallbladder demonstrated by intravenous cholangiography. Br J Radiol 45: 466—467, 1972
10) Peck M, Viller HV, Woolfenden JM: Case report: Perforation of the gallbladder diagnosed preoperatively by nuclear imaging. Arizona Med 42: 25—26, 1985