日消外会誌　22（12）：2829～2832，1989年

胃癌局所再発による食道心嚢瘻の1剖検例

大阪厚生年金病院病理検査科，*同　外科
山口　時雄　　小林　晏　　清家　洋二*　　桑田　圭司*

AN AUTOPSY CASE OF ESOPHAGOPERICARDIAL FISTULA CAUSED BY LOCAL RECURRENCE OF THE GASTRIC CANCER

Tokio YAMAGUCHI, Yasushi KOBAYASHI, Yoji SEIKE* and Keiji KUWATA*
Department of Pathology and Department of Surgery*
Osaka Kosei-Nenkin Hospital

索引用語：食道心嚢瘻，胃癌局所再発

はじめに

食道心嚢瘻はまれな疾患でもあり，その診断および治療は困難とされている．今回，胃癌に対し胃全摘術をうけた症例で，術後約1年6か月後に食道心嚢瘻のため死亡した症例を経験した．剖検所見では胃癌局所再発による食道心嚢瘻と考えられた．若干の文献的考察を加えて報告する．

症　例

71歳，男性．

臨床経過：1985年秋ごろから心窩部痛があった．近医にて胃透視を施行し，胃癌の疑いのため当院外科に紹介された．1986年4月14日，胃癌および胆石症合併の診断にて，胃全摘・摘脾・横行結腸部分切除・胆嚢摘出術をうけた．切除標本の肉眼所見では，胃体下部後壁より大弯にかけてBorrmann 3型の胃癌を認め，胃癌取扱い規約上stage IV（$P_0H_0N_2$（＋）S_3）でR_2，AW（－），OW（－）で相対的治癒切除に分類された[1]．組織学的には低分化腺癌で，medullary type，se，ly_3，v_0，INFβ，n_2（＋），aw（－），ow（－）と診断された．

術後膵液瘻を合併したが，保存的治療にて軽快した．肝機能障害も合併したが薬物療法にて軽快，8月28日退院した．

以後外来加療されていたが，1987年4月，術後8か月ごろから食道の通過障害が出現した．食道造影，食道内視鏡にて食道狭窄を認めたが，潰瘍，腫瘍は不明であった（図1）．

図1　食道造影
食道下端より吻合部にかけて狭窄（←→）を認め，その口側は軽度拡張しているが，腫瘤・潰瘍などは認められない．

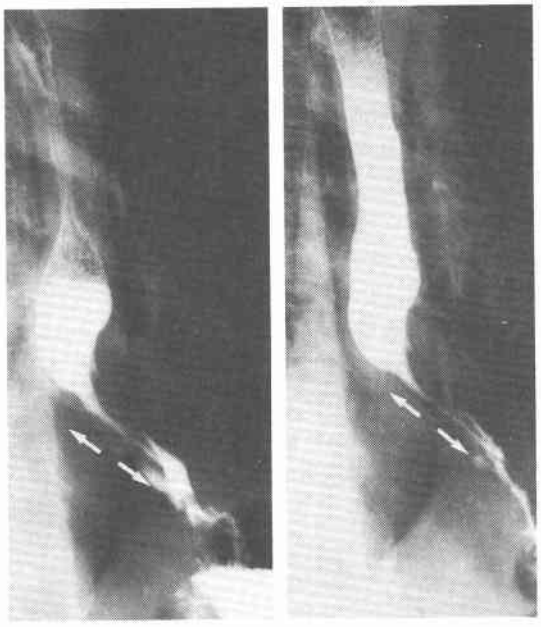

拡張術目的に6月5日入院し，2週ないし3週に1度の割合でバルーンによる拡張術を受けていた．臨床経過，食道造影よりは胃癌の局所再発が考えられたが，内視鏡下の生検では悪性細胞は得られなかった．この間，通過障害を訴える以外は著変なく，経時的な食道造影でも狭窄を認めるのみであった．

＜1989年9月19日受理＞別刷請求先：山口　時雄
〒553　大阪市福島区福島1－1－50　大阪大学医学部第1外科一般外科研究室

図2　心エコー図
中等量の心嚢液の貯留(E)とその中にエコー輝度の高い粒状エコー（→）が浮遊しているのが認められる．
RV：右心室，LV：左心室

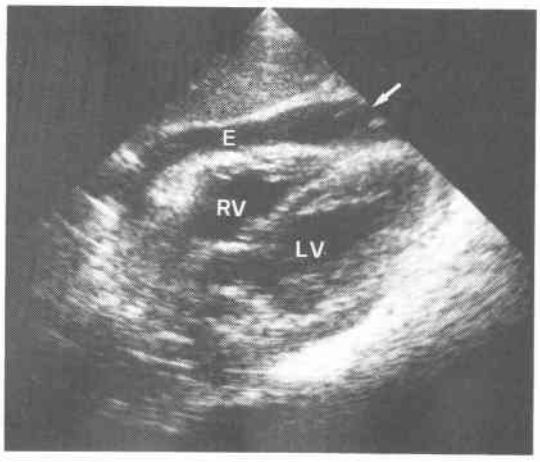

しかし，11月21日，突然激しい胸痛と呼吸困難が出現し，23日にはショック状態に陥った．心電図上II，III, aVF, V_{4-6}で顕著なSTの上昇を認め急性心筋梗塞が疑われたが，血清酵素値の上昇は認められなかった．臥位胸部X線写真では，心陰影は拡大していたが，肺うっ血像は明瞭でなく，心嚢内の空気像も認めなかった．25日に施行した心エコー図では，左室壁運動は心尖部に軽度のhypokinesisを認めるのみであったが，中等量の心嚢液の貯留とその中にエコー輝度の高い粒状エコーが浮遊するのが観察された(**図2**)．同日，突然の心嚢液貯留とショックの病態解明のため心嚢ドレナージを施行した．この際の心嚢液の細菌培養ではEnterobacter cloacaeなどの口腔内常在菌が検出された．また，心嚢液のアミラーゼは22,700iu/lと異常高値を示した．病室でのガストログラフィンによる食道造影で心嚢内にもガストログラフィンを認め，消化管と心嚢の交通が確認された．ドレナージ後一時全身状態は改善したが，11月30日ごろから呼吸不全が進行し12月2日死亡した．なお，死後判明したアミラーゼ・アイソザイムの結果では膵型323iu/l，唾液腺型22,377 iu/lであった．

剖検所見：死後約8時間にて解剖した．外表所見ではるいそう著明で，腹部に手術創，心窩部に心嚢ドレナージ痕を認めた．

腹腔内には黄色透明の腹水を少量認めた．腹部は胃全摘・摘脾・胆嚢摘出後状態で，上腹部を中心に癒着が著明であったが，リンパ節腫大，腹膜播種，肝転移など胃癌の再発を示す所見は認められなかった．また，

図3　食道心嚢瘻肉眼所見
(3-a) 食道下端より吻合部にかけて4.0×2.5cmの不整形の潰瘍をみる．その中心は穿孔し，心嚢と交通している（ゾンデを通している部分）．

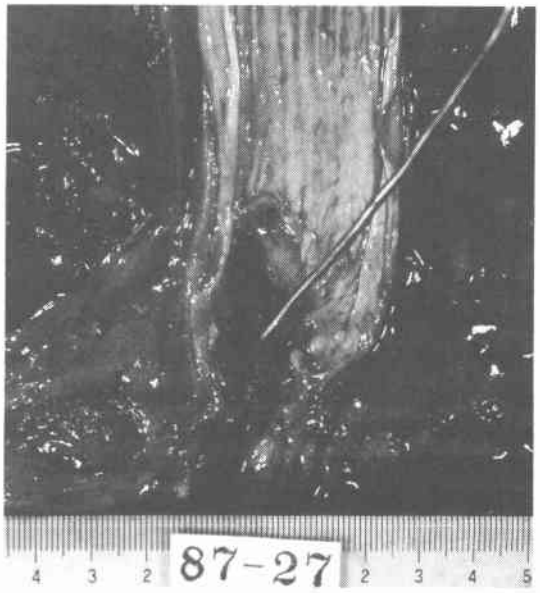

(3-b) 食道穿孔部より通したゾンデ（→）は心嚢の後下部より心嚢に通じている．心外膜には絨毛状に線維素が付着している．

図4　食道潰瘍組織像

(4-a) 潰瘍辺縁弱拡大像．扁平上皮下層より筋層にわたり浸潤性に増殖する低分化癌をみる(H-E, ×40)．筋層を越え周囲に浸潤していた．

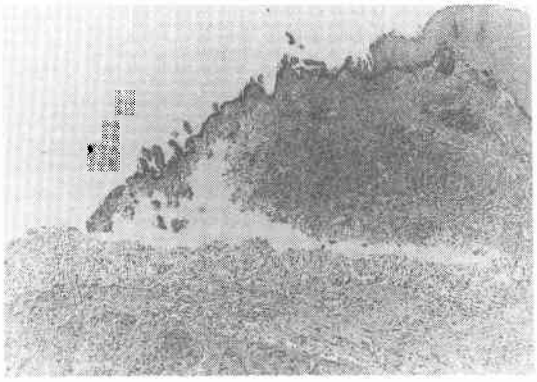

(4-b) 強拡大像では，腫瘍細胞は核の大小不同，多形性著明で，腺腔形成傾向は乏しい(H-E, ×200)．粘液染色は陽性であった．

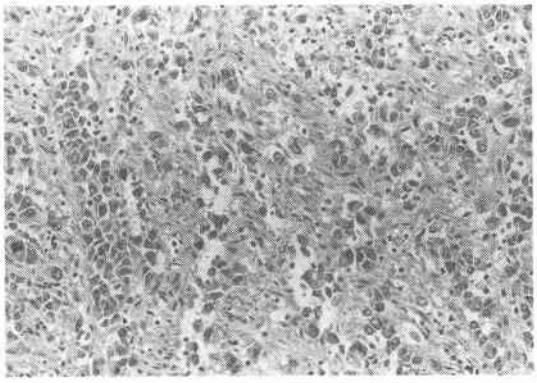

膵にも周囲との癒着以外には著変を認めなかった．

胸腔内には黄色透明の胸水の貯留（左1,000ml，右1,600ml)を認め，肺には炭粉沈着を中等度，右肺尖にブラを認めた．また，左肺の下葉内側は縦隔，心嚢膜に強く癒着していた．心嚢には少量の液貯留を認め，心外膜には線維素が絨毛状に付着していた．食道では下端部より食道空腸吻合部にかけて4.0×2.5cmの深い不整形の潰瘍を認めた．潰瘍の中央は穿孔し直径2～3mmの瘻孔にて心嚢と交通していた（図3）．

その他の肉眼所見としては，肝・腎の鬱血傾向，肝嚢腫（単発性，直径2.5cm)，腎嚢胞（多発性，最大直径2.0cm）を認めた．

食道潰瘍の周辺の組織像では食道扁平上皮下層より筋層を貫き周囲に浸潤する低分化癌を認めた（図4a)．これの中央部は壊死に陥り潰瘍を形成，その中心は瘻孔にて心嚢と交通していた．組織型は手術時標本に比較するとより低分化，scirrhous な浸潤性増殖を示し，細胞の異型性も高度であったが，手術時とほぼ同様の像を示した．また，粘液染色でも癌細胞は陽性を示し低分化腺癌，胃癌局所再発と判断した(図4b)．その他ではリンパ節，腹膜，肝などの胃癌再発は組織学的にも認められなかった．また，心外膜には炎症性細胞浸潤を伴って線維素が付着し線維素性心外膜炎の像を呈していた．

考　察

食道心嚢瘻は比較的まれな疾患で，Welch(1972)の19例[2]，Baker (1976) の23例[3]および Cyrlak (1983) の49例[4]の集計などをみるが，検索しえた範囲では本邦での報告例は認められなかった．その原因疾患は，Cyrlak[4]の49例の集計では，良性疾患37例，悪性疾患12例で悪性疾患によるものは全例食道癌によるものであった．その他の食道心嚢瘻の原因となる悪性疾患としては，肺癌が食道・心嚢の双方に交通した例[5]，われわれの症例と同様の胃癌術後の局所再発・癌性潰瘍によるもの[6]などが報告されている．良性疾患の例としては，食道潰瘍，異物，結核などが挙げられている．また，同様の病態を示す心嚢・消化管瘻の部位としては，胃との交通[7]あるいは食道摘出後の再建大腸が心嚢と交通したまれな例[8]なども報告されている．

食道心嚢瘻は早期診断，早期治療が必要とされるが，まれな疾患であることもありその診断は困難である．胸部X線上，心嚢内に心嚢液とともに空気像(hydoro-pneumopericardium) を呈す1原因として食道心嚢瘻があげられている[9]．われわれの症例は立位での撮影が不可能であったこともあり心拡大が認められたのみであった．また，Lehmann ら[10]は心エコーで心嚢液貯留を伴った食道右心房瘻の症例において，心嚢液内に輝度の高い粒状エコーを認めている．そして，この粒状エコーはコントラスト・エコーの際の microbubble の像と同様であったとしている．われわれの症例も心エコーで同様の所見が得られたが，これは胸部X線写真上検出できなかった心嚢内の微細な空気像を捉えていたものと考えられる．

自験例では，胃全摘の術後に膵液瘻の合併症があったこと，心嚢液のアミラーゼが異常高値であったことより，ドレナージ直後には膵心嚢瘻が疑われた．しかし，死後判明したアミラーゼ・アイソザイムの分析結果では90%以上を唾液腺型が占めていた．唾液腺由来

のアミラーゼが食道心嚢瘻を通じ流入し，なんらかの機序で濃縮されたと考えられた．また，心嚢液の細菌培養にて口腔内常在菌が検出されたのも食道心嚢瘻に合致するものであった．

食道心嚢瘻の治療としては，心嚢ドレナージと内科的治療にて自然閉鎖したとの報告[5]もみられるが，一般的には食道心嚢瘻の直接閉鎖が必要とされる．しかし，食道心嚢瘻の症例は全身状態が不良であることが多く，手術は2期的あるいは3期的に施行するのが安全とされている[11]．第1段階の治療は心嚢ドレナージであり，その次の段階としては食道心嚢瘻の直接閉鎖あるいは直達手術が困難な例では頸部食道瘻，胃瘻造設などにより食道心嚢瘻を分離することであるとされている．われわれの症例も，治療の第1歩の心嚢ドレナージは早期になされ一時全身状態の改善をえることができたが，呼吸不全のため死亡した．治療の次の段階としては，食道心嚢瘻の閉鎖，あるいは頸部食道瘻などの造設による食道心嚢瘻の分離が必要であったと考えられた．しかし，われわれの例は胃癌の局所再発に由来するものであり，これで救命されたかどうかは疑問であると考えられる．

良性疾患に由来するものであっても食道心嚢瘻の予後は不良であり，Konttinen ら[12]によれば生存例は29例中わずか5例のみにすぎない．

おわりに

胃癌術後局所再発によると考えられる食道心嚢瘻の1剖検例を経験した．食道心嚢瘻はまれな疾患であるが，その診断・治療は困難である．若干の文献的考察を加えて報告した．

稿を終えるにあたり，臨床経過，特に心エコーに関しご指導頂きました大阪厚生年金病院内科朴　永大先生に深謝致します．

文　献

1) 胃癌研究会編：胃癌取扱い規約．第11版，金原出版，東京，1985
2) Welch TG, White TR, Levis RP et al: Esophagopericardial fistula presenting as cardiac tamponade. Chest 62：728—731, 1972
3) Baker NH, Buday SJ, Ewy HG et al: Esophagopericardial fistula presenting as pericarditis. Am Surg 42：52—54, 1976
4) Cyrlak D, Cohen AJ, Dana ER: Esophagopericardial fistula; causes and radiographic features. AJR 141：177—179, 1983
5) Naggar CZ, Daly PA, Burker MJ et al: Successful medical management of esophagopericardial fistula. Heart Lumg 16：47—49, 1987
6) Scheim CZ, Judson GL, Hemphill AC et al: Gastropericardial fistula following transthoracic esophagectomy. Ann Surg 130：1074—1078, 1949
7) Romhilt DW, Alexander JW: Pneumopericardium secondary to perforation of benign gastric ulcer. JAMA 191：140—142, 1965
8) Isolauri J, Markkula H: Recurrent ulceration and colopericardial fistula as late complication of colon interposition. Ann Thorac Surg 44：84—85, 1987
9) Shackelford RT: Hydropneumopericadium. JAMA 96：187—191, 1931
10) Lehmann KG, Blair DN, Siskind BN et al: Right Atrial-Esophageal Fistula and Hydropneumopericardium After Esophageal Dilation. J Am Coll Cardiol 9：969—972, 1987
11) Meltzer P, Elkayam U, Parsons K et al: Esophageal-pericardial fistula presenting as pericarditis. Am Heart J 105：148—149, 1983
12) Konttinen MP, Pitkäran PP, Heikkinen LO et al: Esophagopericardial fistula; a case report and review of the literaure. Thorac Cardiovasc Surg 33：341—343, 1985