日消外会誌　22（12）：2833～2836，1989年

胃 glomus 腫瘍の１例

北里大学病院外科，*同　病理
堀江　和伸　　横田　和彦　　今井　　潔
阿曽　弘一　　桑尾　定仁*

A CASE REPORT OF GLOMUS TUMOR OF THE STOMACH

Kazunobu HORIE, Kazuhiko YOKOTA, Kiyoshi IMAI, Kouichi ASO and Sadahito KUWAO*
Department of Surgery, School of Medicine, Kitasato University
Department of Pathology, School of Medicine, Kitasato University*

索引用語：胃 glomus 腫瘍，胃粘膜下腫瘍

はじめに

Glomus 腫瘍は，四肢末端の皮下や爪下に有痛性腫瘤として発生する良性腫瘍として一般的に知られているが，胃に発生する glomus 腫瘍はまれで，欧米では1975年までに60例の報告[1]があるのみで，また本邦ではこれまでに41例が報告[2]されているにすぎない．最近われわれは胃に発生した glomus 腫瘍の１例を経験したので，若干の文献的考察を加え報告する．

I. 症　　例

患者：62歳，女性．

主訴：心窩部の異和感，鈍痛．

家族歴：特記すべきことなし．

既往歴：①51歳時に混合性結合織疾患の診断を受け，ステロイド治療を施行．②61歳時に高血圧症を指摘された．

現病歴：昭和51年，混合性結合織疾患の精査の際，上部消化管造影にて胃幽門部大弯側に粘膜下腫瘍を指摘された．昭和61年６月，心窩部の異和感，鈍痛を自覚し，精査の結果，胃粘膜下腫瘍は増大傾向を示し，また食道裂孔ヘルニアを認めたため，昭和62年５月手術目的にて当院外科に入院となった．

入院時現症：身長146cm，体重54kg．血圧140/80 mmHg，脈拍84回/分，整．貧血・黄疸はなく，表在リンパ節は触知しなかった．皮膚に異常所見を認めないが，手指関節は軽度の腫脹を示していた．胸腹部には特記すべき所見を認めなかった．

＜1989年９月19日受理＞別刷請求先：堀江　和伸
〒228　相模原市上鶴間７－９－１　東芝林間病院外科

入院時検査所見：末梢血，血液生化学検査上に異常所見はなく，便潜血反応は陰性であった．

胃 X 線所見：胃前庭部大弯側に内腔へ突出する隆起性病変を認め，その辺縁は鮮明で明らかな潰瘍形成は認められなかった．腫瘍の大きさに関しては，昭和

図１　胃 X 線：胃前庭部大弯側に隆起性病変を認める．10年間で2.5×2.0cm より3.5×2.0cm へと増大した．

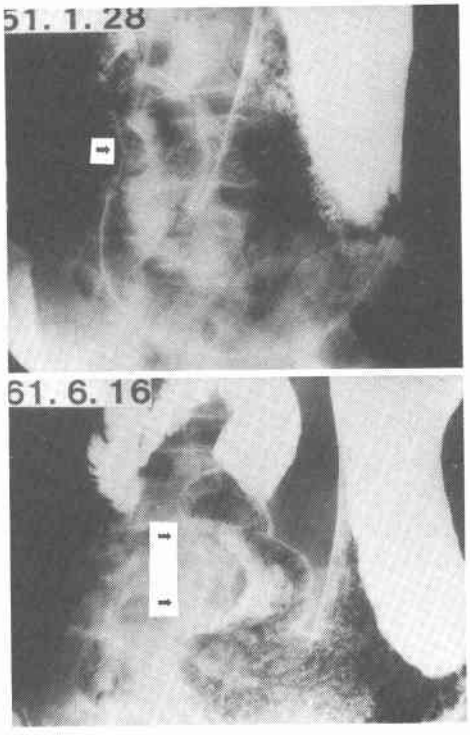

図2　超音波内視鏡：固有筋層に連続する直径約2cmの腫瘍を認める．

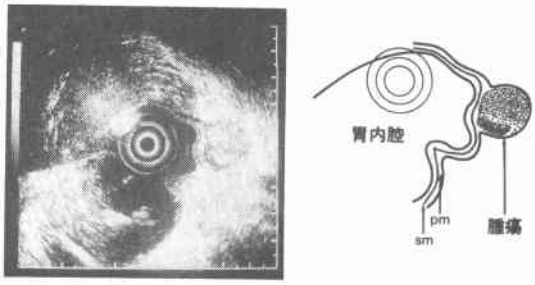

図3　腹部CT：胃前庭部に造影剤にて増強される腫瘍を認める．

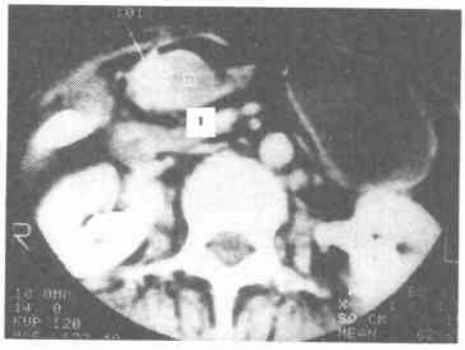

51年の所見では2.5×2.0cm大であり，昭和61年には3.5×2.0cmと増大傾向を認めた（図1）．

内視鏡所見：胃前庭部大弯後壁寄りに，表面平滑でDelleを有しない隆起性病変を認めた．生検では正常胃粘膜のみ採取された．

超音波内視鏡所見：腫瘍は固有筋層に連続し，形態的には略円形で，境界明瞭な直径約2cmの腫瘍であった．エコーレベルは肝よりややechogenicで，内部echoは不均一であり，echogenicな部分とlow echoicな部分が混在していた．しかし組織の壊死を示唆するようなanechoicな部分は認めなかった（図2）．

腹部computed tomography（以下CT）所見：胃前庭部に腫瘍陰影を認め，造影剤にて増強された（図3）．

腹部血管造影：胃十二指腸動脈の分枝である末梢に広狭不整を伴う新生血管の増生を認め，造影剤の貯留像と拡張した流出血管も認めた（図4）．

以上の所見より，血管増生を伴う胃粘膜下腫瘍の診断で開腹術を施行した．

手術所見：上腹部正中切開で開腹．腹水はなく，諸臓器に明らかな異常を認めないが，胃周囲のリンパ節

図4　腹部血管造影：胃十二指腸動脈領域に新生血管の増生と造影剤の貯留像，拡張した流出血管を認める．

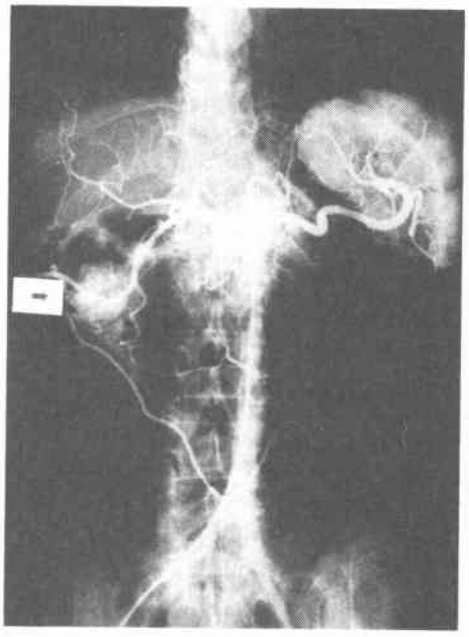

図5　手術所見：胃前庭部大弯に小クルミ大の腫瘍を認める．

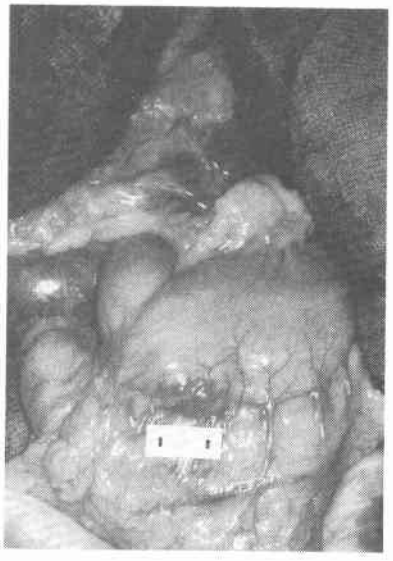

腫大を認めた．胃前庭部大弯には表面平滑，弾性硬で，その表面には血管の増生を伴う小クルミ大の腫瘤を認め，腫瘍核出術を行った（図5）．

切除標本所見：摘出された腫瘍は2.8×2.5×2.5cm

図6　切除標本割面：大きさは2.8×2.5×2.5cmであり，充実性，分葉状を呈している．

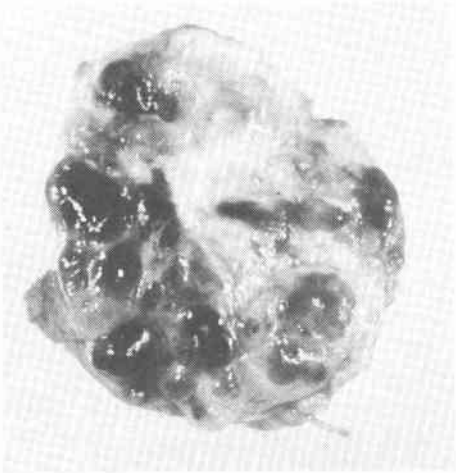

図7　病理組織像：小血管の周囲に腫瘍細胞の均一な増生をみる．

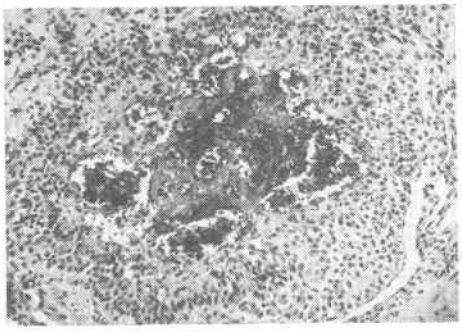

大，球形であった．割面は基本的には充実性で分葉状を呈するが壊死巣などを認めず，拡張を示す細小血管の増生により全体として灰赤色調を呈した（図6）．

病理組織所見：豊富な線維結合織を背景として，拡張・増生した小血管の周囲に腫瘍細胞の均一な増生を見出し，これらの細胞は多稜形で，中等量の細胞質と円形核を有するも核分裂像や細胞異型はほとんどみられず，血管球glomus body類似の構造，いわゆる類臓器様構造organoid structureを示すglomus腫瘍で，血管腫型angiomatous form（Masson）[3]あるいは血管球腫glomangioma（AFIP）に相当する所見であった．まれには腫瘍細胞の充実性増殖や間質の粘液状変化を伴う部分もみられた（図7）．同時に摘出されたリンパ節には転移などはみられず，非特異的リンパ節腫脹を認めるのみであった．

II. 考　　案

末梢の細動静脈間に存在する毛細血管を介さない動静脈吻合叢，およびその細小動脈の中膜に配列する上皮様細胞であるglomus cell，さらに間質にみられる豊富な交感神経・無髄神経線維の結合体はglomus bodyと呼ばれ，体温や血流を末梢的に支配・調整している．このglomus bodyより発生する良性腫瘍がglomus腫瘍であり，Masson[3]はその構成成分の違いにより，angiomatous form, epitheloid form, neurofibromatous form, degenerative formの4つに分類している．Glomus腫瘍の発生起源についてMurray & Stout[4]は，組織培養により形態的にZimmermann[5]のpericyteに類似していることから血管外皮細胞由来とし，Masson[3]は光顕的に腫瘍細胞内にmyofibrilsを認めることから，またToker[6]は電顕的に腫瘍細胞内に線維構造，pinocytotic vesicle等を認めることから平滑筋由来とした．現在glomus腫瘍の発生に関しては，確定的ではないが血管平滑筋由来と考えられている．

一般的にglomus腫瘍は，glomus bodyの多くみられる四肢末端の皮下や爪床などに表在性の有痛性腫瘤としてみられることが多い．極めてまれではあるが深在の筋層内や膝関節[7]，気管[8]，縦隔[9]等に発生したとの報告もあり，胃に発生したものとしては1948年DeBusscher[10]の報告が最初である．Kanwar[1]は1975年までに68例（本邦8例を含む）を集計しており，本邦では1962年庄司ら[11]の報告以来，佐藤ら[2]は1987年41例目の報告をしており，自験例を加えると42例になる．

これら42例についてみると，性差は男性：女性＝1：2とやや女性に多く，年齢は23～74歳，平均49.1歳であり，40～50歳代は約60％を占めている．

臨床症状としては，上腹部痛，心窩部痛，悪心・嘔吐，食欲不振など不定症状が多く，検診や剖検の際に偶然発見された例もある．また，腫瘍の粘膜面にびらんや潰瘍を形成し出血を来し，吐・下血を呈した例もみられ，Kanwar[1]の報告では20％以上の症例に潰瘍がみられ吐・下血を来したとしている．

発生部位については，胃前庭部が75％以上を占めており，腫瘍の大きさに関しては，最大径で1～7cmにわたり，約85％が最大径4cm未満である．

これらを本邦症例を除いたKanwar[1]の欧米症例についての集計と比較すると，性差は男性：女性＝1：1.1とほぼ差はなく，年齢は18～89歳であり，40歳代および50歳代が症例の46％を占めている．発生部位は主

に胃前庭部である．大きさは最大径で0.7～20cm にわたり，約84%が最大径4cm 以下となっているが，欧米では巨大な例も少なくない．

術前検査としての胃X線検査や内視鏡検査において glomus 腫瘍に特徴的な所見はなく，術前に glomus 腫瘍の診断がつけられた症例はない．大部分の症例が粘膜下腫瘍の診断であり，切除標本の病理組織学的診断にて確定診断がなされているのが現状である．今回われわれは術前検査として超音波内視鏡を行い，内部 echo は不均一であり，echogenic な部分と low echoic な部分が混在している所見を得たが，これは摘出標本の所見と一致し，echogenic な部分は出血巣を，low echoic な部分は硝子化を示しているものと思われる．しかしこれまでに胃 glomus 腫瘍に対し同検査が行われた例はなく，われわれの得た所見が胃 glomus 腫瘍に特徴的なものであるか否かは言及できず，今後も症例の積み重ねが必要であろう．

鑑別診断として，平滑筋芽腫 leiomyoblastoma と血管外皮腫 hemangiopericytoma が挙げられる[1)12)]．まず平滑筋芽腫は，円形～多稜形で好酸性の胞体を有する腫瘍細胞が血管とは無関係に増殖し（上皮様配列），核の周囲に空胞のみられることが特徴である（現在では固定による変化と考えられている）．時に周囲の紡錘形の平滑筋細胞への移行像を認めることからも，鑑別は容易である．また血管外皮腫は，異型核を有する中等大で類円形の腫瘍細胞が，洞状に拡張・分岐した血管の間を充填するように増生するため，拡張した血管が牡鹿の角 staghorn と呼ばれる形態を呈するのが特徴である．鍍銀染色にては，一層の内皮細胞と腫瘍細胞とは基底膜により明瞭に境界されるが，腫瘍細胞が glomus 腫瘍のように常に血管周囲性に規則正しく配列することはないことなどから，鑑別可能である．

胃 glomus 腫瘍の治療に関しては，ほとんどの症例で定型的な胃切除が行われており，その他局所的な胃部分切除も行われている．本腫瘍に悪性所見がみられたとの報告[13)~15)]もあるが，分類上は良性腫瘍であり，これまでに再発や転移の報告はない．よって，その治療法として局所的な胃切除で十分であると考える[16)17)]．われわれは本症例に対し腫瘍核出術を行ったが，今後の経過を十分に観察していく予定である．

おわりに

62歳女性で，胃前庭部大弯に発生した glomus 腫瘍の1例につき報告し，若干の文献的考察を加えた．

本症例は第727回外科集談会（1987年12月：東京）において報告した．

文　献

1) Kanwar YS, Manaligod JR: Glomus Tumor of the stomach. Arch Pathol 99：392—397, 1975
2) 佐藤　治，石崎　敬，後藤昌司ほか：術前診断ができた胃 glomus 腫瘍の1例．胃と腸　22：91—97, 1987
3) Masson P: Les glomus antanes de l'homme. Bull Soc Franc Dermator Syph 42：1174—1245, 1935
4) Murray MR, Stout AP: The glomus tumor. Investigation of its distribution and behavior, and the idnetity of its epitheloid cell. Am J Pathol 18：183—203, 1942
5) Zimmermann KW: Der Feinere Ban der Blutcapillaren. Anat Entwicklungsgesh 68：29—109, 1923
6) Toker C: Glomangioma. An ultrastructural study. Cancer 23：487—492, 1969
7) Hoffmann HOE, Ghormley RK: Glomus tumor and intramuscular lipoma, Report of two cases. Proc Staff Meet Mayo Clin 16：13—16, 1941
8) Allen RA, Dahlin DC: Glomus tumor of the stomach, Report of 2cases. Proc Staff Meet Mayo Clin 29：429—436, 1954
9) Brindley GV: Glomus tumor of the mediastinum. J Thoracic Surg 18：417—420, 1949
10) DeBusscher G: Les anastomoses arterioveineuses de l'estomac. Acta Neerl Morph 6：87—105, 1948
11) 庄司忠実，川島　聰，奈良坂俊樹ほか：胃 Glomus 腫瘍の1例．東北医誌　65：248—253, 1962
12) 牛島　宥：外科病理学．石川栄世，牛島　宥，遠城寺宗知 編．文光堂，東京，1984, p1037, 1046—1048, 1157—1158
13) Bley J: A malignant glomus tumor of the stomach. Zentralbl Chir 93：1041—1045, 1968
14) 小島幸次朗，平谷雄三，倉光秀麿ほか：胃 Glomus 腫瘍の悪性変化をしたと思われる Malignant Glomangioma の1例．東京女医大誌　53：37—41, 1983
15) Malakkhovskii DS: Malignant stomach glomic tumors. Khirurgiia 47：44—47, 1971
16) 山下良平，服部和伸，中島久幸ほか：胃 Glomus 腫瘍の1例．胃と腸　20：1007—1011, 1985
17) 米山桂八，石川広記，花谷勇治ほか：吐下血を来した胃の Glomus 腫瘍，超微形態学的所見と本邦報告例の集計．胃と腸　16：837—841, 1981